



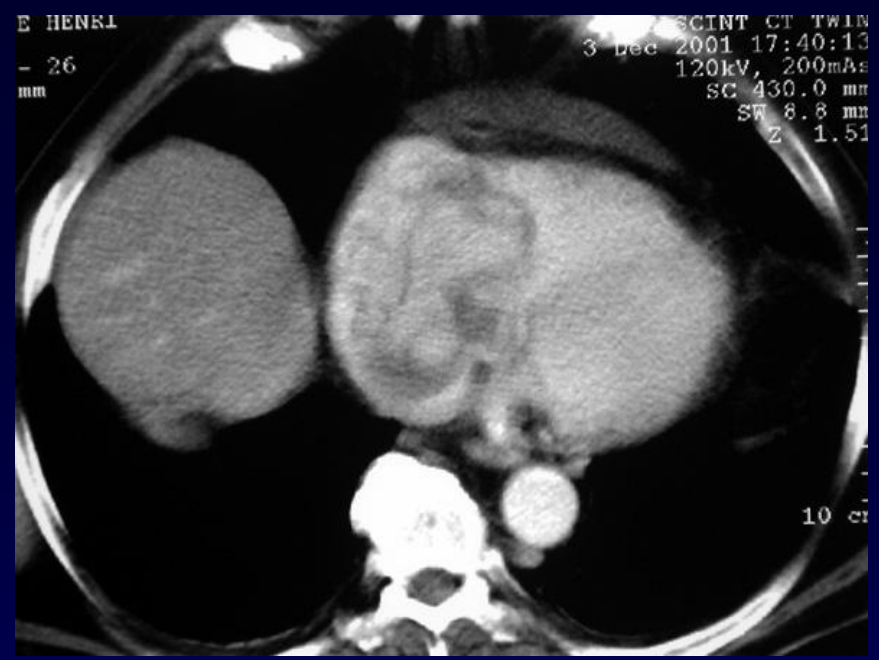
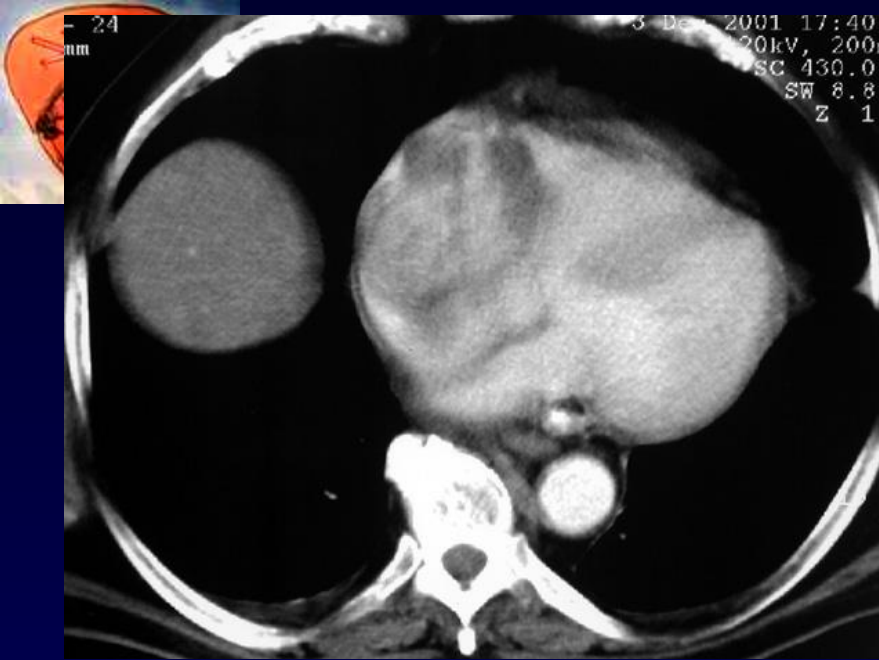
P. FAJADET

Homme de 65 ans

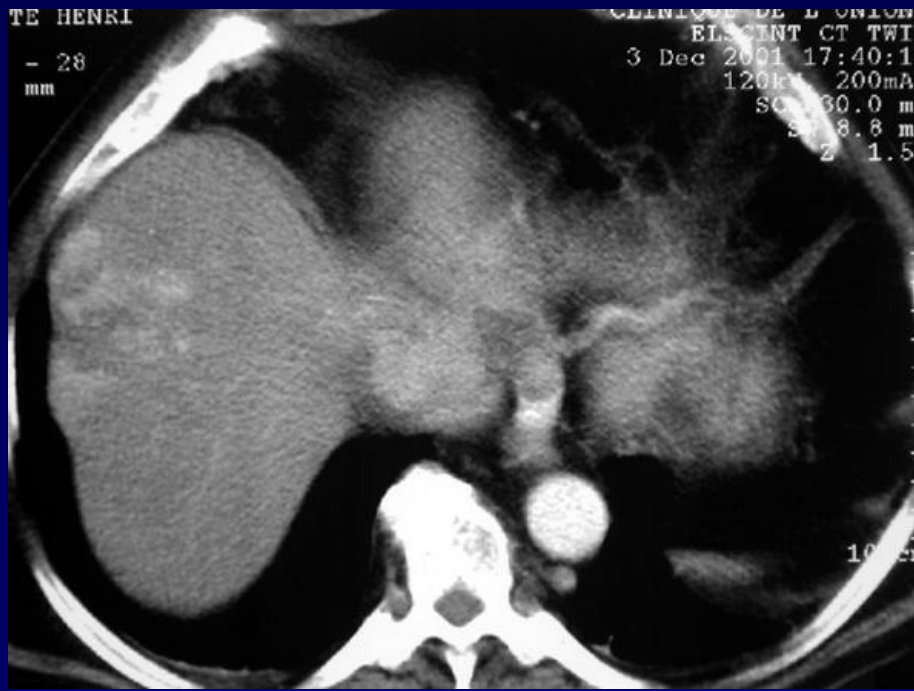
Douleurs basithoraciques droites

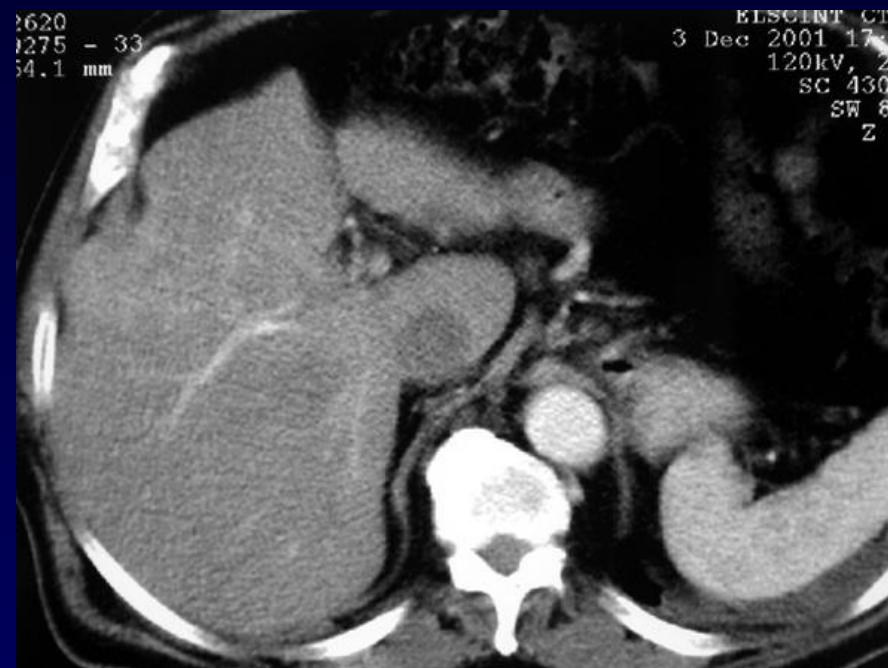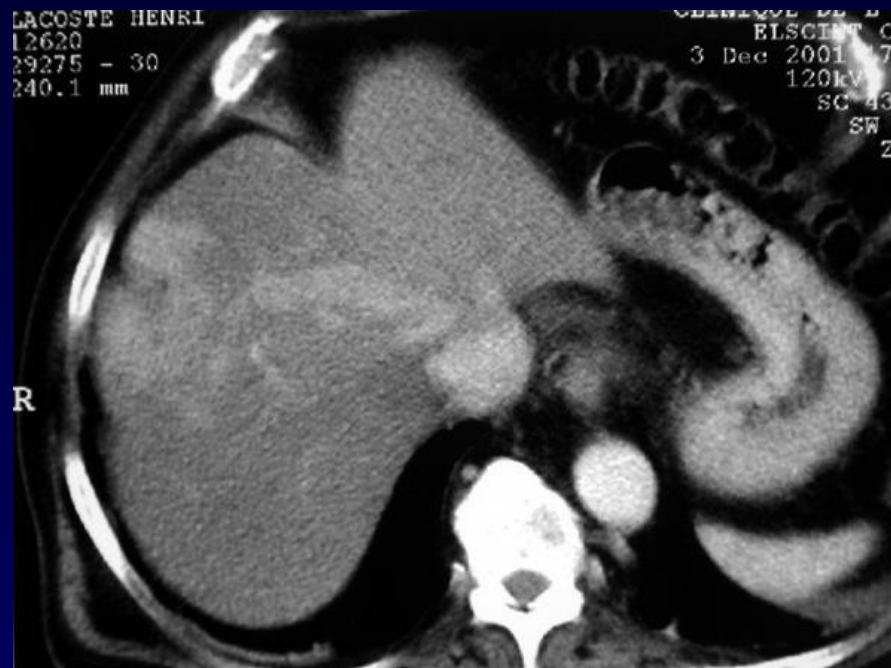Échographie hépatique non contributive

Pas d'antécédents particuliers



TDM avec injection de produit de contraste

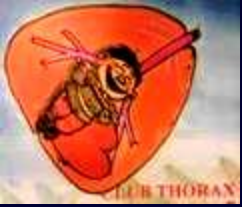



TDM avec injection de produit de contraste



Diagnostic ?



TDM avec injection :

Présence d'une formation hétérogène tissulaire au niveau de l'oreillette droite se prolongeant dans le sinus coronaire

Formation tumorale hépatique se prolongeant vers la veine cave inférieure

Thrombose de la veine cave inférieure rétrohépatique



Hépatocarcinome avec extension tumorale cave inférieure et auriculaire droite