

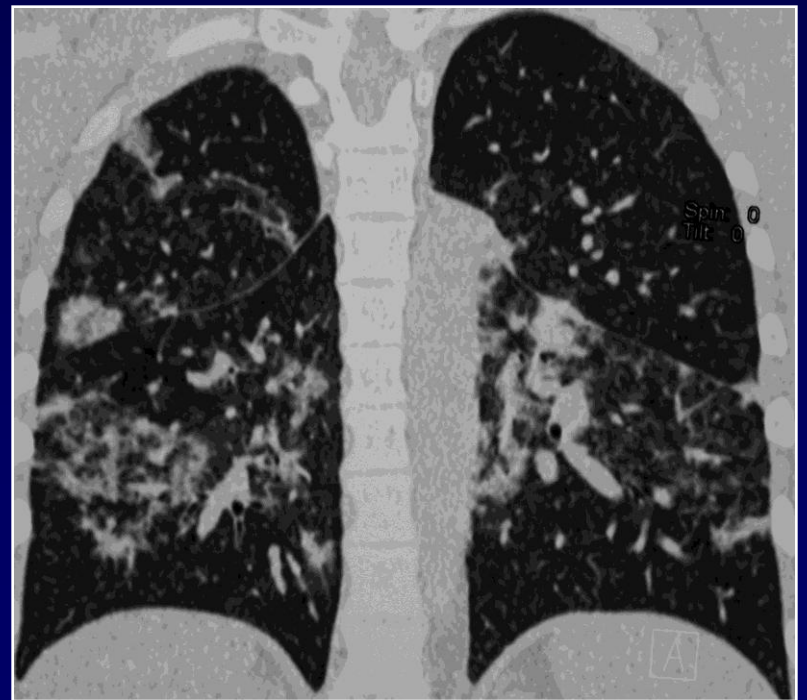
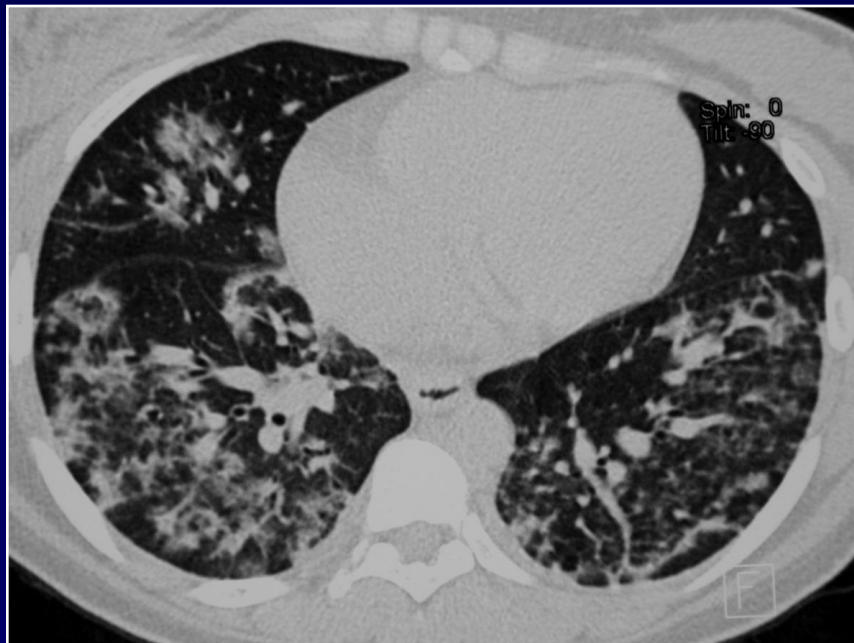
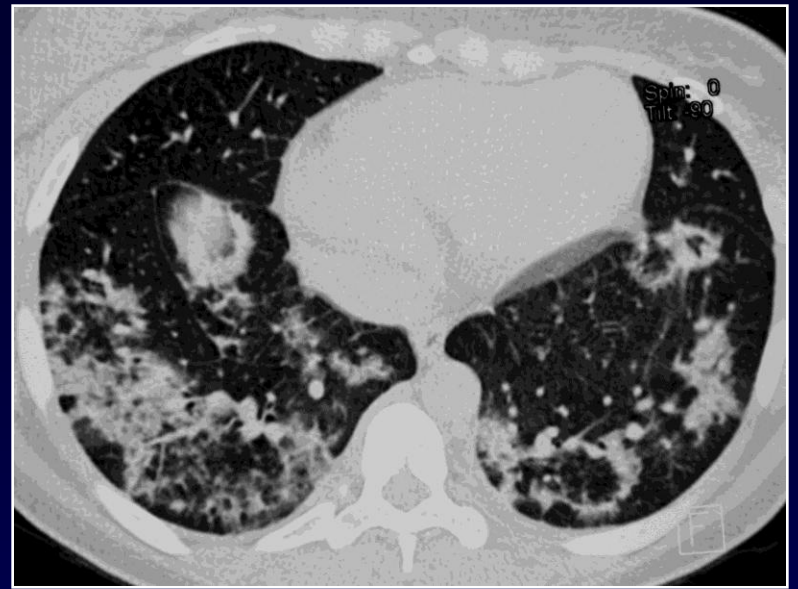
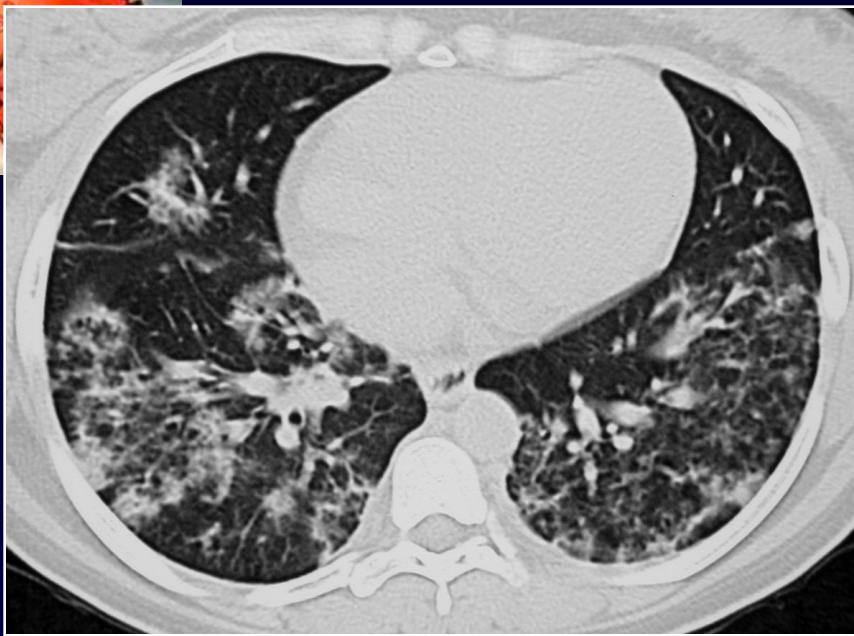

**B GHAYE**

**Femme de 26 ans**

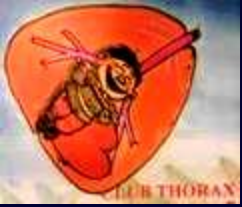**Syndrome inflammatoire fébrile**

**Pas de facteur de risque d'exposition particulière**





**Diagnostic ?**



# **COP- Pneumopathie Organisée Cryptogénétique**

**Signe du halo inversé (verre dépoli entouré de condensation)**

**Diagnostic réalisé par biopsie chirurgicale**