



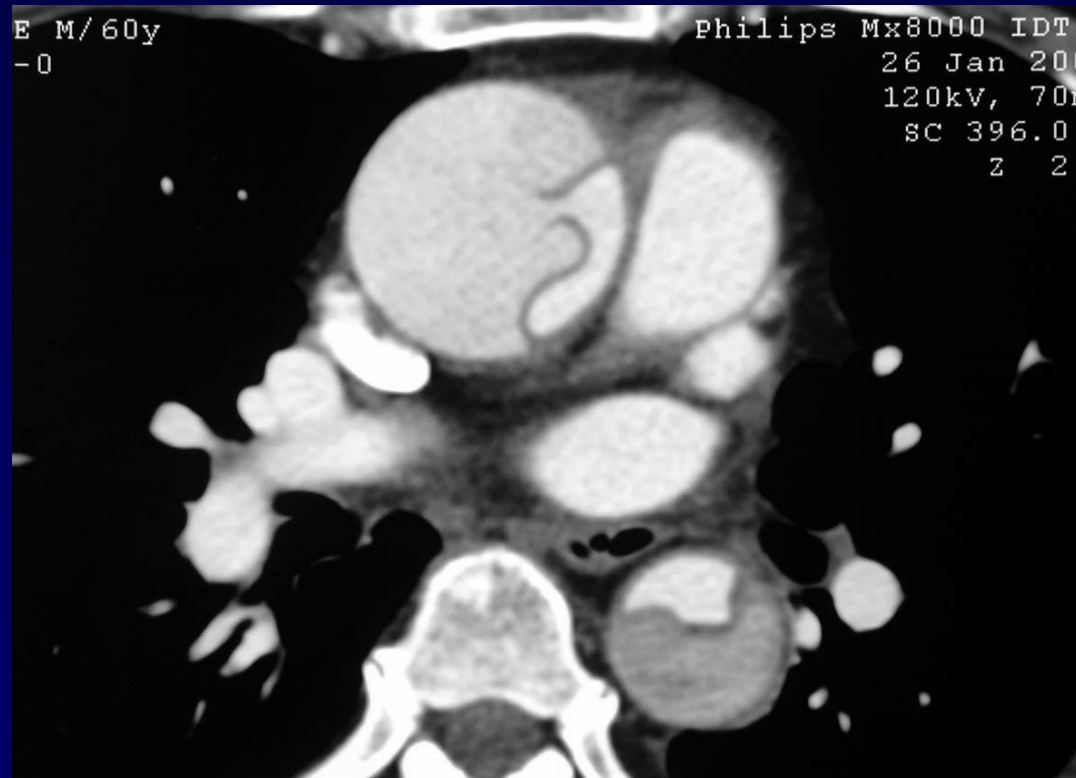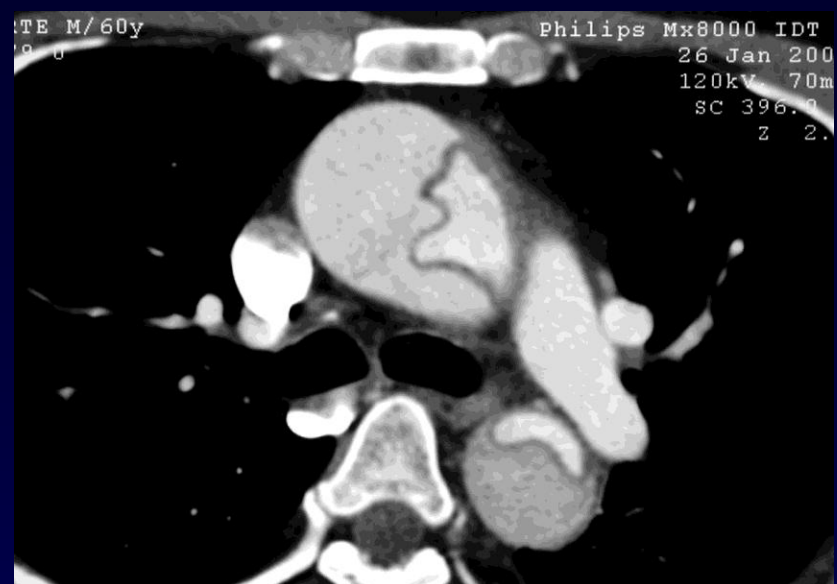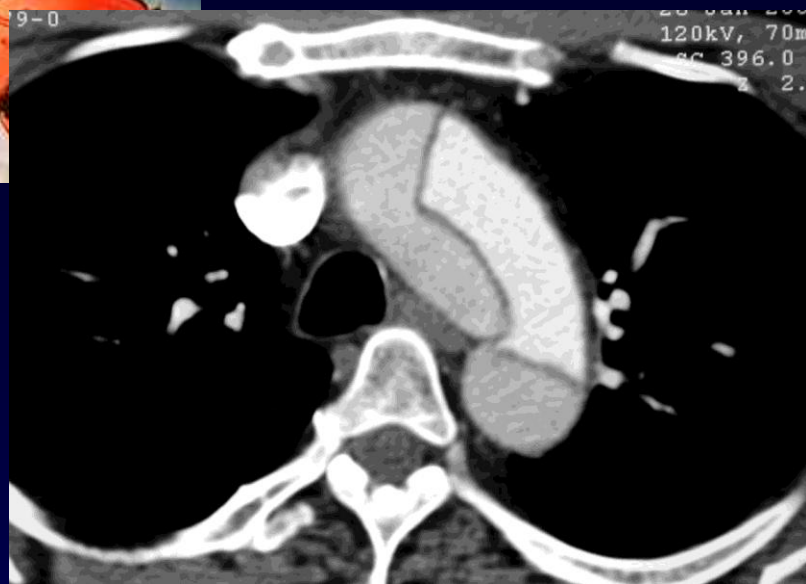
Homme de 60 ans

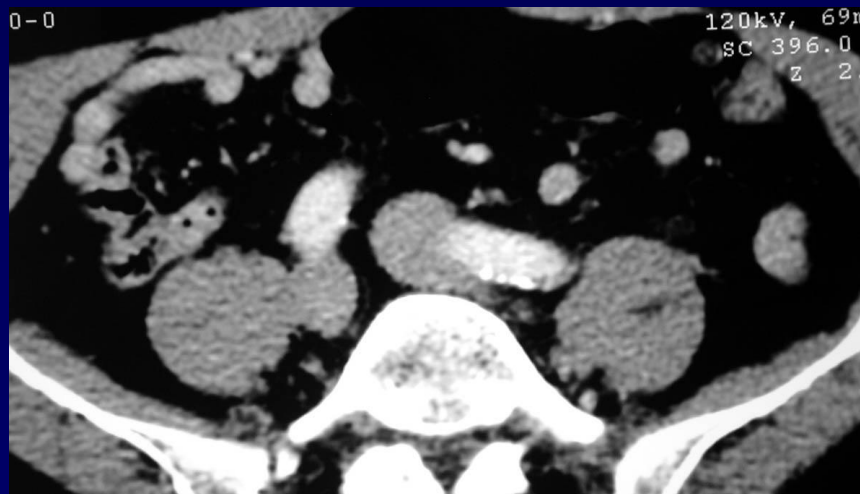
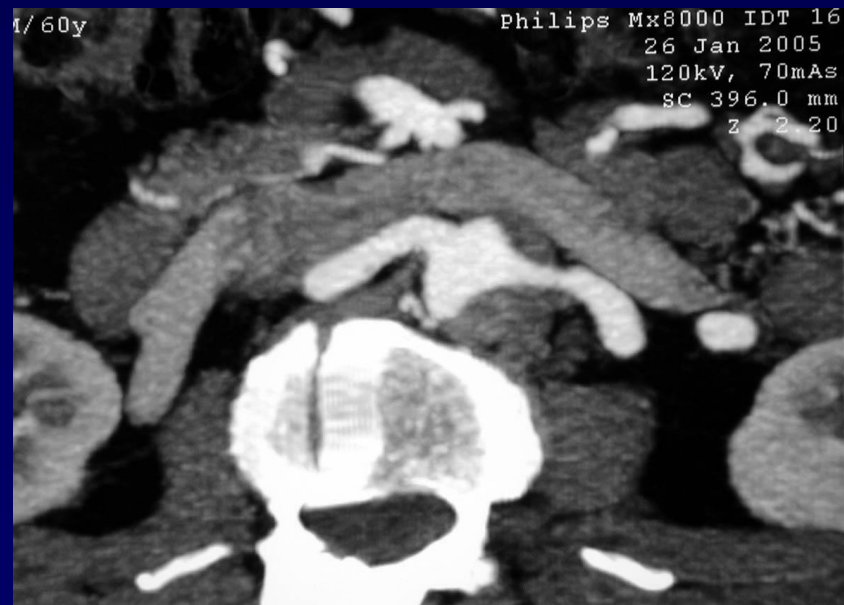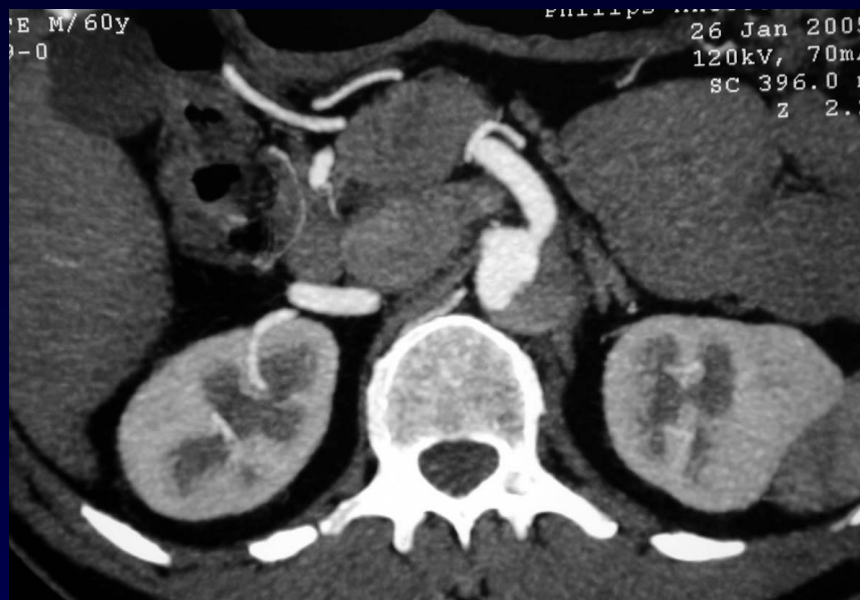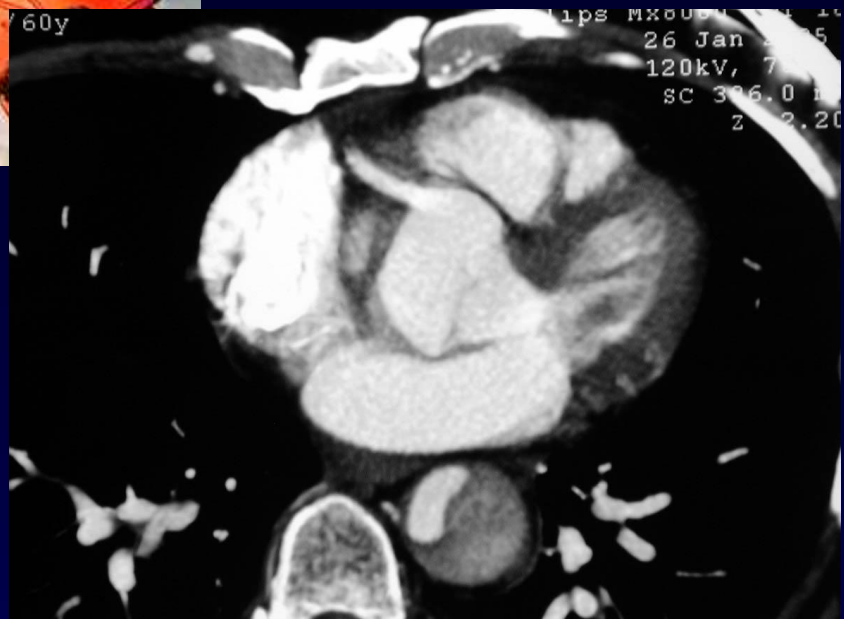**Douleur thoracique brutale chez un patient
non hypertendu**

ECG « atypique »

Troponine négative

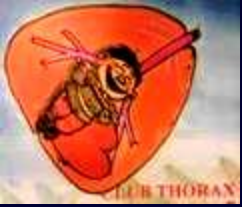Bradycardie







Diagnostic ?



Dissection de l'aorte thoraco-abdominale

Rupture de l'aorte thoracique descendante et décès du patient après arrêt de la CEC et déclampage: (CEC mise en place dans le faux chenal?)