



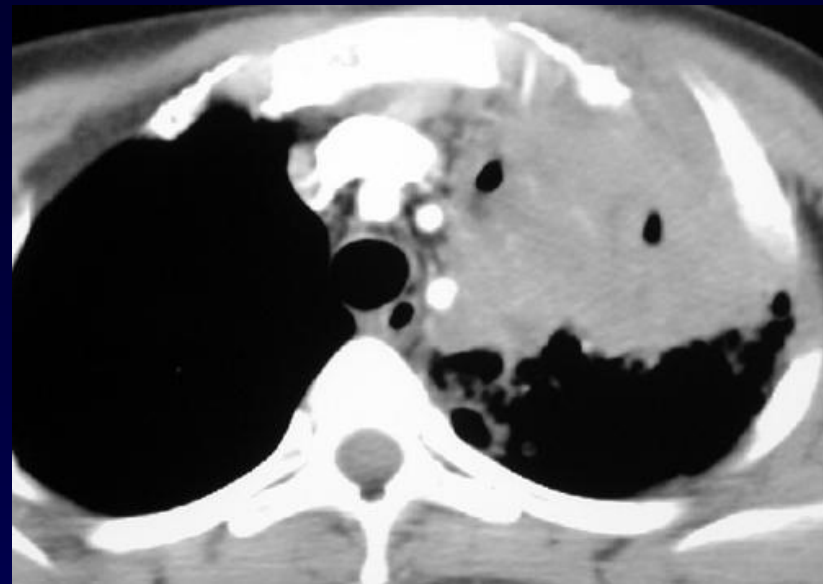
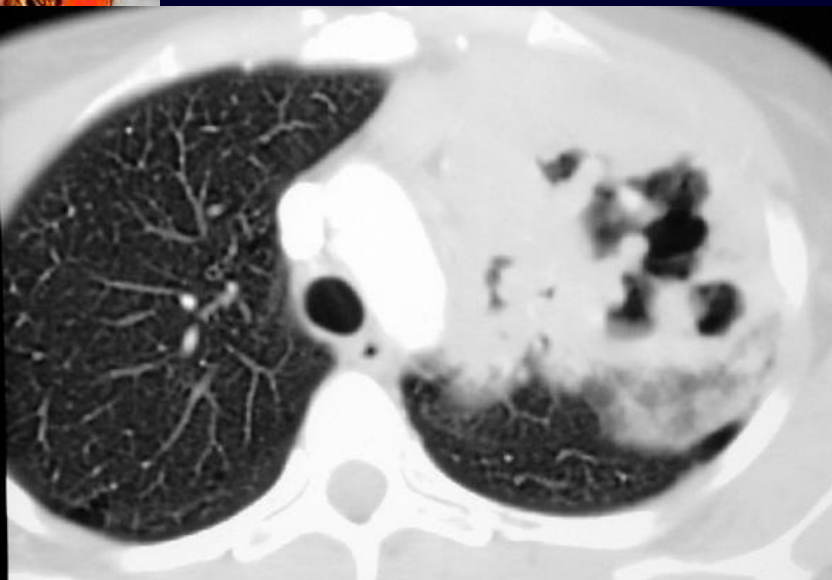
P. FAJADET

Femme de 35 ans

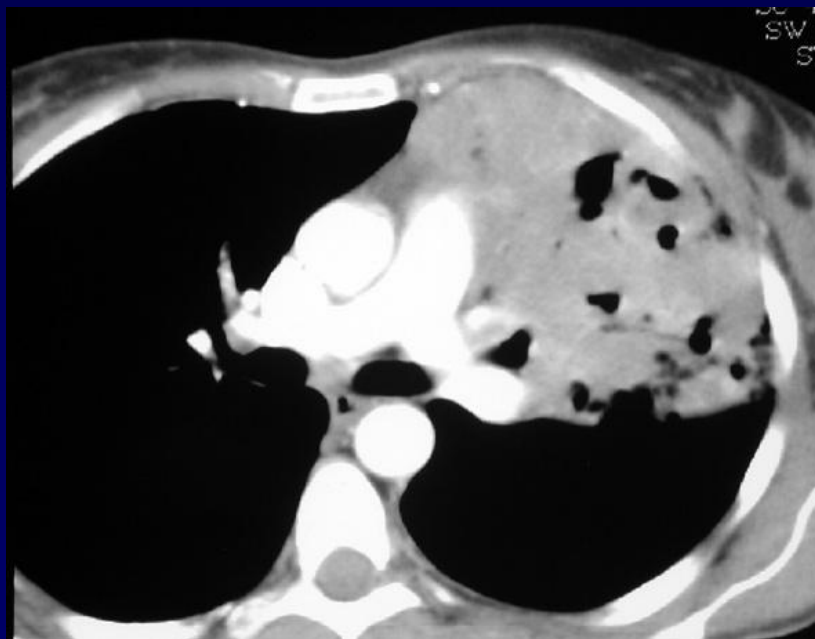
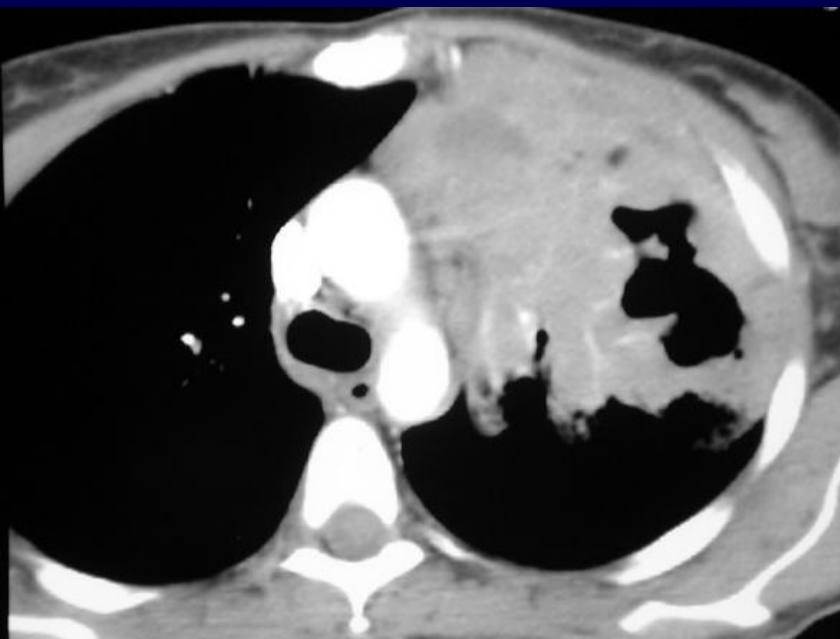
Altération modérée de l'état général

Fibroskopie bronchique avec biopsies négatives

Pas de BK retrouvé

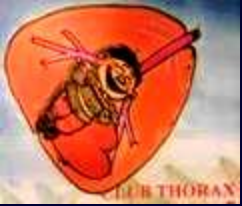

TDM avec injection de produit de contraste





Diagnostic ?



TDM avec injection de produit de contraste :

Aspect de lobite excavée, mais:

Signes d'envahissement médiastinal avec infiltration de la graisse

Signes d'envahissement pariétal antérieur



Biopsie sous scanner:

MALADIE DE HODGKIN