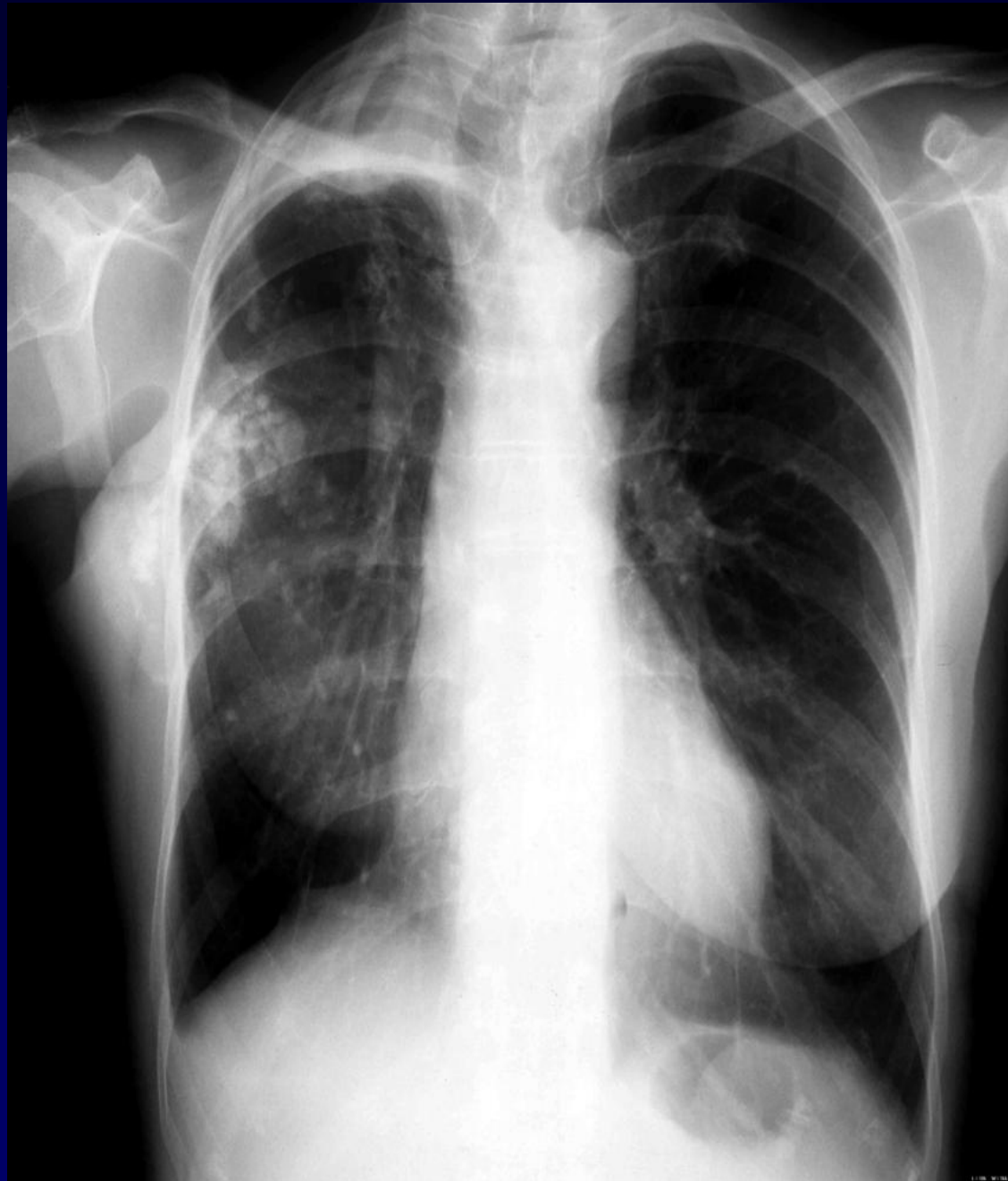

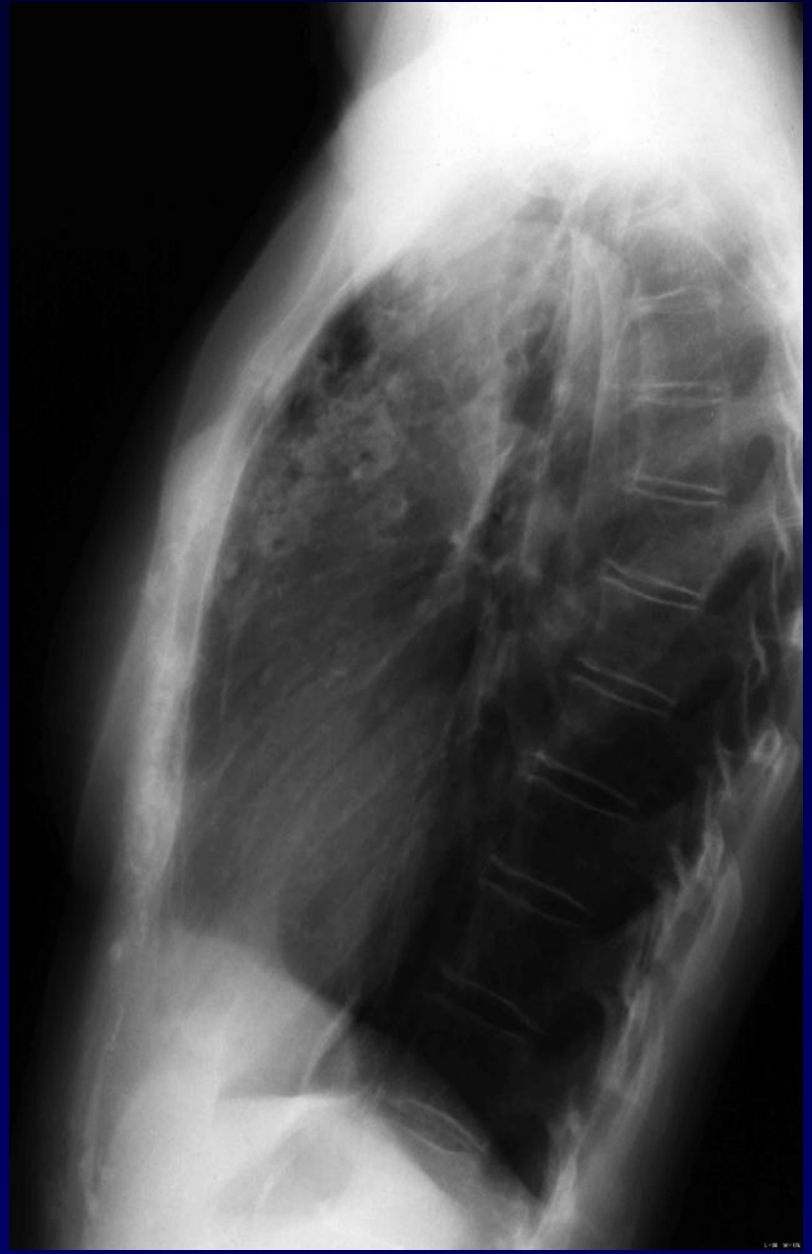
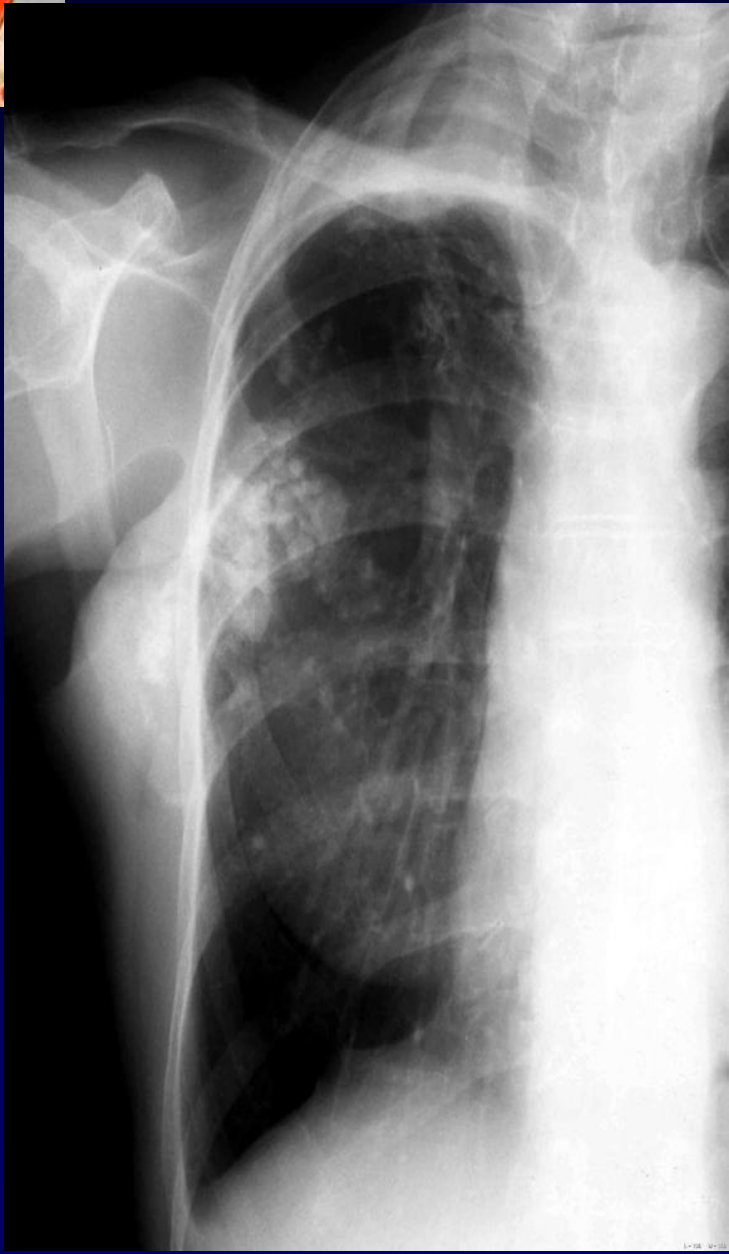

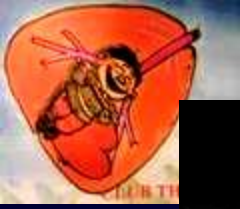
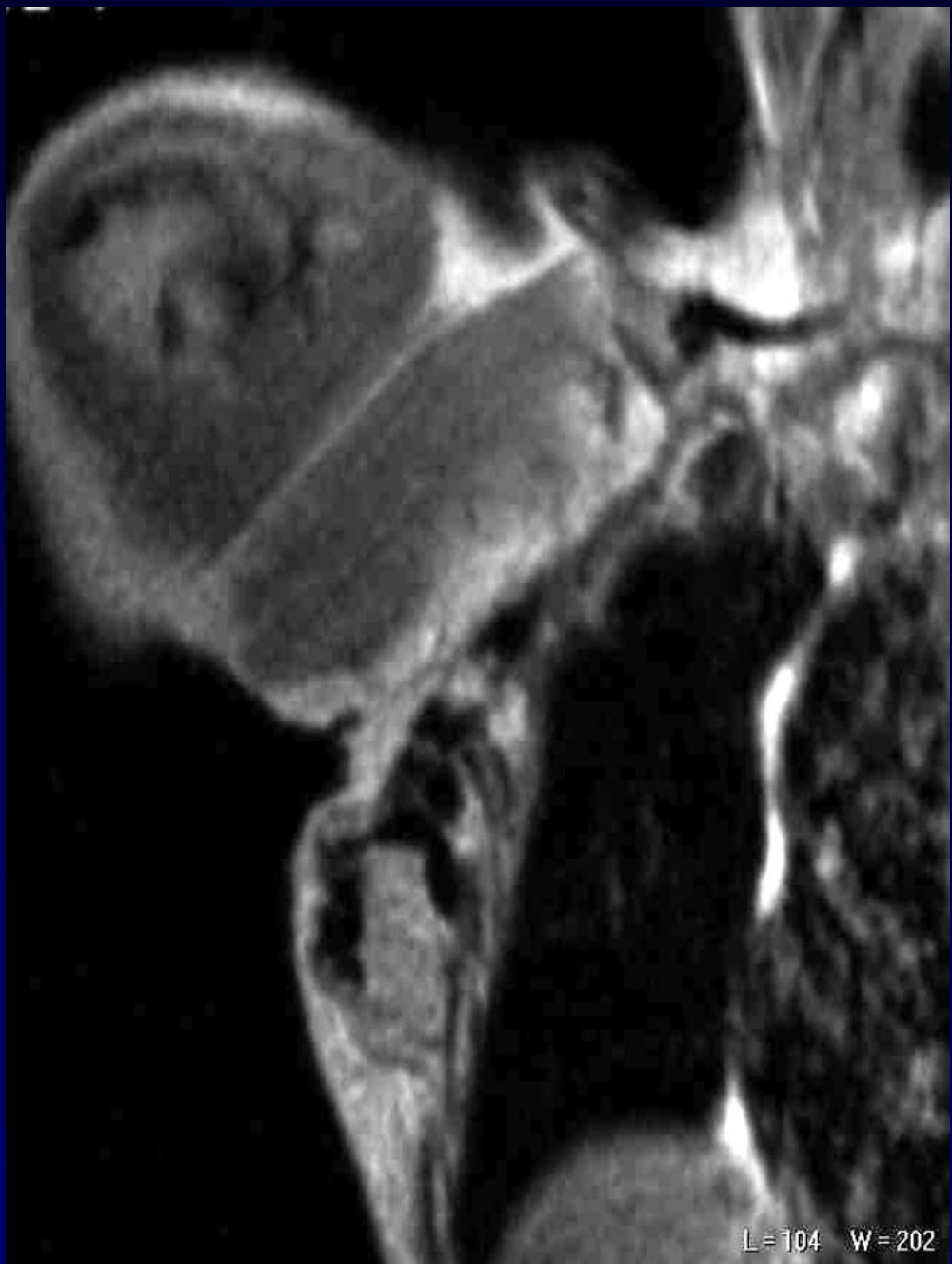**J. GIRON**

**Femme de 75 ans**

**Antécédents de radiothérapie pour cancer  
du sein droit il y a 25 ans**

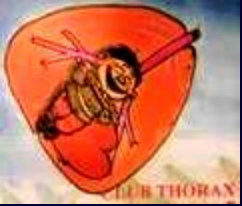







**Diagnostic ?**



**Séquelles rétractiles lobaires supérieures droites**

**Masse des parties molles latérothoraciques droites avec  
calcifications**

**Séquelles radiques avec probable cancer radio-induit**