

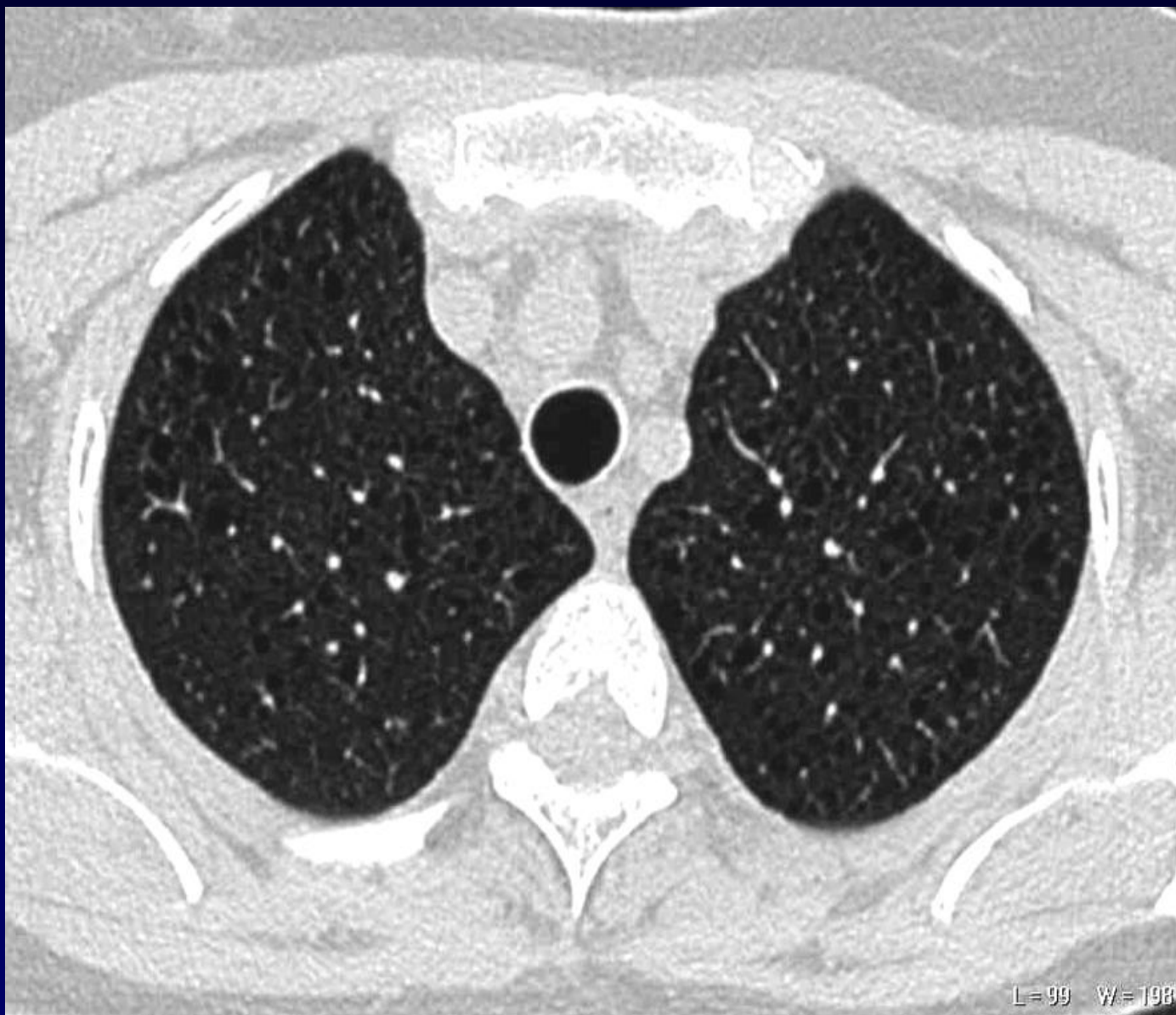


L. METGE

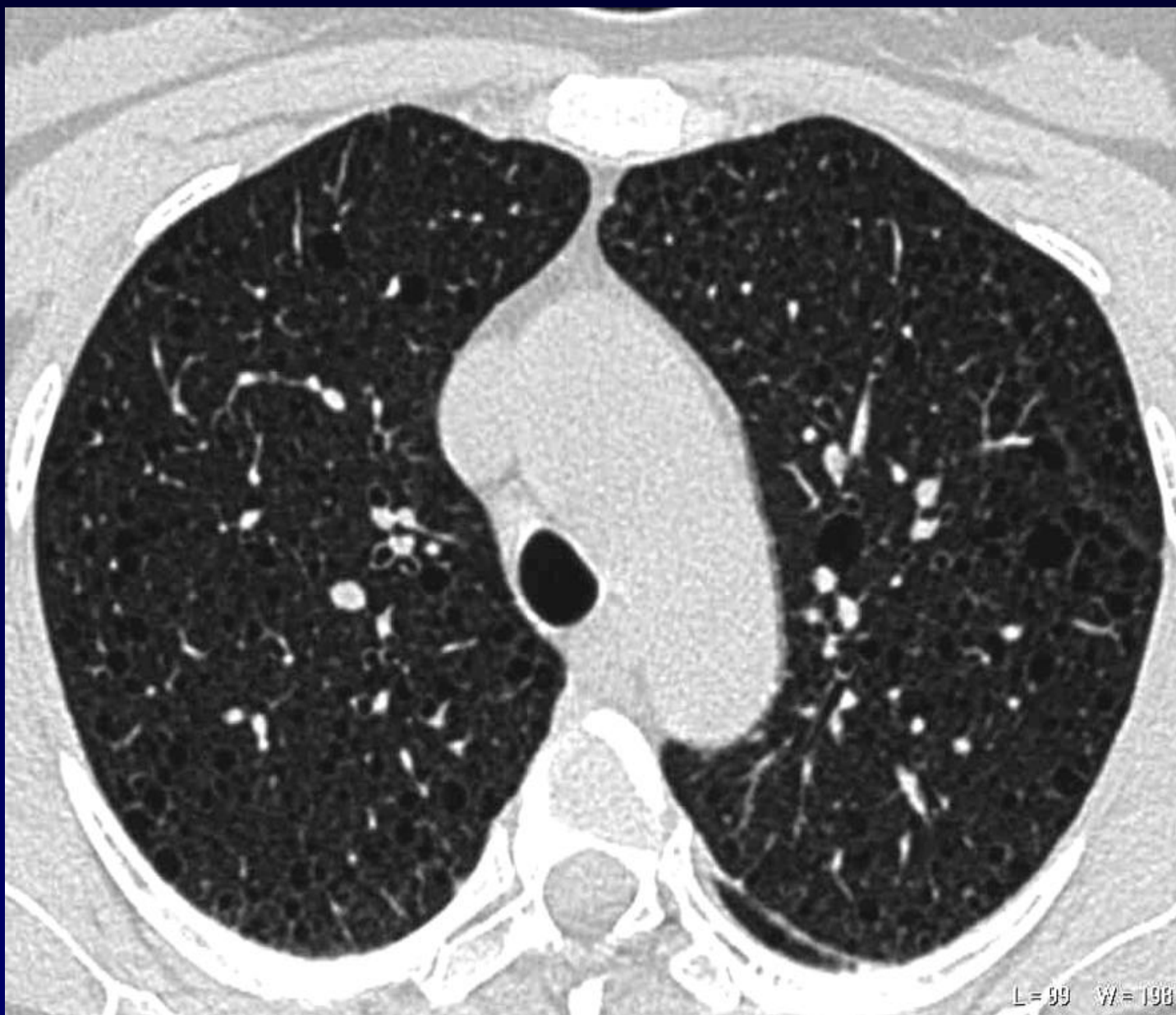Femme de 48 ans

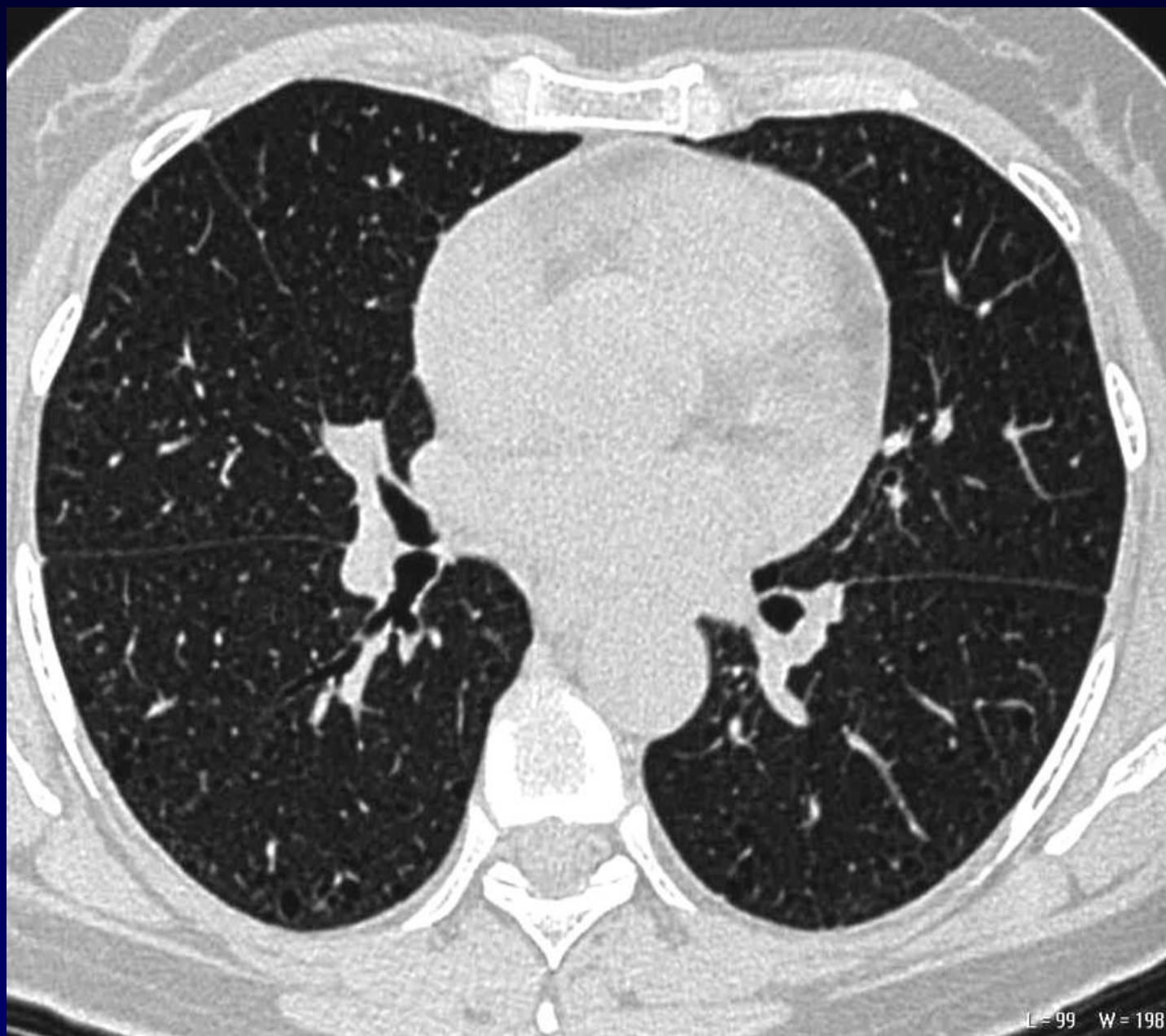
**Présence d'adénopathies cervicales: biopsie
chirurgicale: hémolympangiome**

Asymptomatique sur le plan thoracique



L=99 W=198





L = 99 W = 198



Diagnostic ?



Kystes parenchymateux diffus

Lymphangiomyomatose