

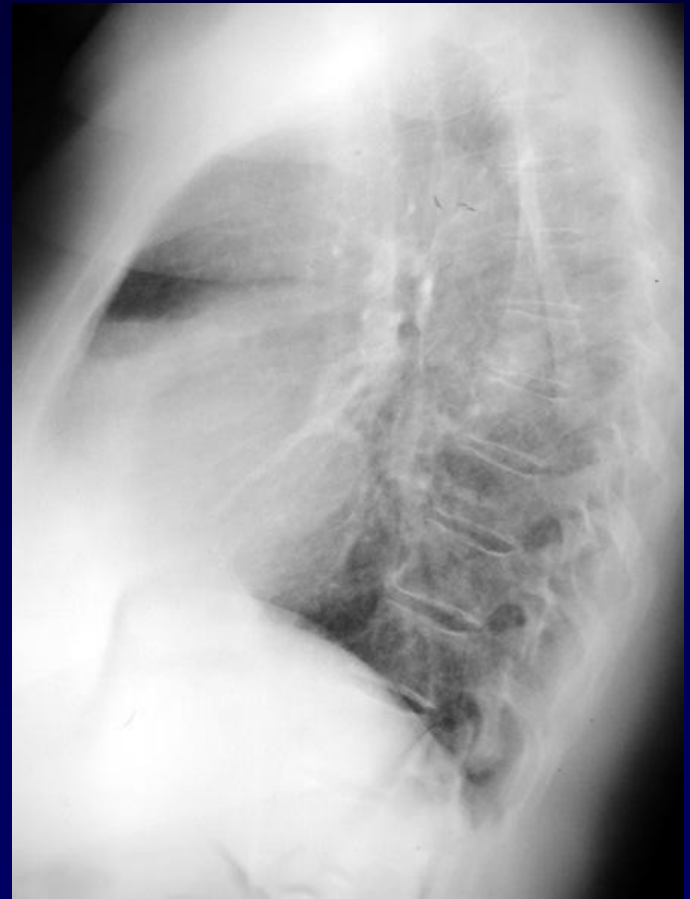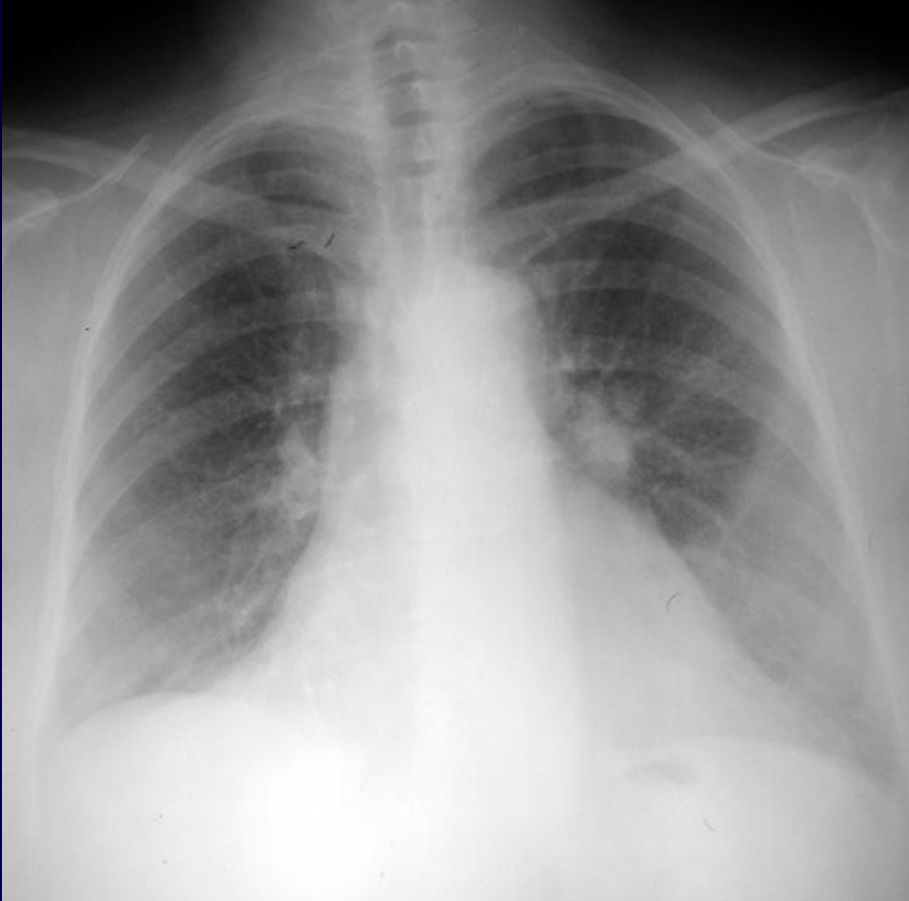


**P. LACOMBE**

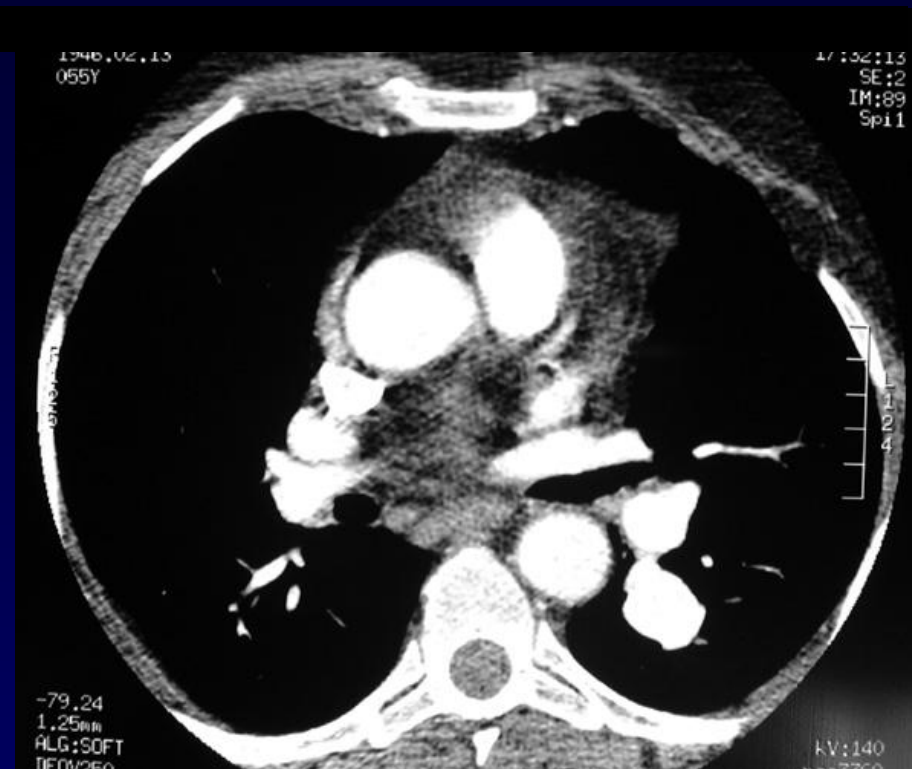
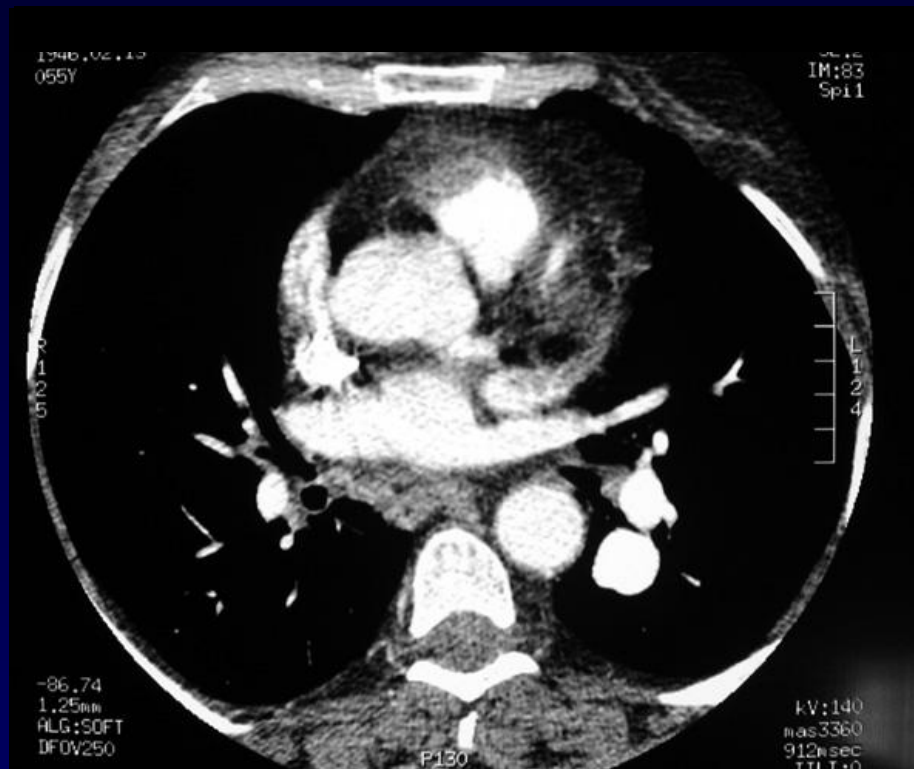**Femme de 55 ans**

**Gène respiratoire**

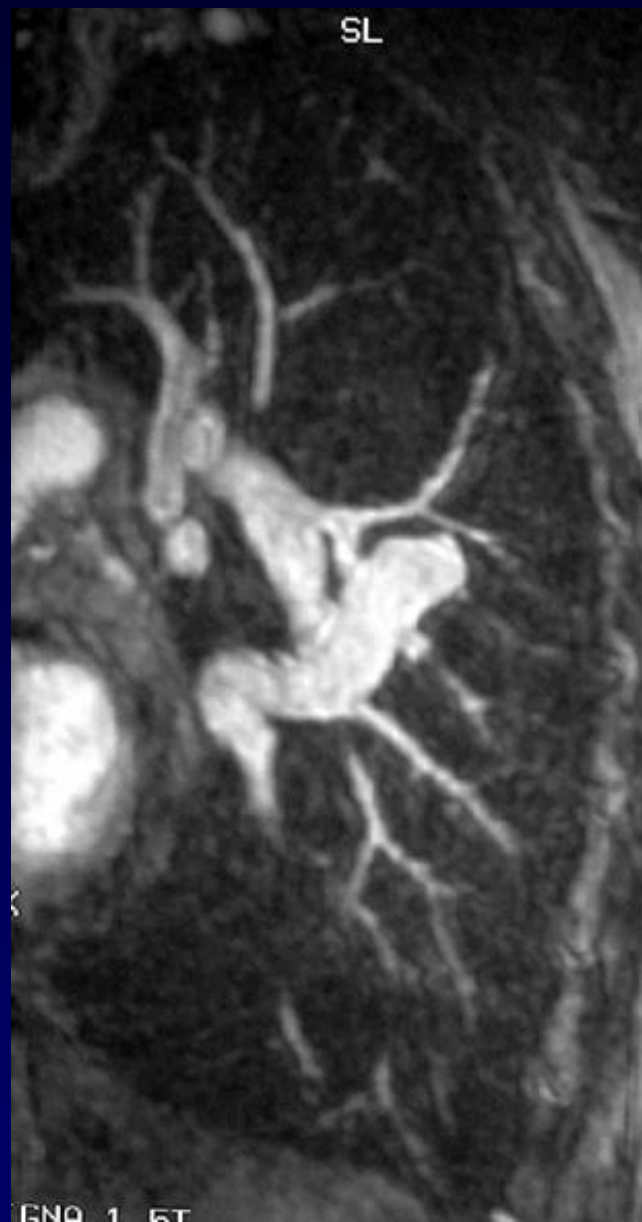
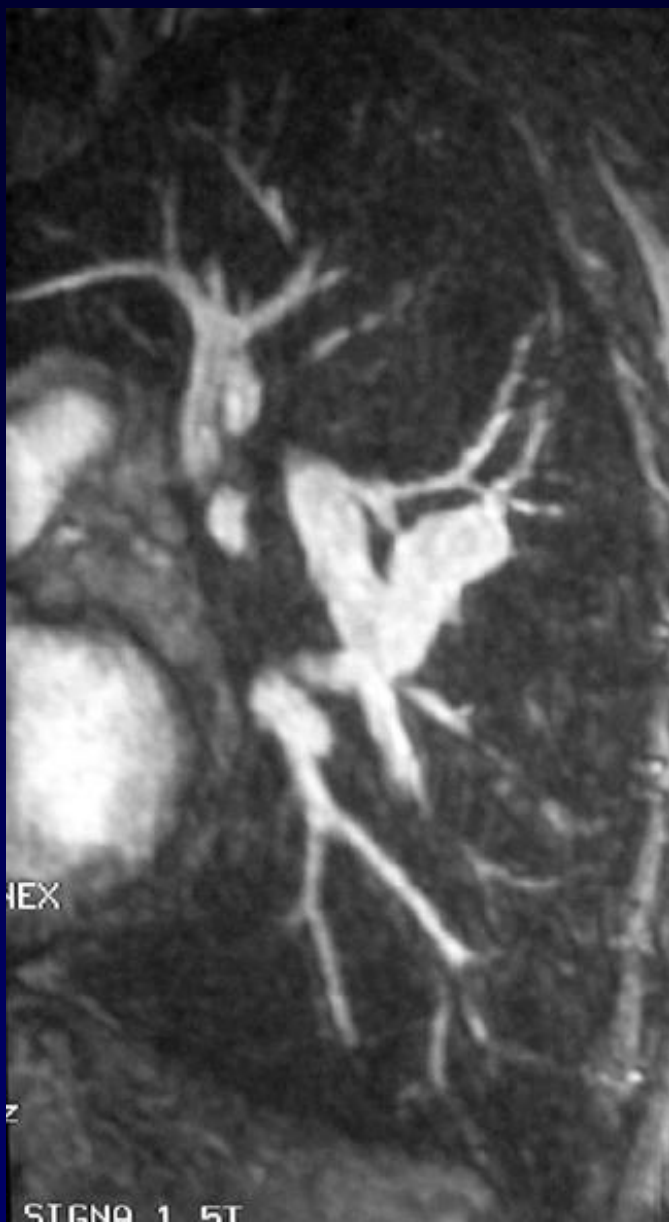
**Pa O2: 42**



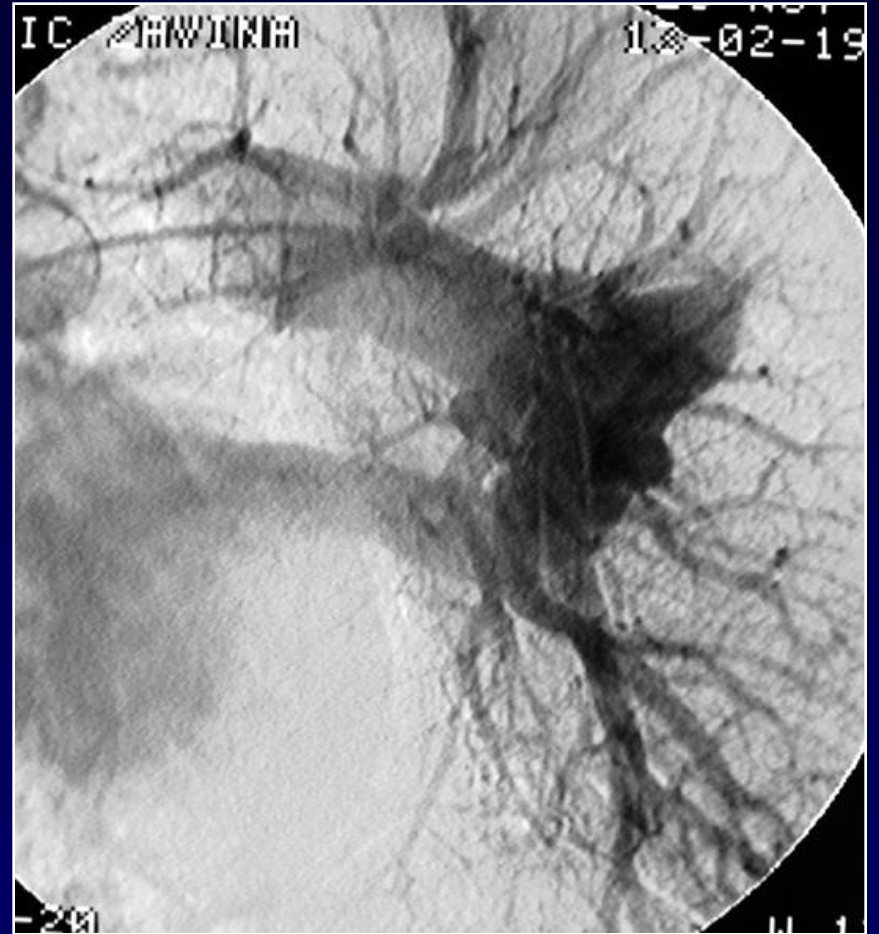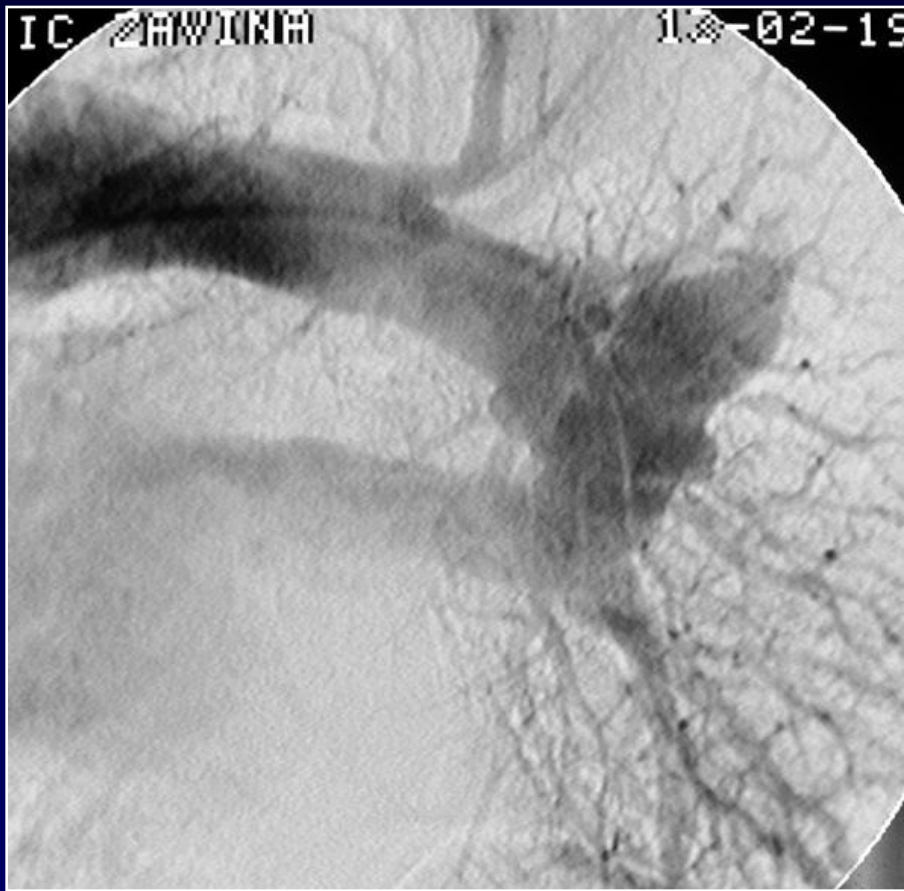**Radiographie thoracique**



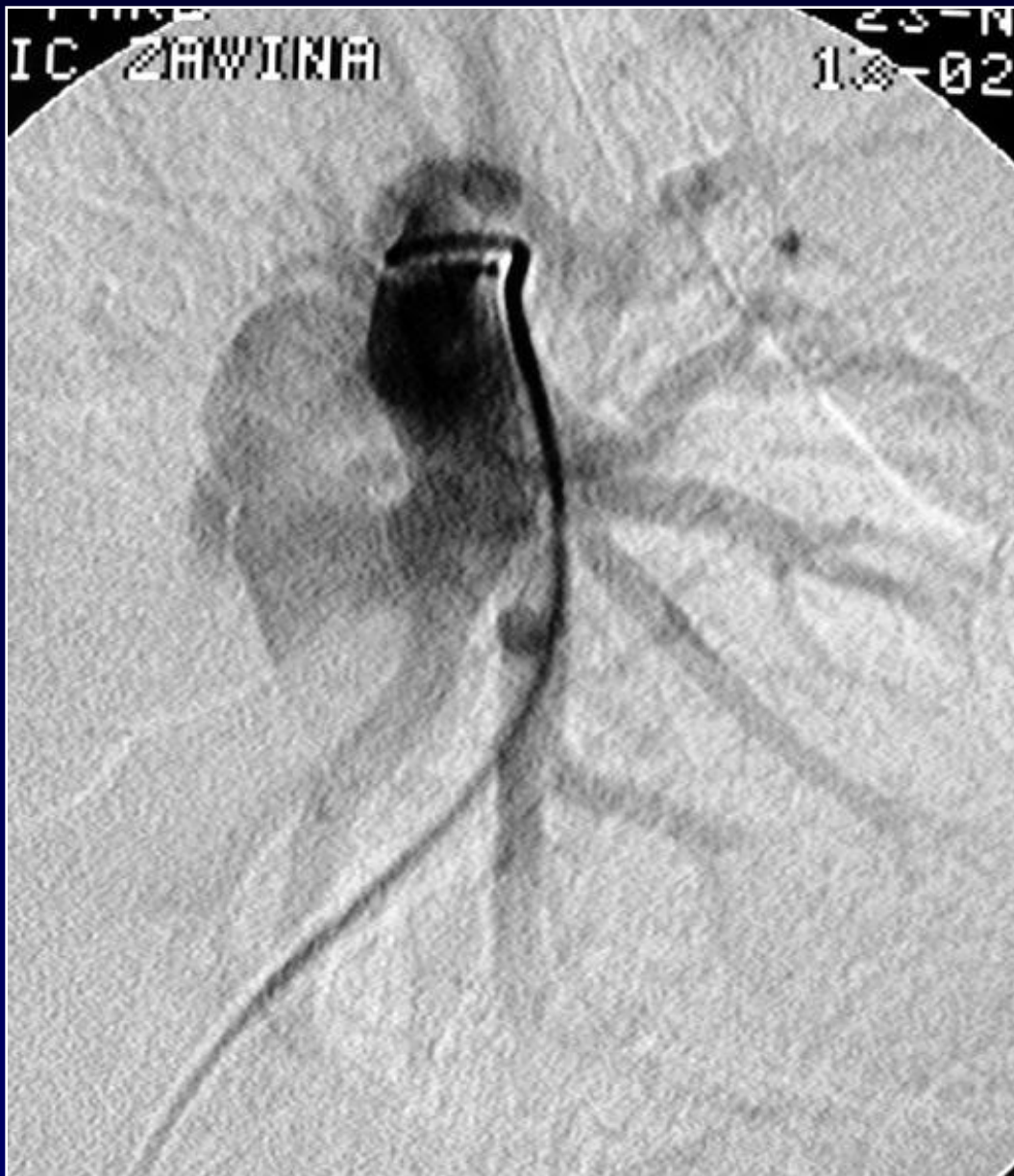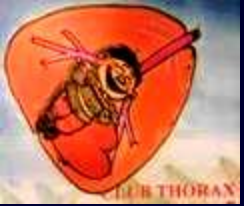**TDM avec injection de produit de contraste**



**Angio-MR**



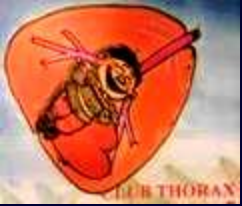**Angiographie pulmonaire**



**Angiographie pulmonaire**



**Diagnostic ?**



## **Radiographie thoracique :**

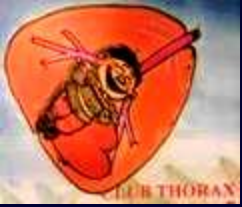**Pas de lésion évidente**

## **TDM avec injection et angio-MR :**

**Suspicion de fistule artério-veineuse**

## **Angiographie pulmonaire :**

**Communication de la lésion à plein canal avec  
A10 avec corbeillage sur les branches de A6**



## **Antécédent important**

**plaie par arme blanche avec porte d'entrée  
postérieure accompagnée d'une hémoptysie au  
moment du traumatisme**

**« Faux anévrisme » secondaire à  
une plaie par arme blanche avec  
fistule artério-veineuse**

**Traitement chirurgical avec lobectomie inférieure**