

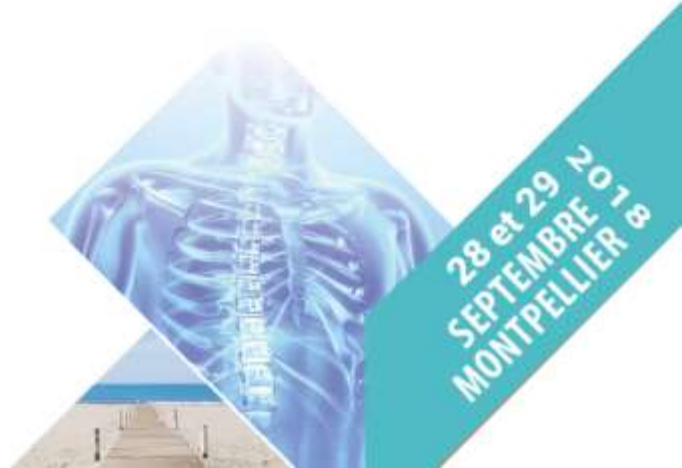CONGRÈS

Imagerie Appliquée à la Pratique Pneumologique

Imagerie des manifestations thoraciques et extra-thoraciques de la SARCOÏDOSE

Laurent Desloques

Imagerie Polyclinique Cote Basque Sud - Saint Jean de Luz



Introduction

- **Granulomatose multi-systémique**
- Étiologie inconnue, tropisme lymphatique
- Atteintes principalement :
 - pulmonaire
 - Lésions cutanées, oculaires
- Le plus souvent de bon pronostic
- graves : fibrose pulmonaire, cardiaques, neurologiques.



Etude 203 patients

- Population 203 patients (diagnostic prouvé histologiquement) suivis au CHU de Toulouse+côte basque, données de la littérature : intérêt didactique.
 - polymorphisme de la maladie
 - Aspect radiologique, gravité, évolution
 - Démarche diagnostique radiologique pathologie infiltrative pulmonaire : modèle anatomique dans la compréhension de l'atteinte de l'interstitium pulmonaire.
 - IRM cardiaque, sous utilisée, gravité potentielle atteinte.



Epidémiologie

- Age : **Adulte < 50 ans** (pic 20-39 ans)
- Prévalence **40/100 000** population générale
- Sexe : Incidence EU femme **6,3** > homme **5,9**/100 000
- Ethnie / géographie :
 - Plus **fréquent** : **Suedois / Danois, noirs américains**
 - Plus **sévère** **population noire**
 - Présentation :
 - uvéite chronique, noirs américains
 - Lupus pernio, portoricains
 - Érythème noueux, européens
 - Complications cardiaques, japonais
- **Mortalité : 1-5%**



Etiologie (1)

- rôle agents environnementaux et transmissibles.
 - environnementaux (pollens, poussières minérales) : pas d'élément concluant
 - transmissibles :
 - Mycobactéries / *Propionibacterium acnes - granulorum* études discordantes, non concluantes isolement ARN / ADN bactérien dans tissu sarcoïdique par PCR + anticorps antimycobactérien

American Thoracic Society, *statements on sarcoidosis*. Am J respir crit Care Med, 1999. **160**: p. 736-755.

Fang C, Huang H, Xu Z (2016) Immunological Evidence for the Role of Mycobacteria in Sarcoidosis: A Meta-Analysis. PLoS ONE 11(8): e0154716.

doi:10.1371/journal.pone.0154716



Etiologie (2)

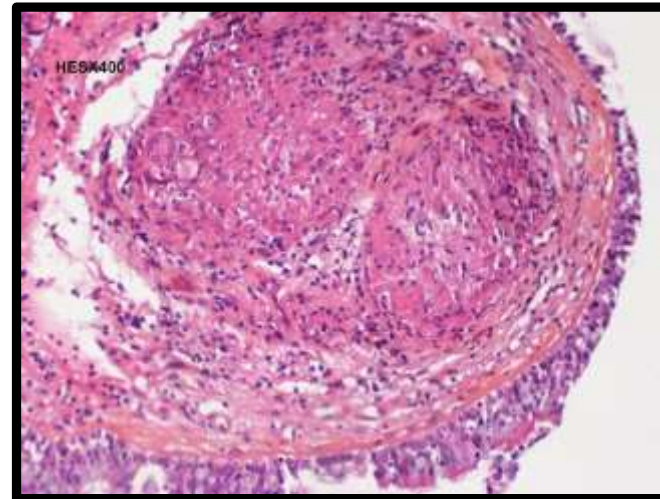
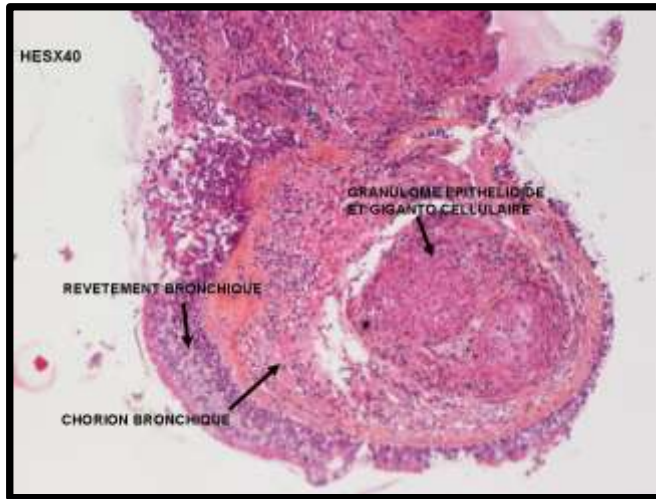
- Rôle facteurs génétiques :
 - Prévalence / incidence variable fⁿ ethnies
 - Augmentation risque si membre famille 1^{er} ou 2^{ème} degré atteint
 - Analyse groupe HLA : transmission polygénique
 - augmentation risque : HLA-DR 3, 11, 12, 14, 15, 17
HLA-A1
 - rôle protecteur : HLA-DR1, DR4

Hôtes génétiquement prédisposés
développent réponse immunitaire
exagérée à un antigène : formation de
granulomes



Histopathologie

- Granulome épithélioïde giganto-cellulaire sans nécrose caséuse : réponse immunitaire cellulaire, macrophages activés (Cell. épithélioïdes) et lymphocytes T-CD4+.
- Diagnostic histologique requis SAUF dans les cas typiques de syndrome de Løfgren.



Histoire naturelle

- Expression clinique, pronostic extrêmement variables
- Tendance aux fluctuations (spontanées ou en réponse au ttt)
 - Résolution spontanée :
 - 2/3 dans les 10 ans qui suivent le diag), sans séquelles
 - 1/2 dans les 3 ans
 - Évolution chronique : 1/3



Histoire naturelle

- Pronostic corrélé mode installation
 - Début brutal, bruyant : résolution spontanée
 - Formes silencieuses : évolution vers fibrose progressive
- Décès 1-5%, cause variable fⁿ localisation géographique
 - Japon, atteinte cardiaque
 - EU/Eur : atteinte pulmonaire +++ , neurologique



Formes thoraciques extracardiaques

90%

Atteinte principale

- 50% atteinte extra-thoracique associée (atteinte extra-thoracique isolée rare)



Classification radiologique (Scadding)

Stade 0 : radiographie du thorax normale

Stade I : adénopathies médiastinales seules

Stade II : adénopathies médiastinales et atteinte infiltrative parenchymateuse pulmonaire non fibreuse

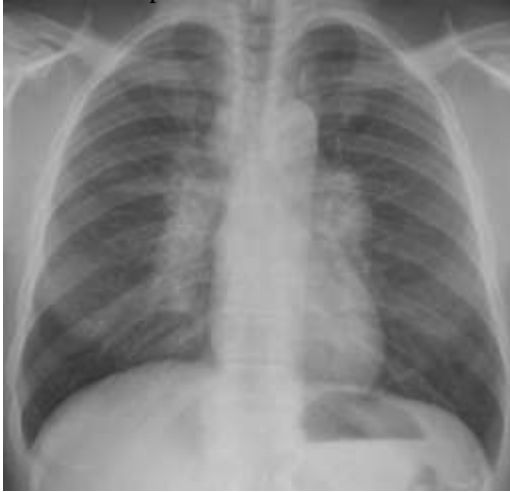Stade III : atteinte parenchymateuse seule non fibreuse

Stade IV : fibrose pulmonaire

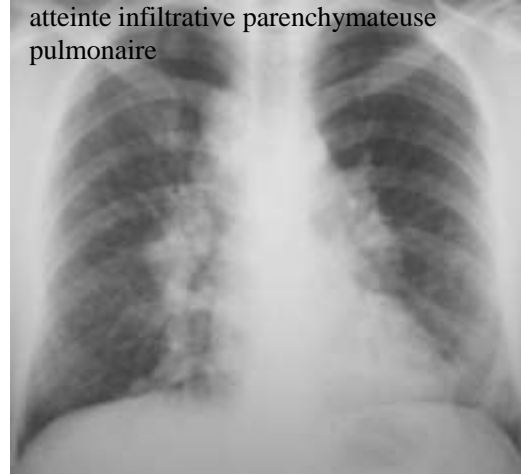
- ✓ Méthode simple et reproductible
- ✓ Évolution séquentielle (non obligatoire)
- ✓ Relation entre le stade et le pronostic à long terme



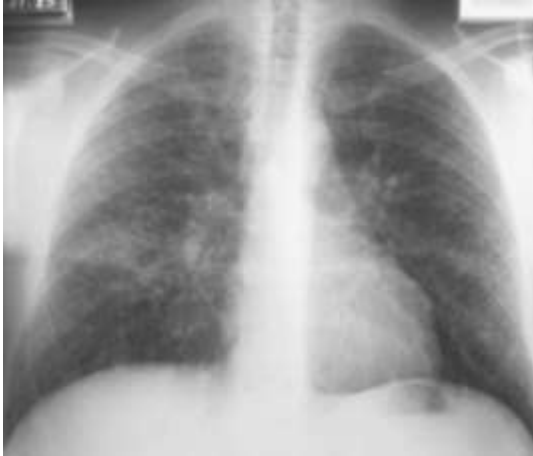Stade I : adénopathies médiastinales seules



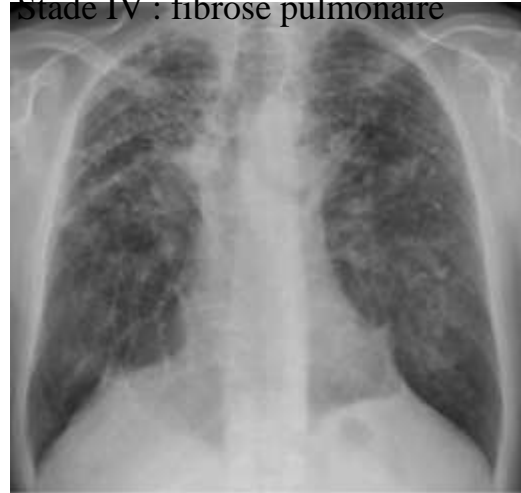Stade II : adénopathies médiastinales et atteinte infiltrative parenchymateuse pulmonaire



Stade III : atteinte parenchymateuse seule



Stade IV : fibrose pulmonaire



Stade radiographique à la phase de découverte

Stade 0	10%
Stade I	45%
Stade II	25-30%
Stade III	15%
Stade IV	1-5%



Pronostic en fonction des signes radiologiques initiaux

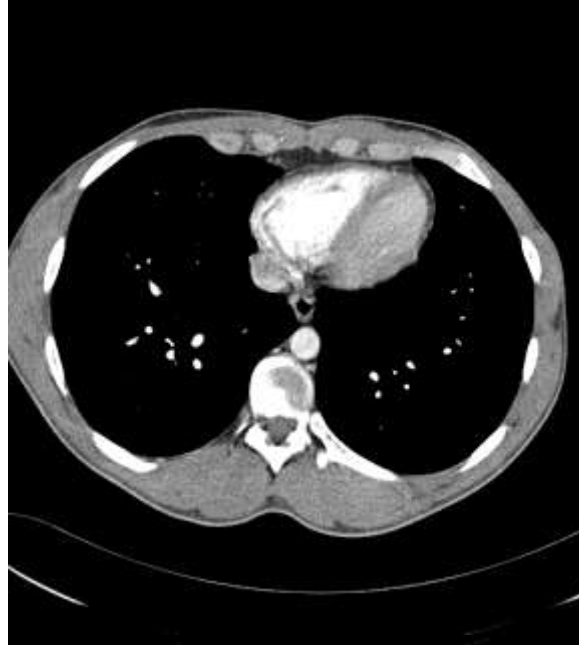
Stade	Nombre de patients	Guérison	Pas de modification	Fibrose
I	76 (56%)	72%	20%	8%
II	33 (24%)	76%	3%	21%
III	16 (12%)	63%	0%	37%
IV	10 (8%)	0	0	100%



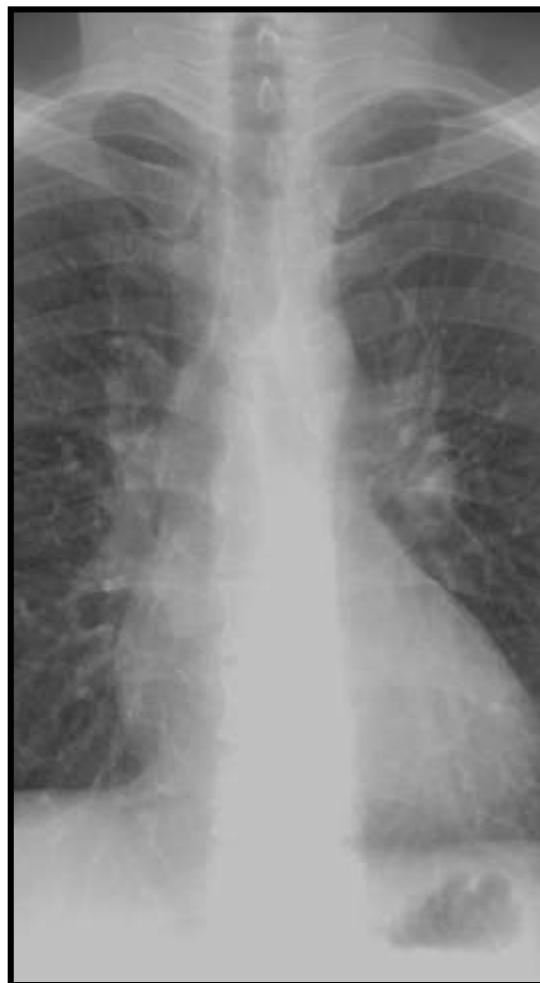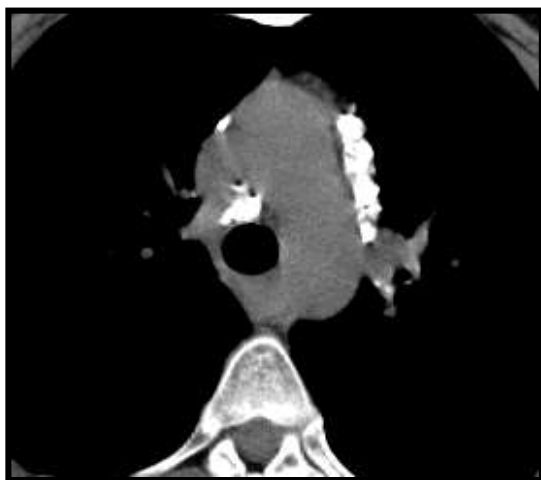
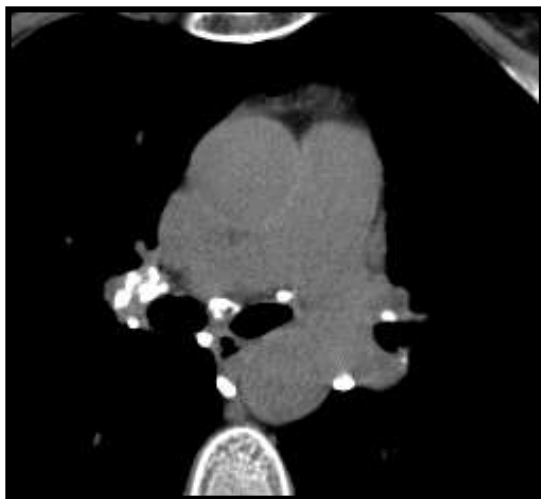Adénopathies médiastinales

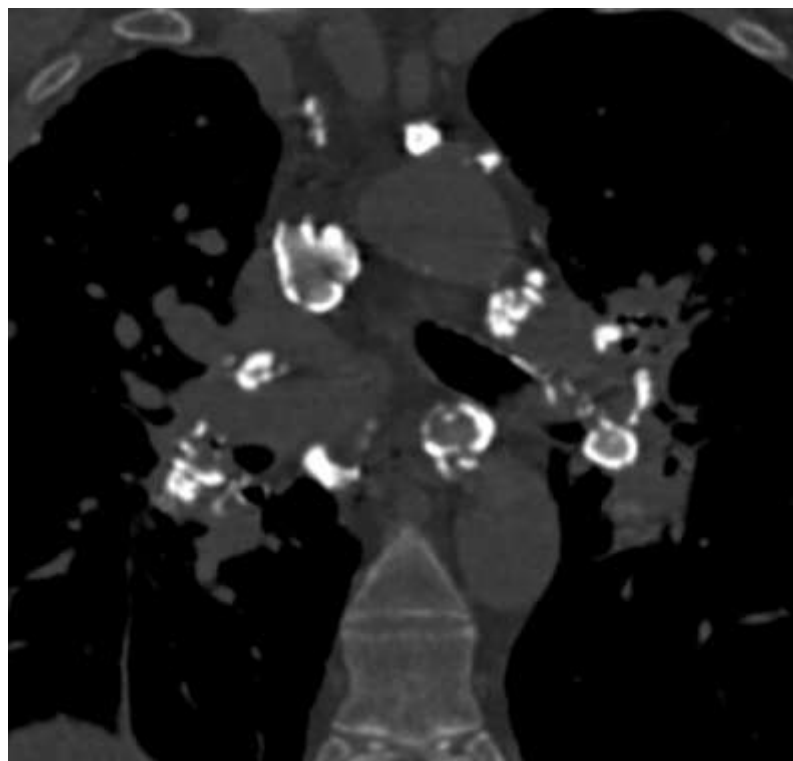
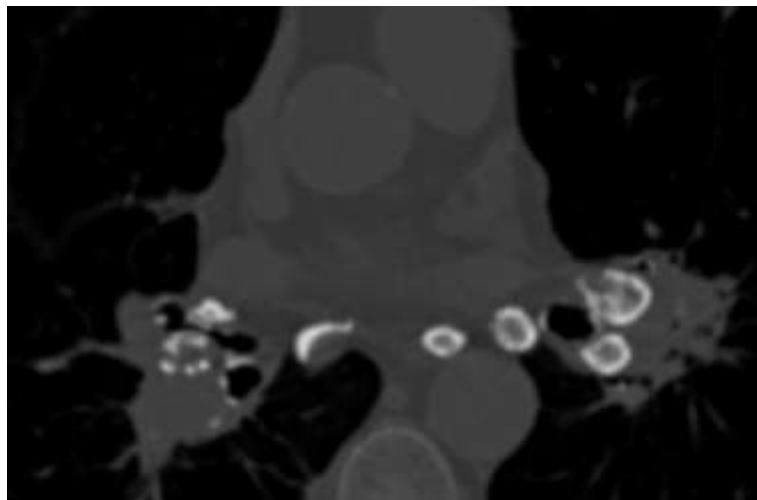
85%

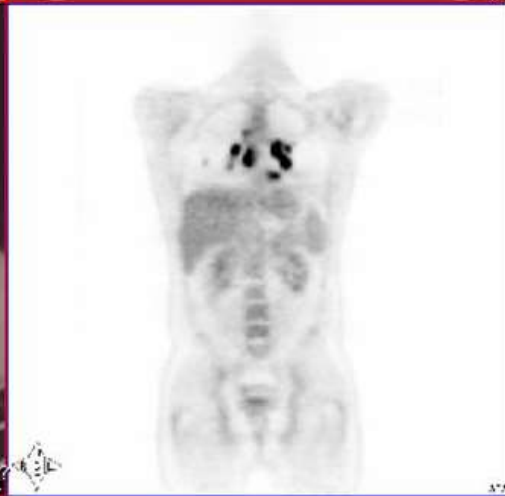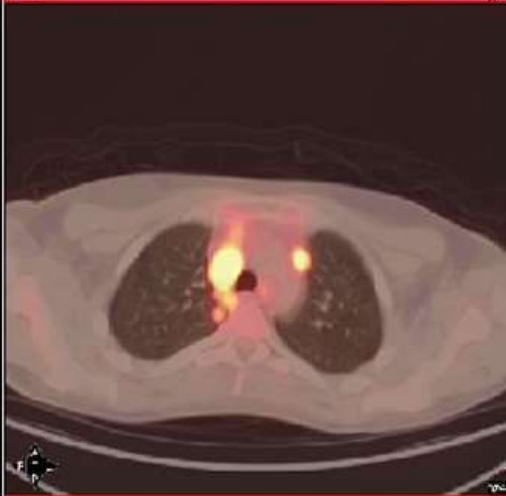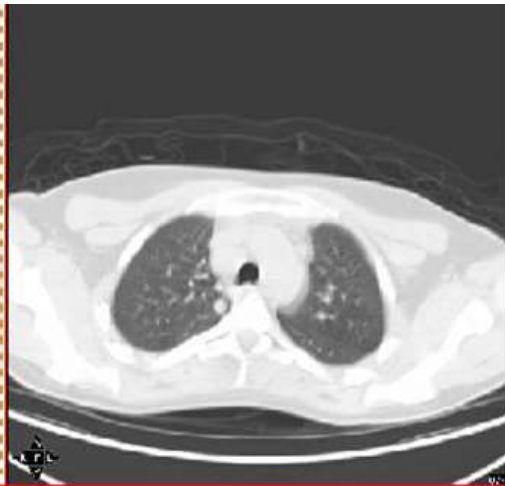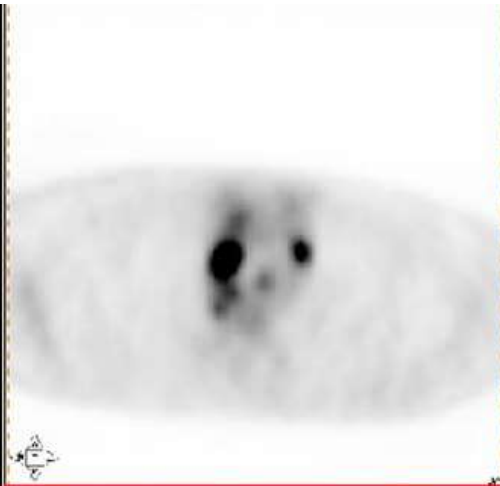- Hilaire bilatérale 97%
- paratrachéale droite 71%
- Fenêtre aorto pulmonaire 76%
- Sous carénaire 21%
- Médiastinale antérieure 16%



- Le plus souvent non compressives
- Calcifiées dans évolution chronique 5 à 10%
- Amorphes, ponctuées, en coquille d'oeuf







Atteinte parenchymateuse pulmonaire

85%

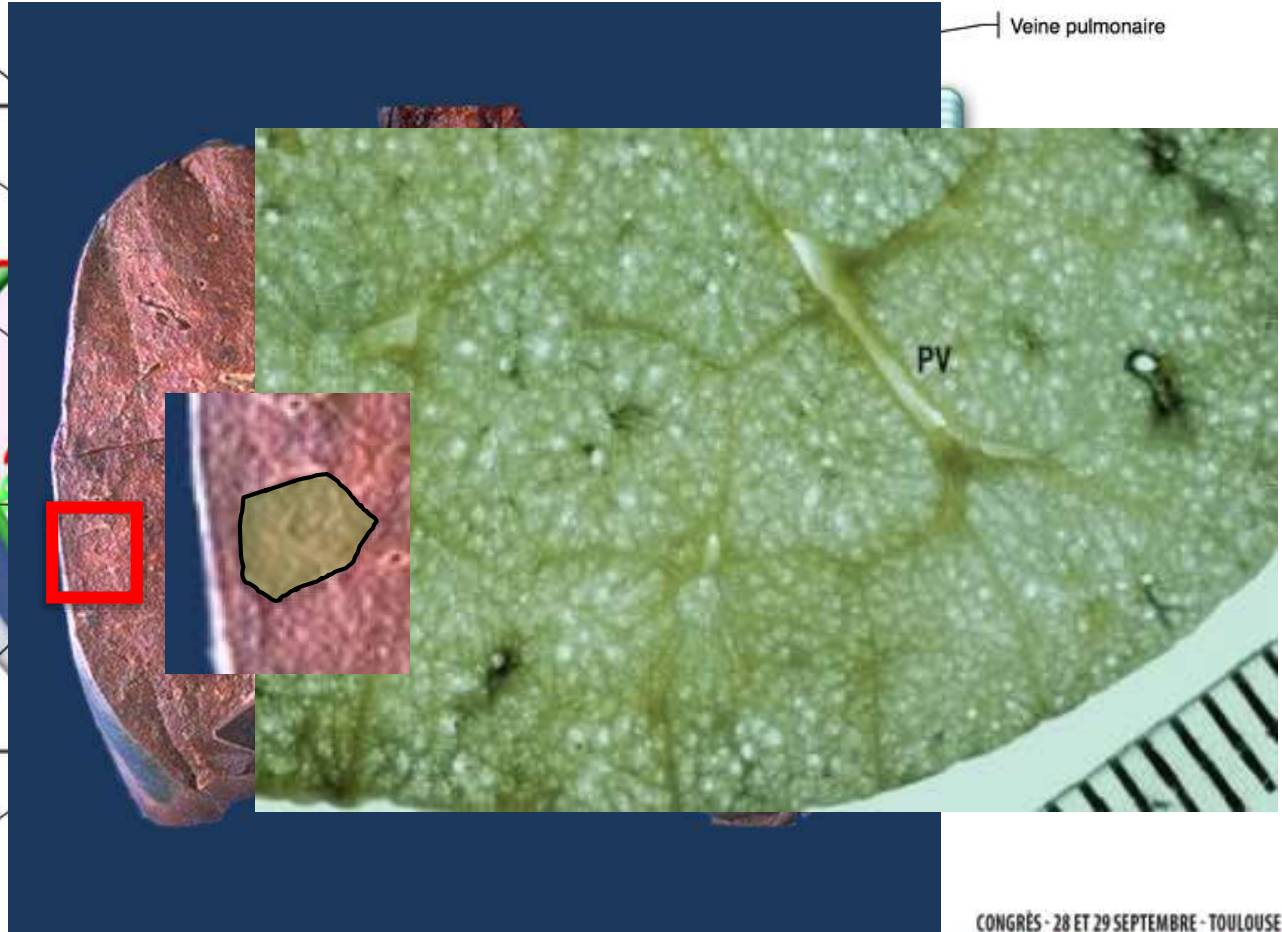
Atteintes fréquentes

- Micronodules péri-lymphatiques
- Épaississements PBV / septaux
- Verre dépoli

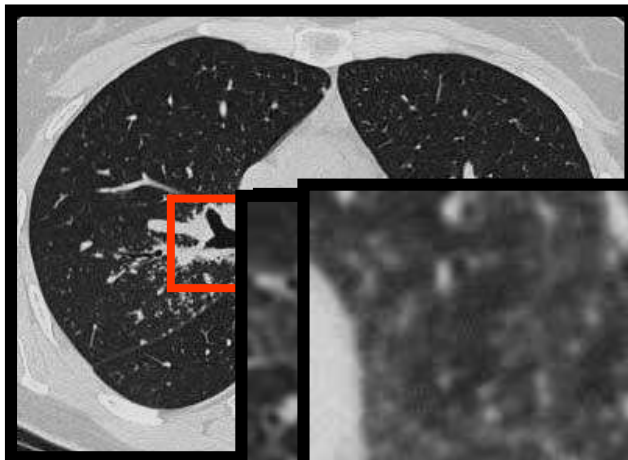


Bronchiole
Lobule
Capillaire
Plèvre viscérale ; Plèvre pulmonaire
Sac alvéolaire
Plèvre pariétale
Cavité pleurale
Alvéole

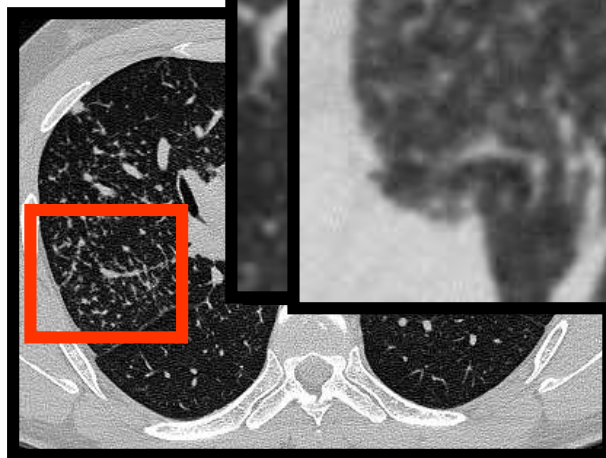
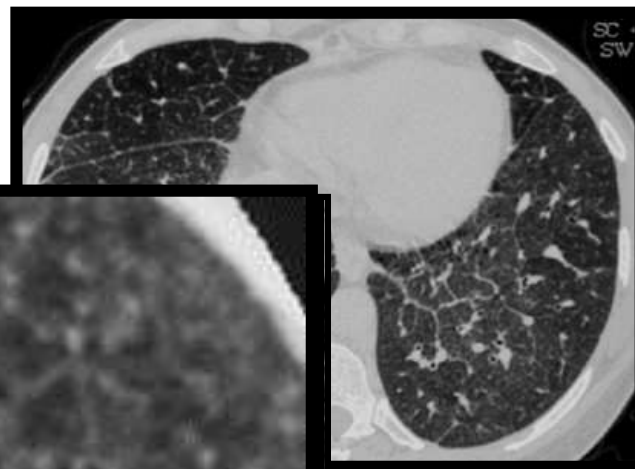
Veine pulmonaire



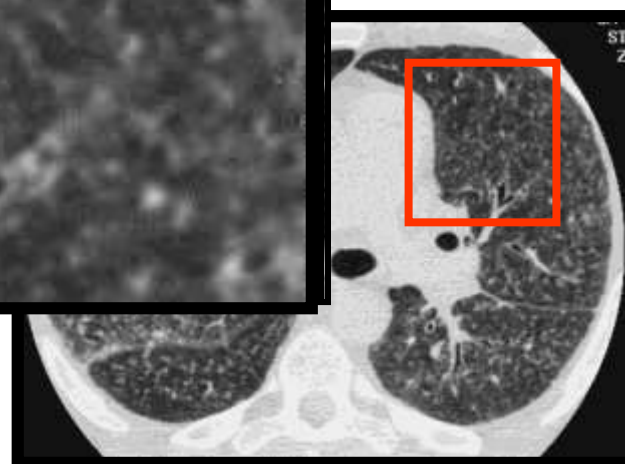
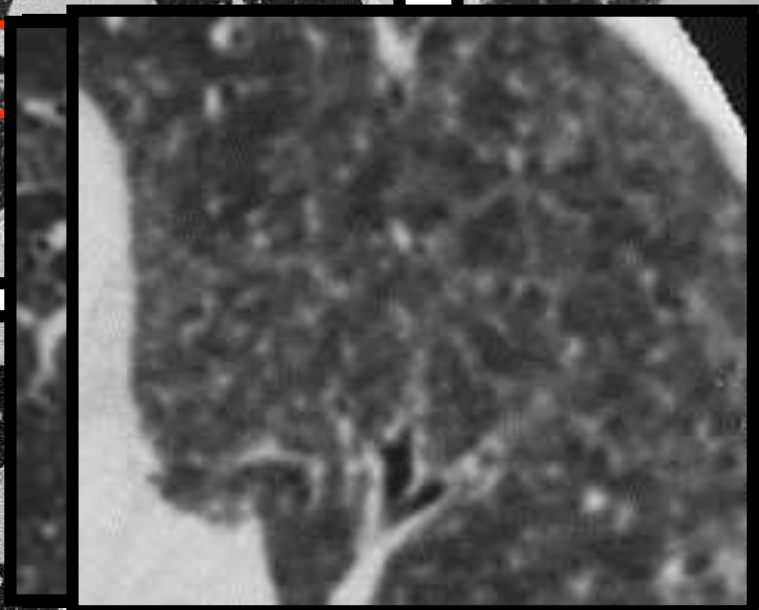
Épaississement PBV



Épaississement septaux



Nodules distribution péri-lymphatique

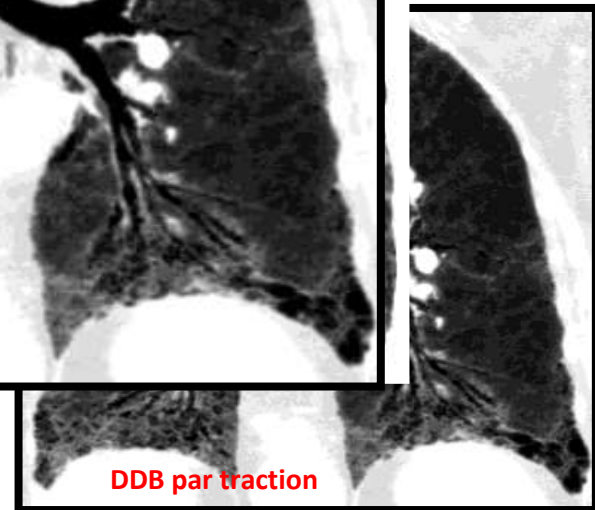
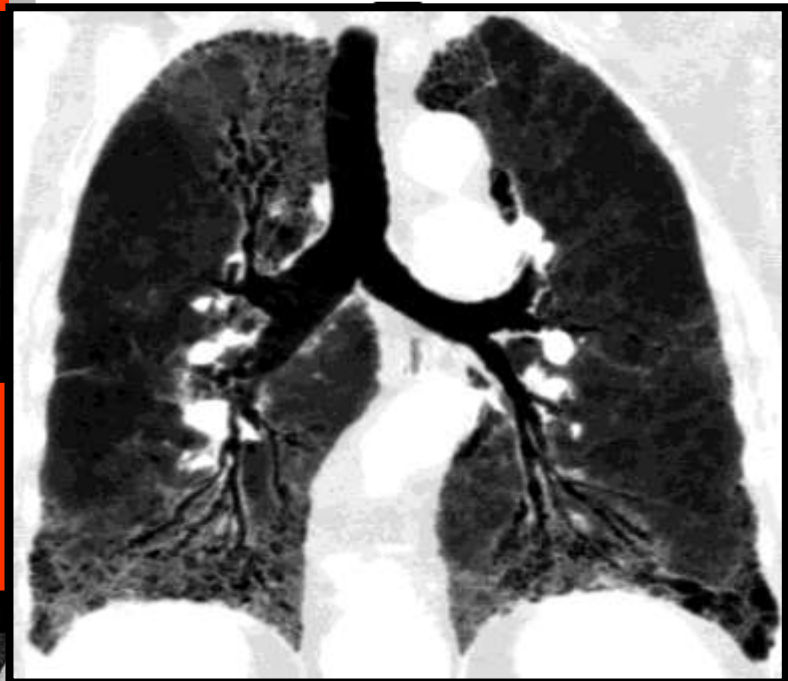
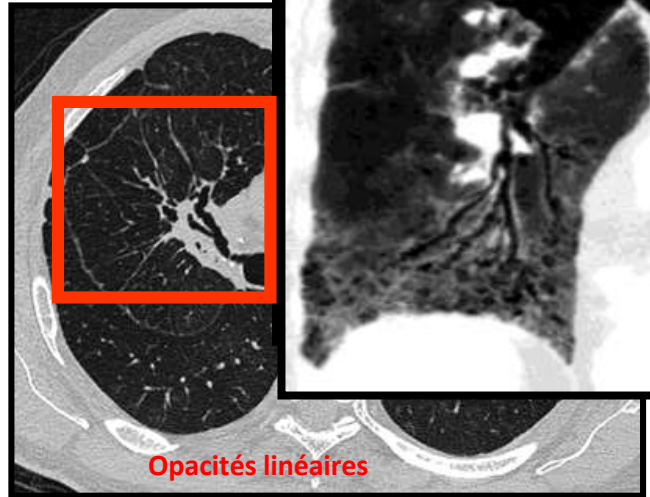
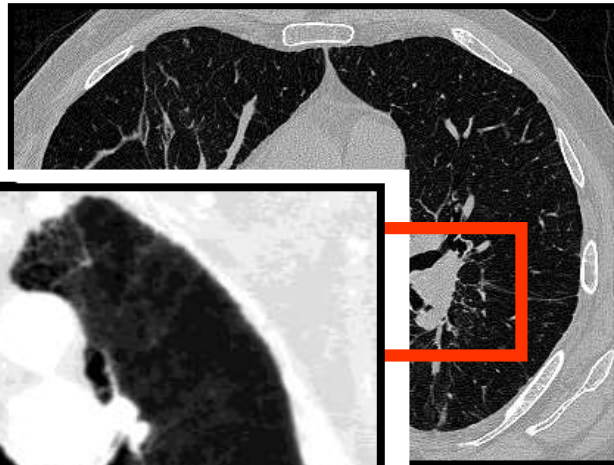
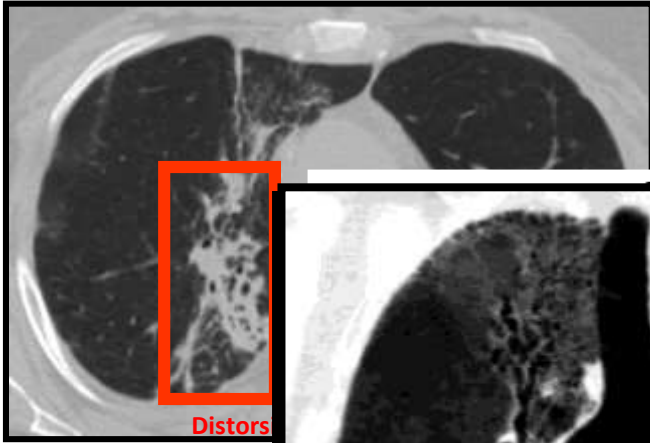

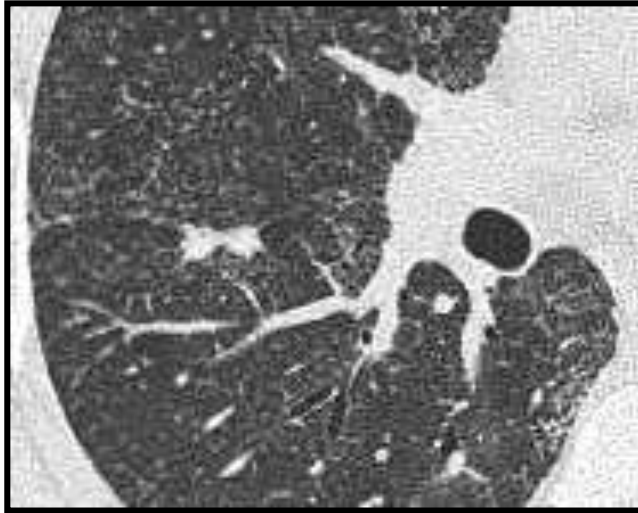Verre dépoli

fibrose

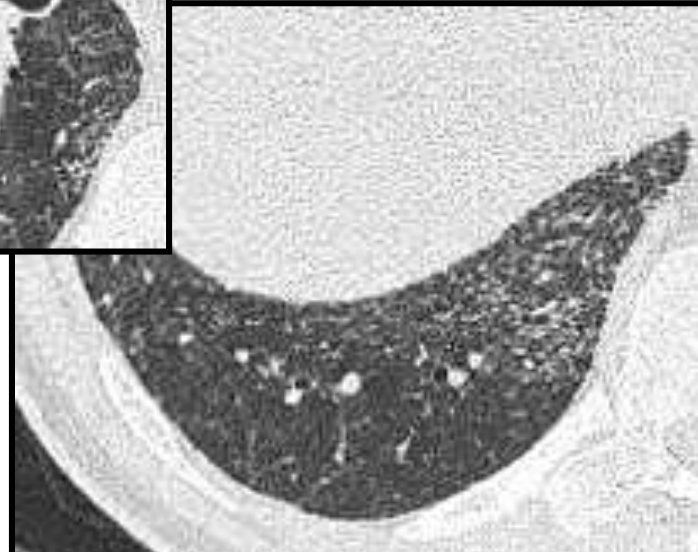
- Granulomes actifs remplacés par fibrose
- Prédomine dans les zones supérieures et péri-hilaires



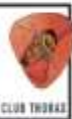

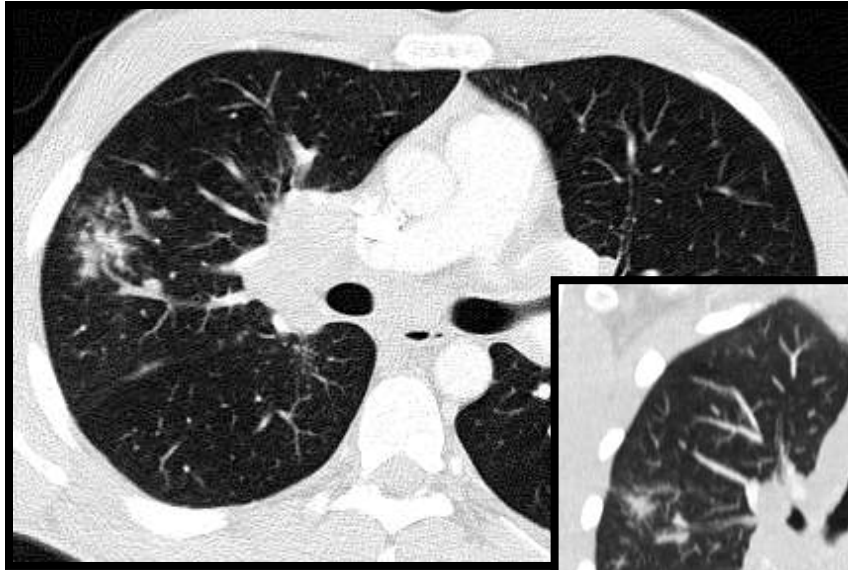


- Réticulations intralobulaires
- bronchiolectasies

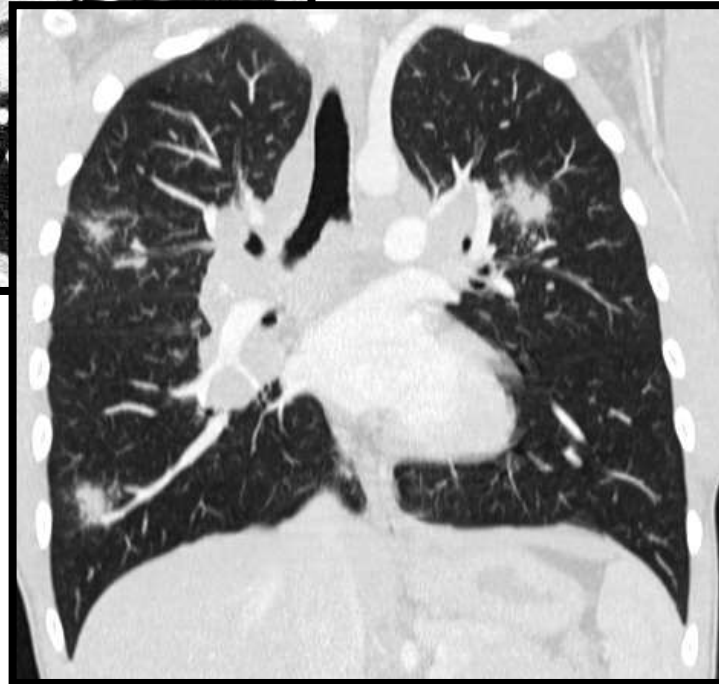

Manifestations moins fréquentes

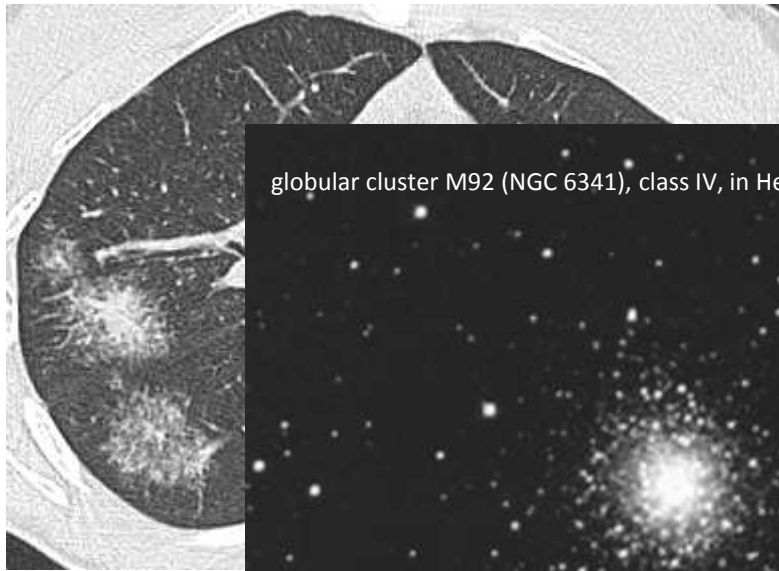




✓ Nodules aspect confluent, en "mottes" ou "sarcoid galaxy" sign (27%).



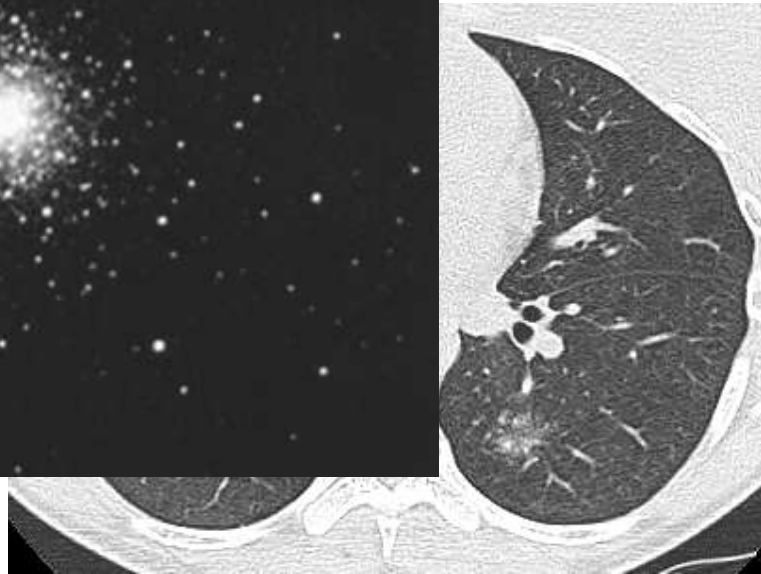
[Nakatsu M¹ AJR Am J Roentgenol. 2002 Jun;178\(6\):1389-93.](#)



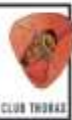globular cluster M92 (NGC 6341), class IV, in Hercules cluster of galaxies

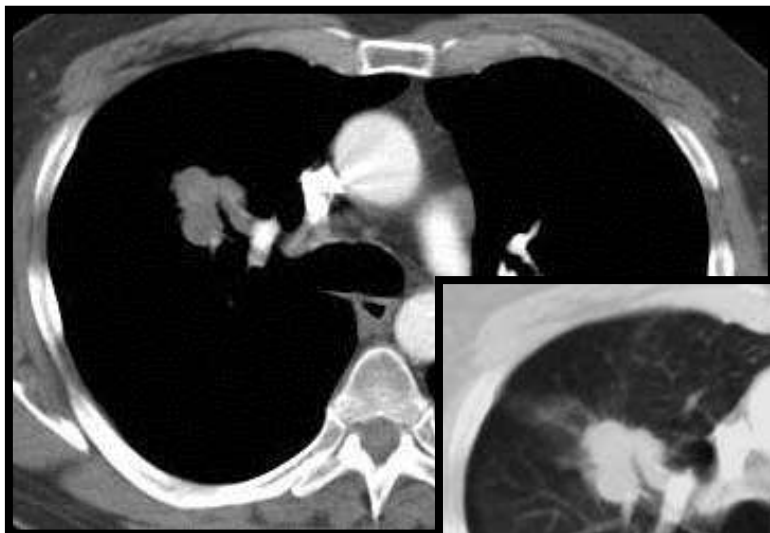

Sa

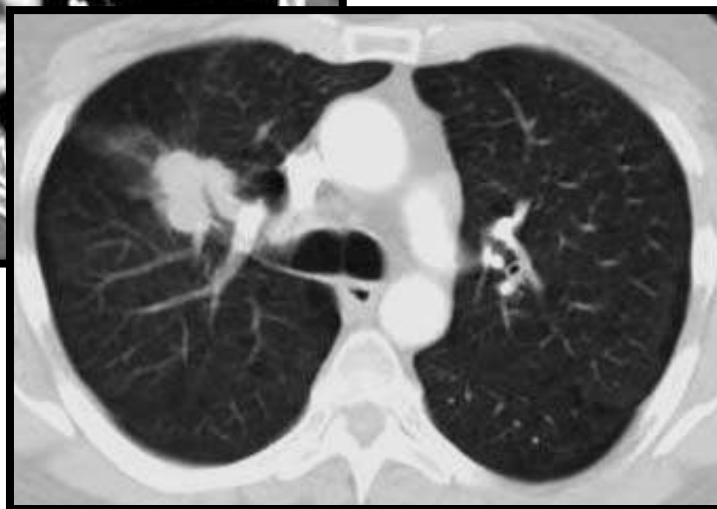

[Nakatsu M¹ AJR Am J
Roentgenol. 2002
Jun;178\(6\):1389-93.](#)



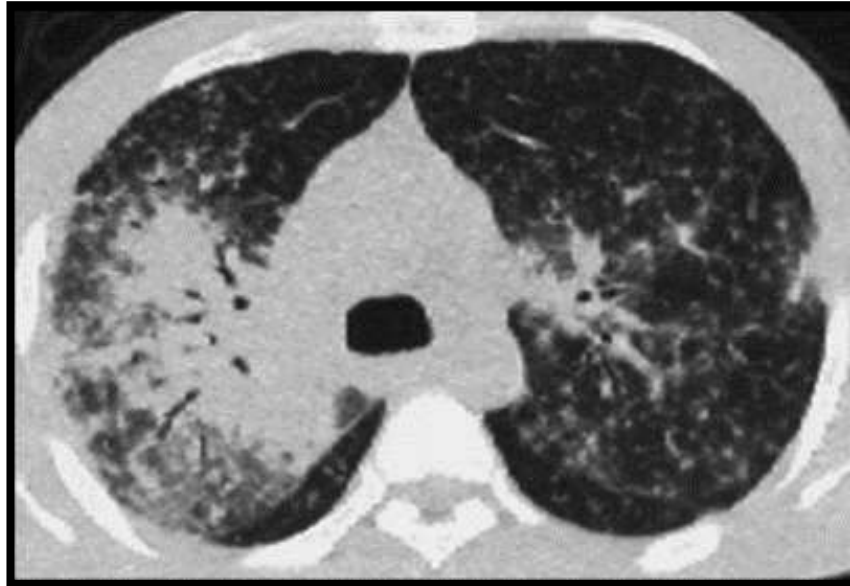

✓ Masse aspect
pseudo-tumoral



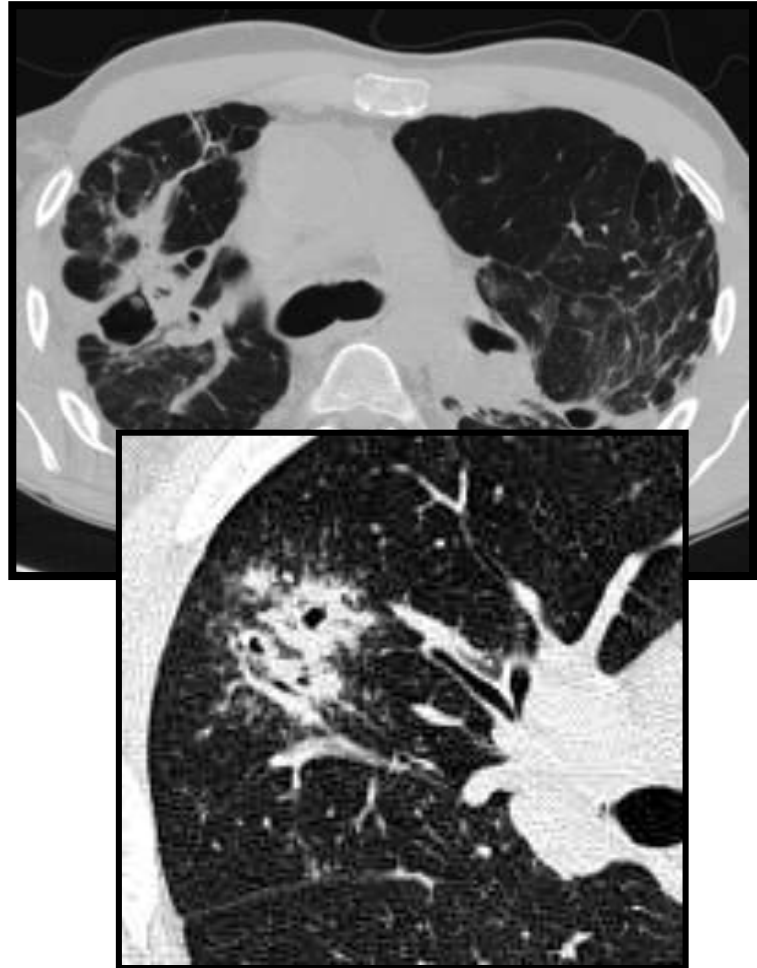
✓ pseudo-
pneumonique

plage de
condensation avec
bronchogramme



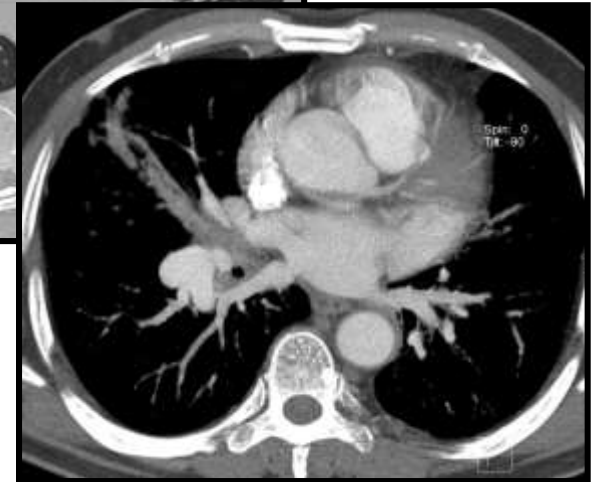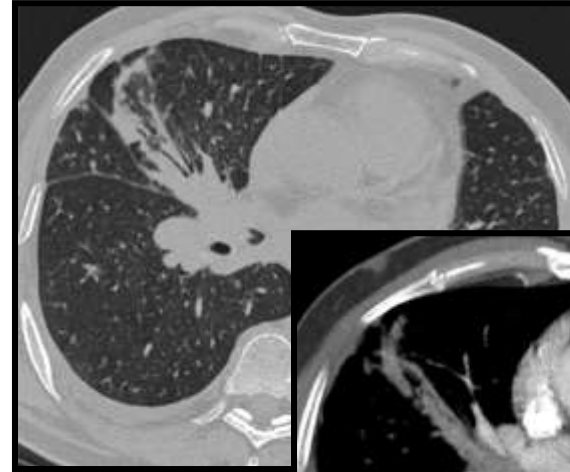
✓ Excavation

- 0,6 à 3% des séries
- Nécrose ischémique au sein de granulomes confluents
- Uniques / multiples
- Paroi fine / épaisse
- Régression spontanée ou sous corticothérapie
- Greffe aspergillaire possible

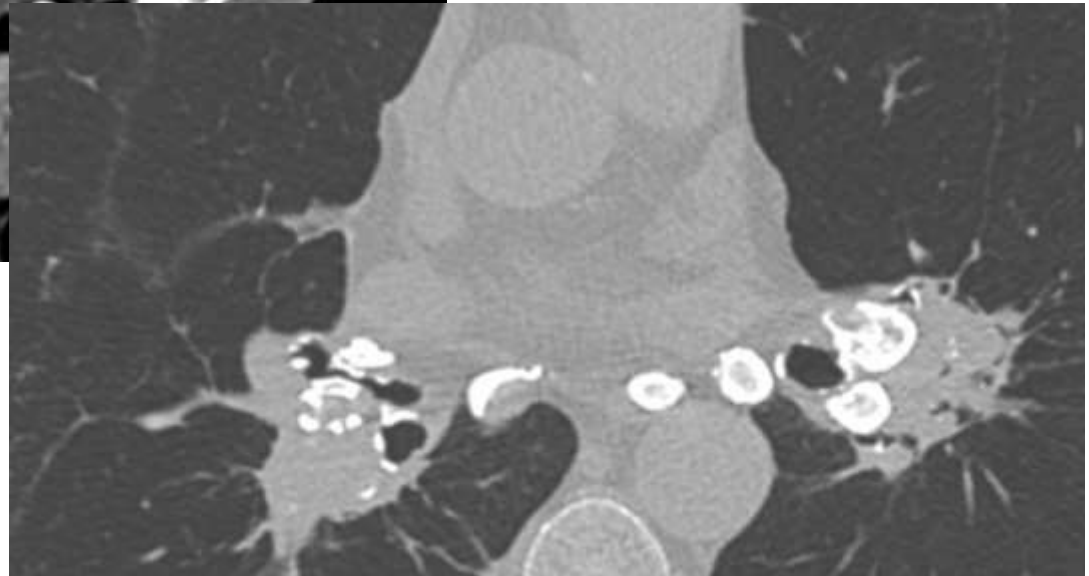
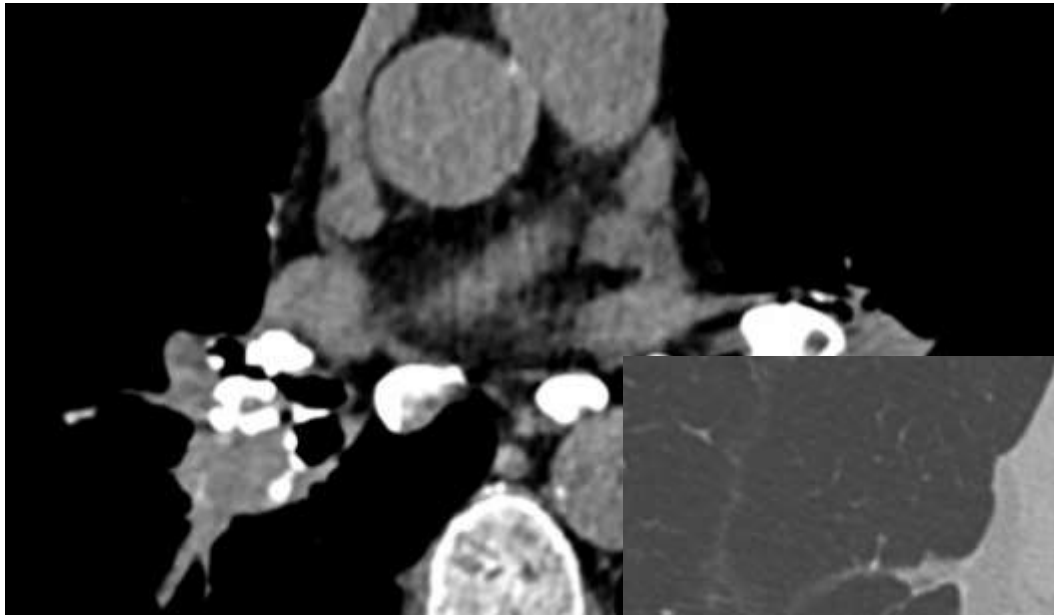


✓ Sarcoïdose et voies aériennes

- Atteinte fréquente (biopsies bronchiques positives 40% stades I et 70% II, III, IV)
- Sténoses et atélectasies 1%
 - ADP volumineuses
 - Infiltration granulomateuse sous muqueuse et péri-bronchique
 - Peut régresser sous corticottt^{ie}
 - Stades évolués: fibrose peut entraîner sténose définitive
- EFR : syndrome restrictif lié à l'atteinte infiltrative +/- syndrome obstructif (50%), corrélé à la distorsion bronchique et l'atteinte des petites voies aériennes.



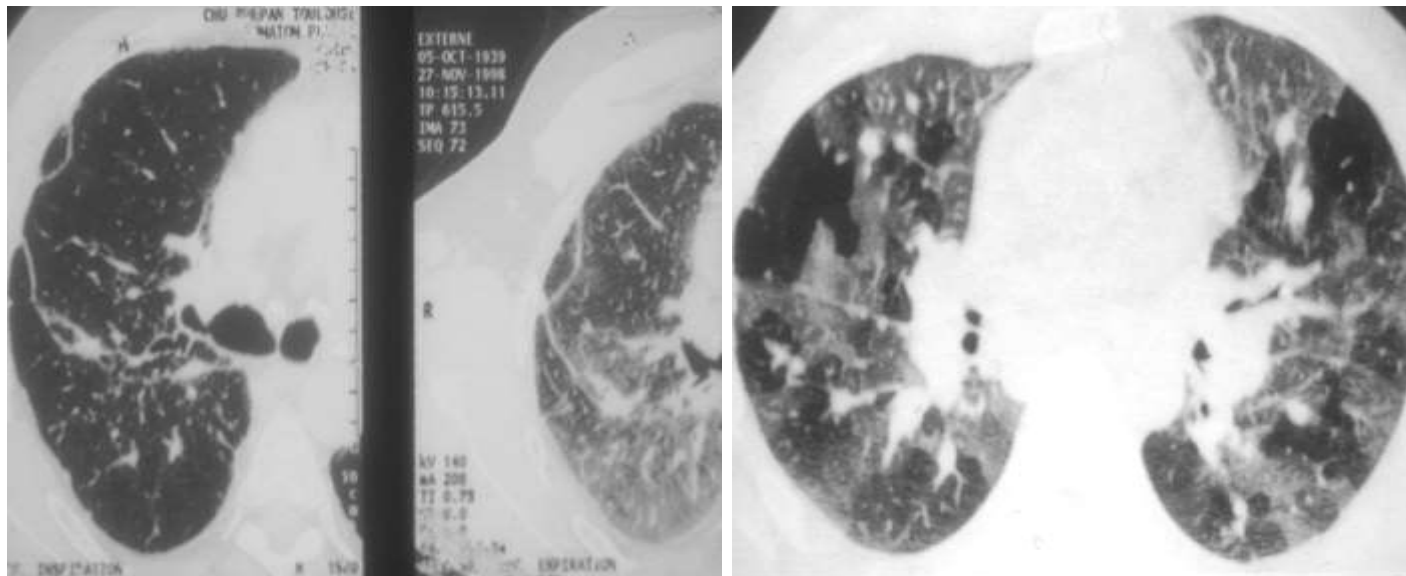
Sténose lobe moyen par ADP calcifiées



Remodelage bronchique proximal et trappage exporatoire

80 à 95% trappage expiratoire

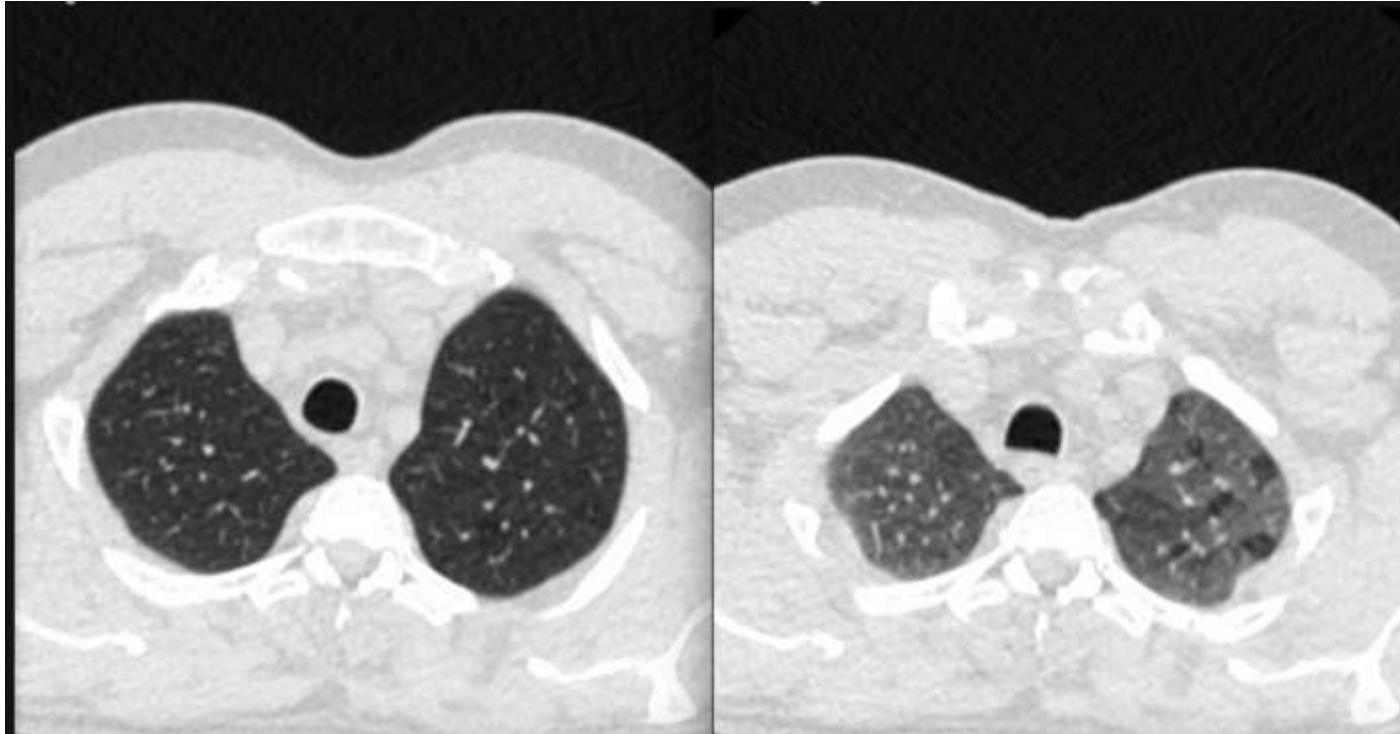
Bartz RR, Stern EJ. Airways obstruction in patients with sarcoidosis: expiratory CT scan ndings. J Thorac Imaging 2000;15(4):285-289



Sarcoidose « guérie » sans signe de récurrence depuis 5 ans

Persistance malgré tout d'une dyspnée d'effort avec altération des débits distaux en EFR

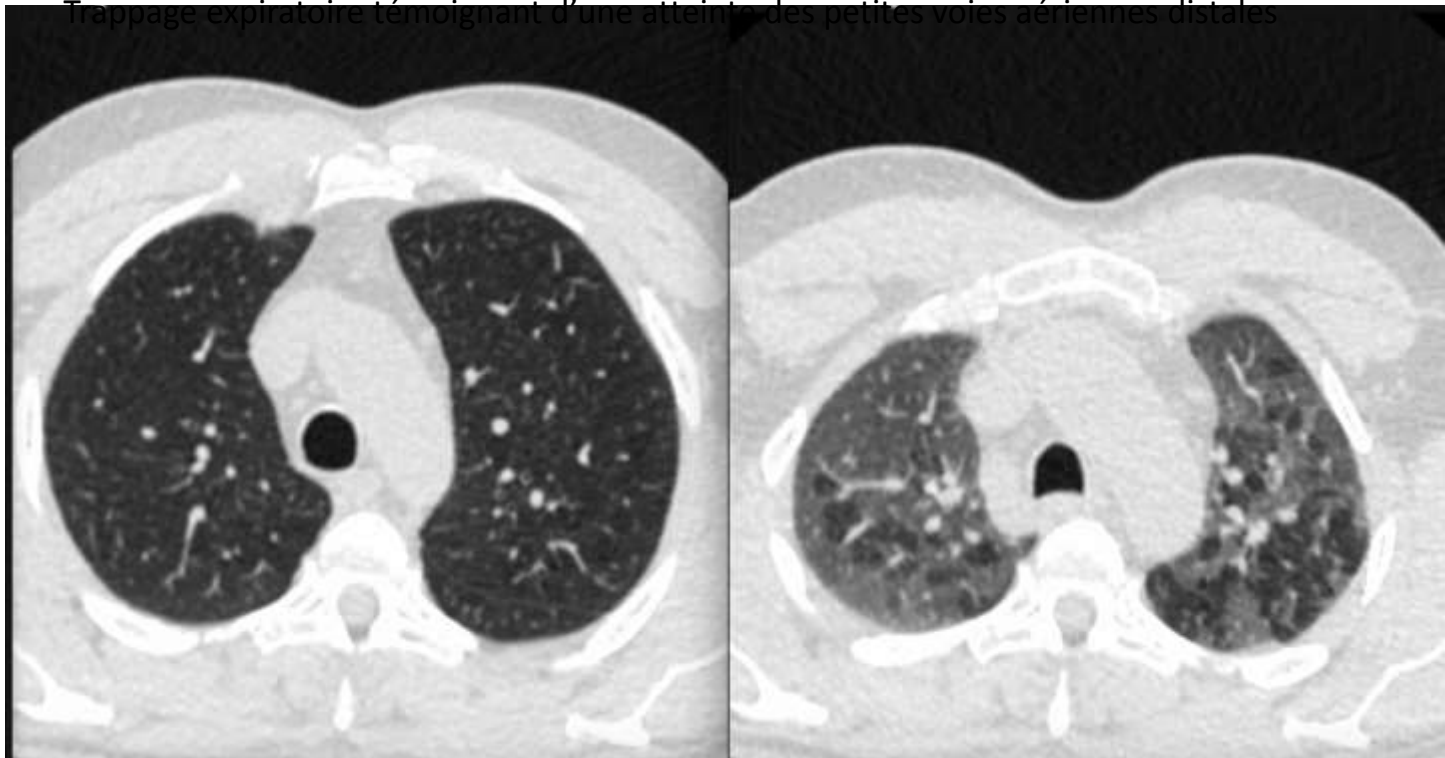
Trappage expiratoire témoignant d'une atteinte des petites voies aériennes distales

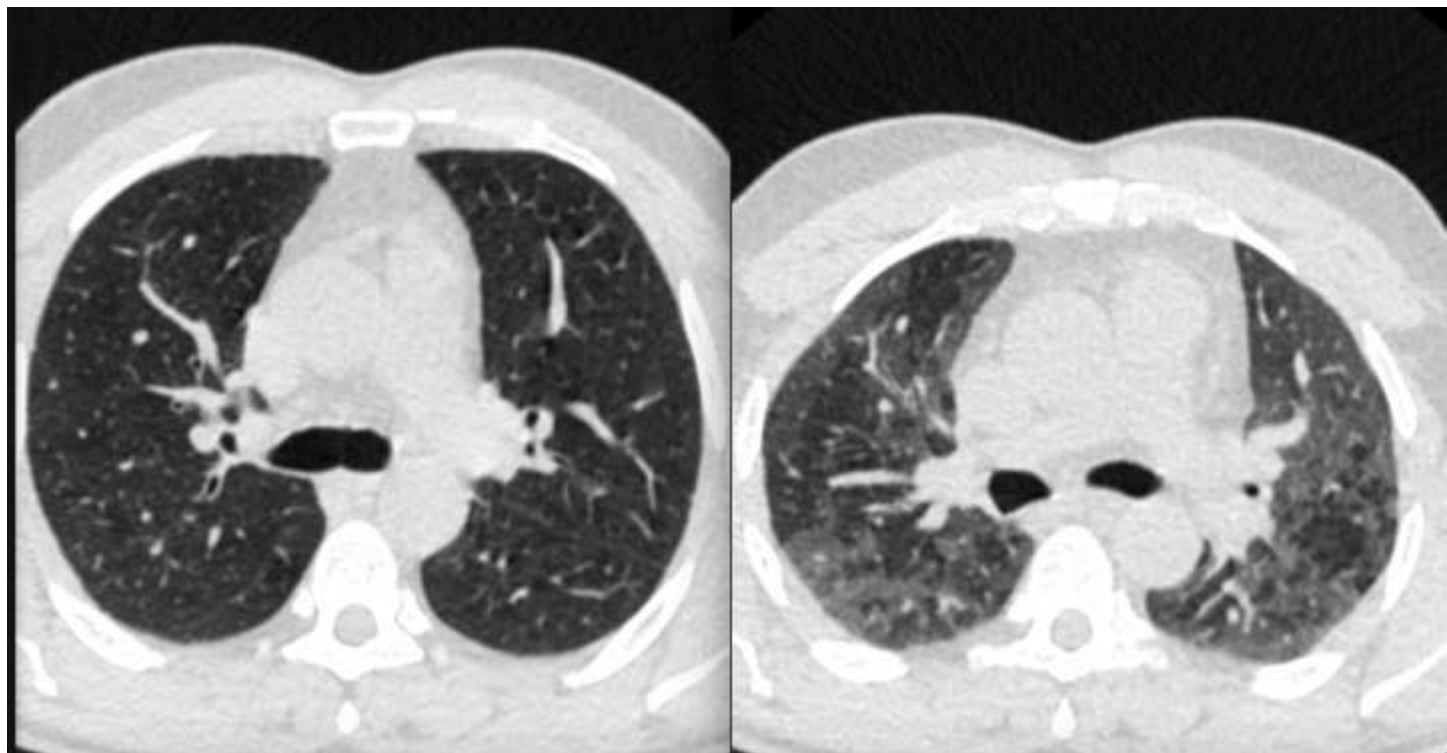


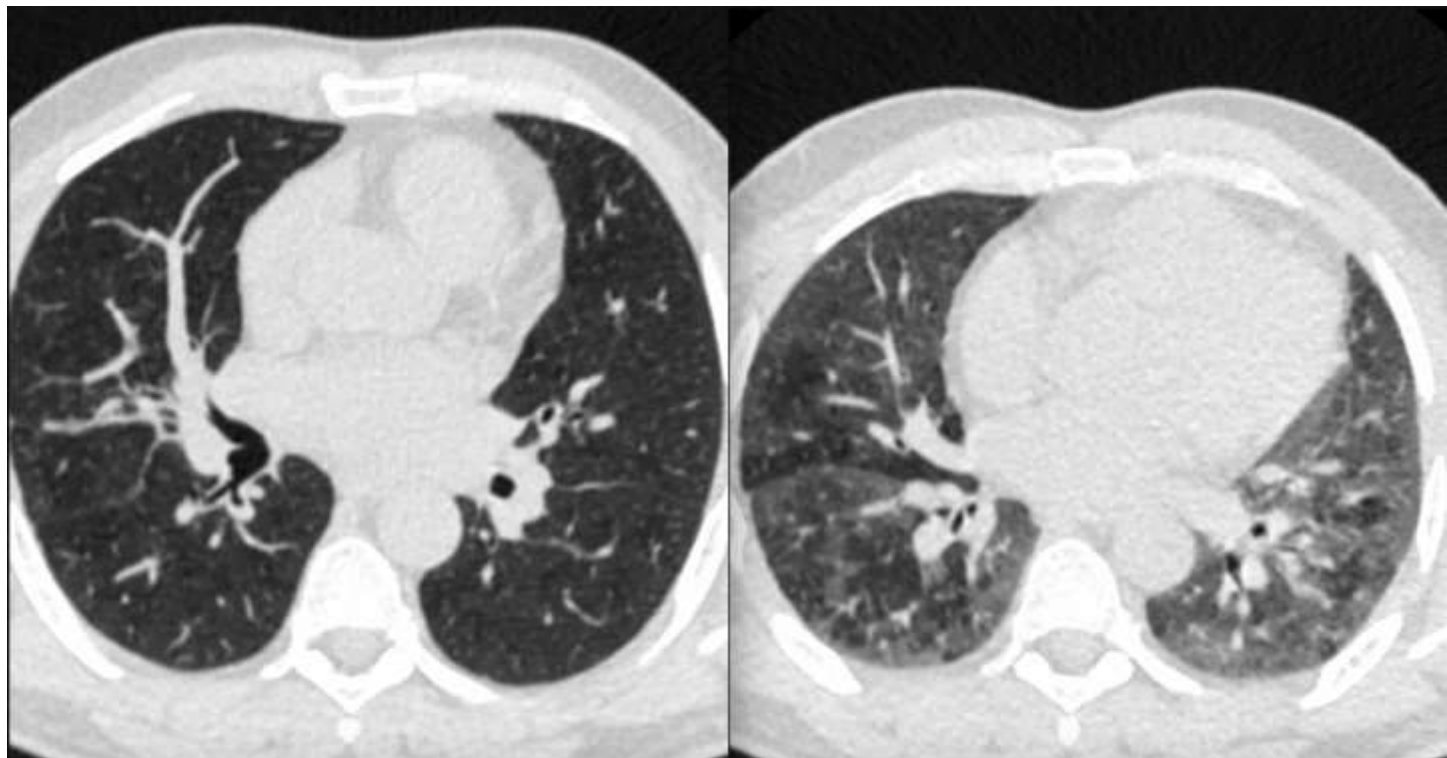
Sarsoïose « guérie » sans signe de récurrence depuis 5 ans

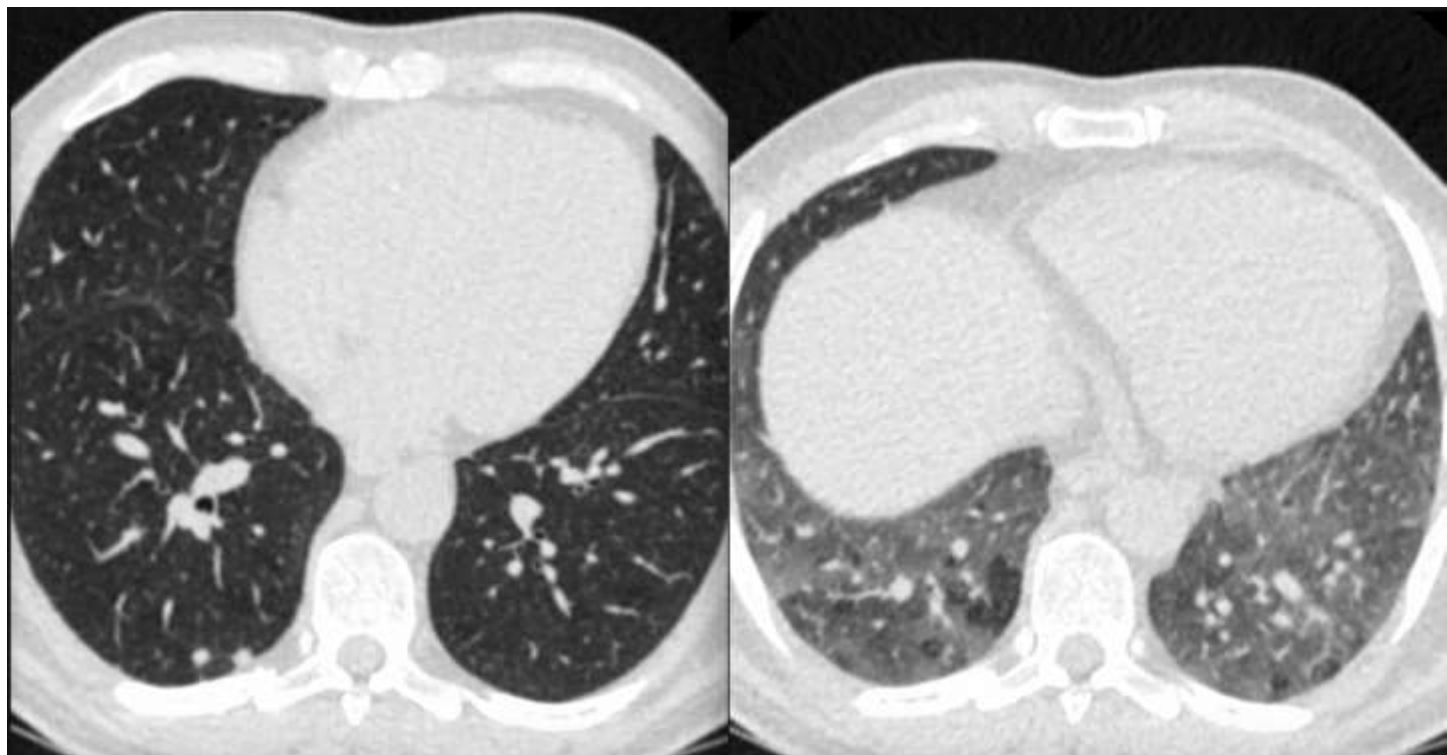
Persistance malgré tout d'une dyspnée d'effort avec altération des débits distaux en EFR

Trappage expiratoire témoignant d'une atteinte des petites voies aériennes distales

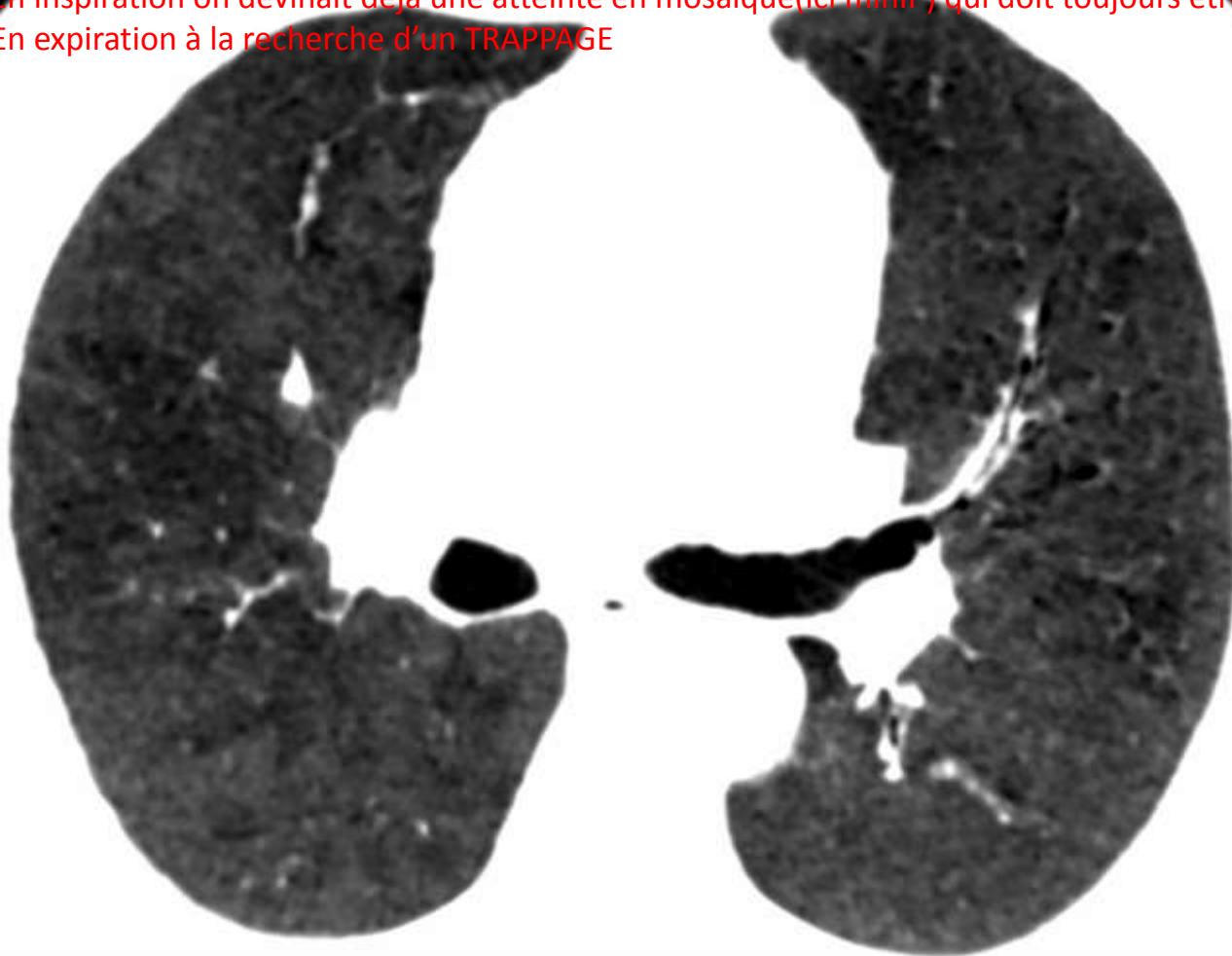






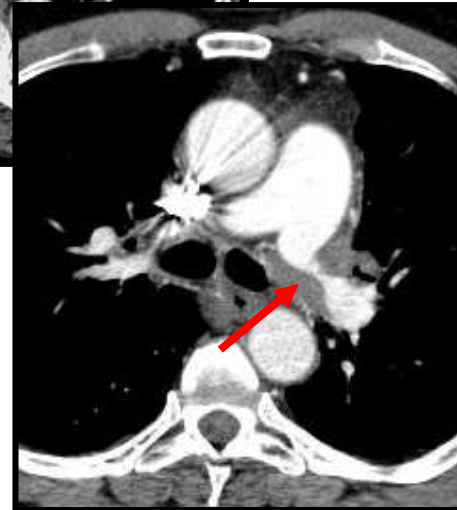
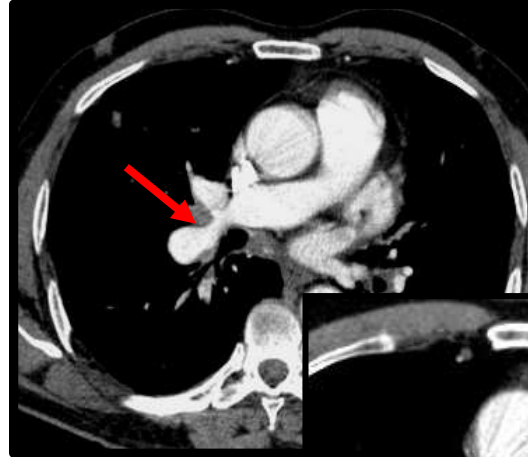


En inspiration on devinait déjà une atteinte en mosaïque(ici minIP) qui doit toujours être vérifié
En expiration à la recherche d'un TRAPPAGE



✓ HTAP

- 2^{aire} hypoxémie, par fibrose, destruction lit capillaire.
- Effet compressif
 - Vasculopathie : lésions granulomateuses paroi des art. et veines petit / moyen calibre
 - Occlusion artérielle proximale par adénopathies volumineuses ou fibrose médiastinale.



Atteinte pleurale

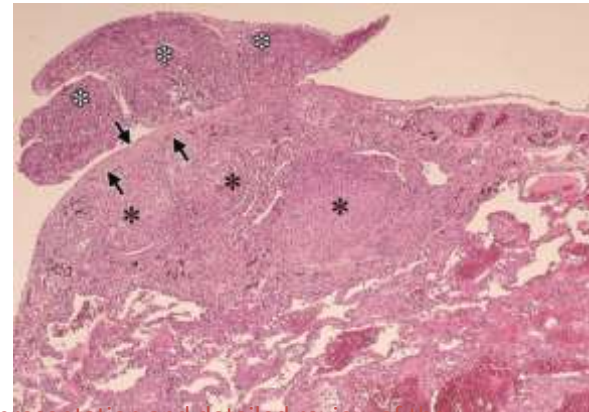
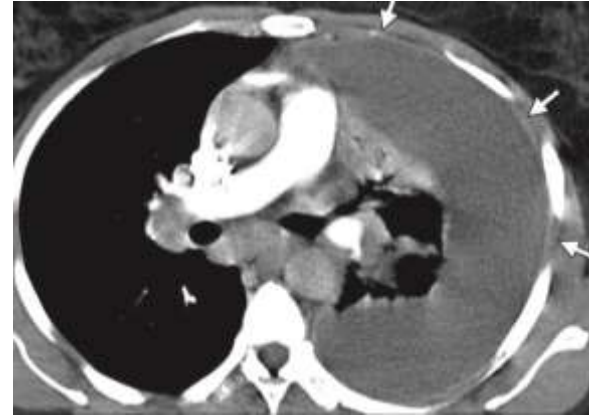
RadioGraphics 2010; 30:1567–1586

Rare : 1 à 4 % des cas

✓ Épanchement pleural

- Exsudatif
- Transudatif
- Hémorragique
- Chylothorax

✓ Épaississement pleural





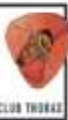A histological micrograph showing a large, heart-shaped granuloma. The granuloma is composed of numerous epithelioid cells with foamy or vacuolated cytoplasm, arranged in a somewhat organized, non-necrotizing pattern. The surrounding tissue shows some inflammatory infiltrate and fibrosis. The overall appearance is characteristic of a granuloma seen in pulmonary sarcoidosis.

Sarcoïdose cardiaque

#ARTinPathology beautiful heart-shaped non-necrotizing granuloma I found in a case of pulmonary #sarcoidosis.jpg

CONGRÈS - 28 ET 29 SEPTEMBRE - TOULOUSE

Imagerie Appliquée à la Pratique Pneumologique



Sarcoïdose cardiaque

- 5% symptomatique, 25% des séries autopsiques
- Fréquente au japon (85% des décès contre 20% aux EU / Europe)
- Intérêt de l'IRM cardiaque

Clinique

- Mort subite révélatrice 17%

- Troubles conduction 47-91%

- Bloc intraventriculaire (BdB droit +++)
- BAV (type III ++ atteinte du Noeud atrio-ventriculaire)

- Troubles du rythme 50%

- ESV-TV-FV (mort subite par arythmie 67% des décès de SC)
- Supra-ventriculaire rare : dilatation OD par HTAP



Clinique

- Insuffisance cardiaque congestive 1/3
 - Installation progressive
 - Atteinte myocardique (granulomateuse ou cicatricielle) : CMR/D
 - 25% des décès
- Douleurs thoraciques aspécifiques
- Péricardite rare



Biopsies myocardiques

- Voie veineuse fémorale
- Technique invasive
- Sensibilité faible 20-30%
 - Disposition en mosaïque
 - Localisation basale, sous épocardique VG

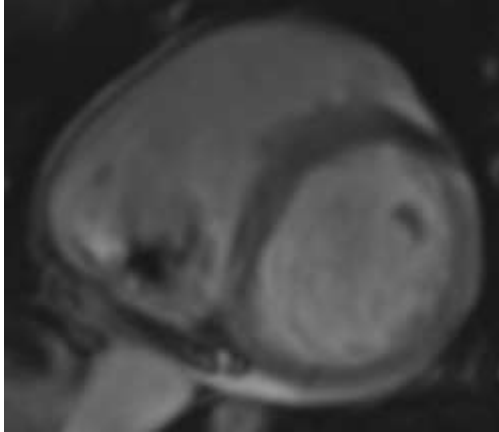


IRM : technique

- Antenne cardiaque dédiée
- Synchronisation ECG
- Coopération du patient +++
- Durée 45 min



IRM : séquences



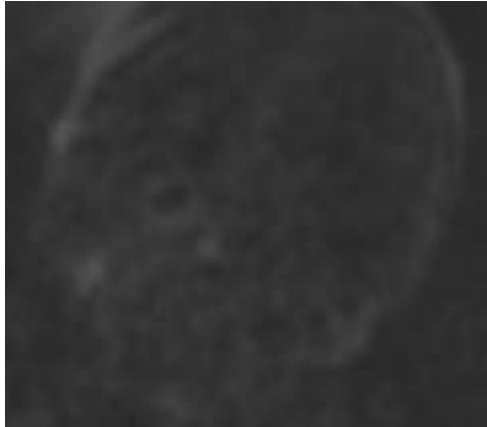
– Analyse morphologique T1 rapides, T2 STIR (Petit Axe, 4 cavités) « Black blood » : analyse anatomique et caractérisation tissulaire.

– Séquences « ciné » fonctionnelles, multiphasiques multicoupes, Echo de gradient équilibré : analyse paramètres fonctionnels globaux et segmentaires

- Petit axe +/- 4 cavités

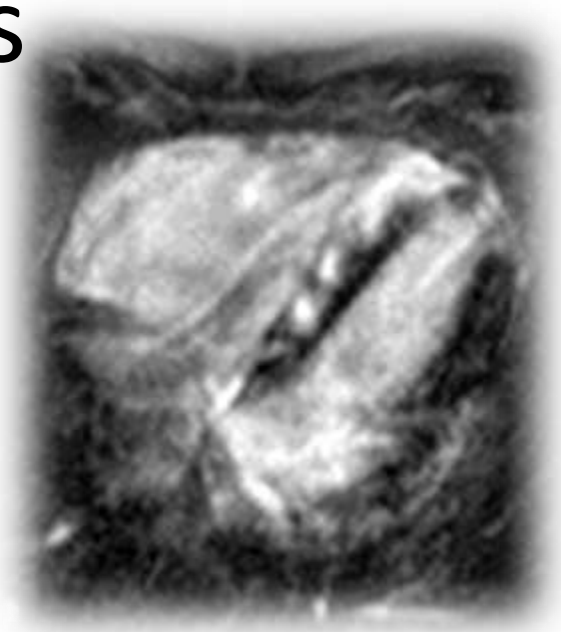
– Etude de perfusion myocardique :

- 40 ml à 5 cc/sec
- Perfusion de premier passage Echo de gradient, Petit axe / LAVG / 4CAV
- **Perfusion tardive 10 min (Echo de gradient_IR) : 3 plans ++++**

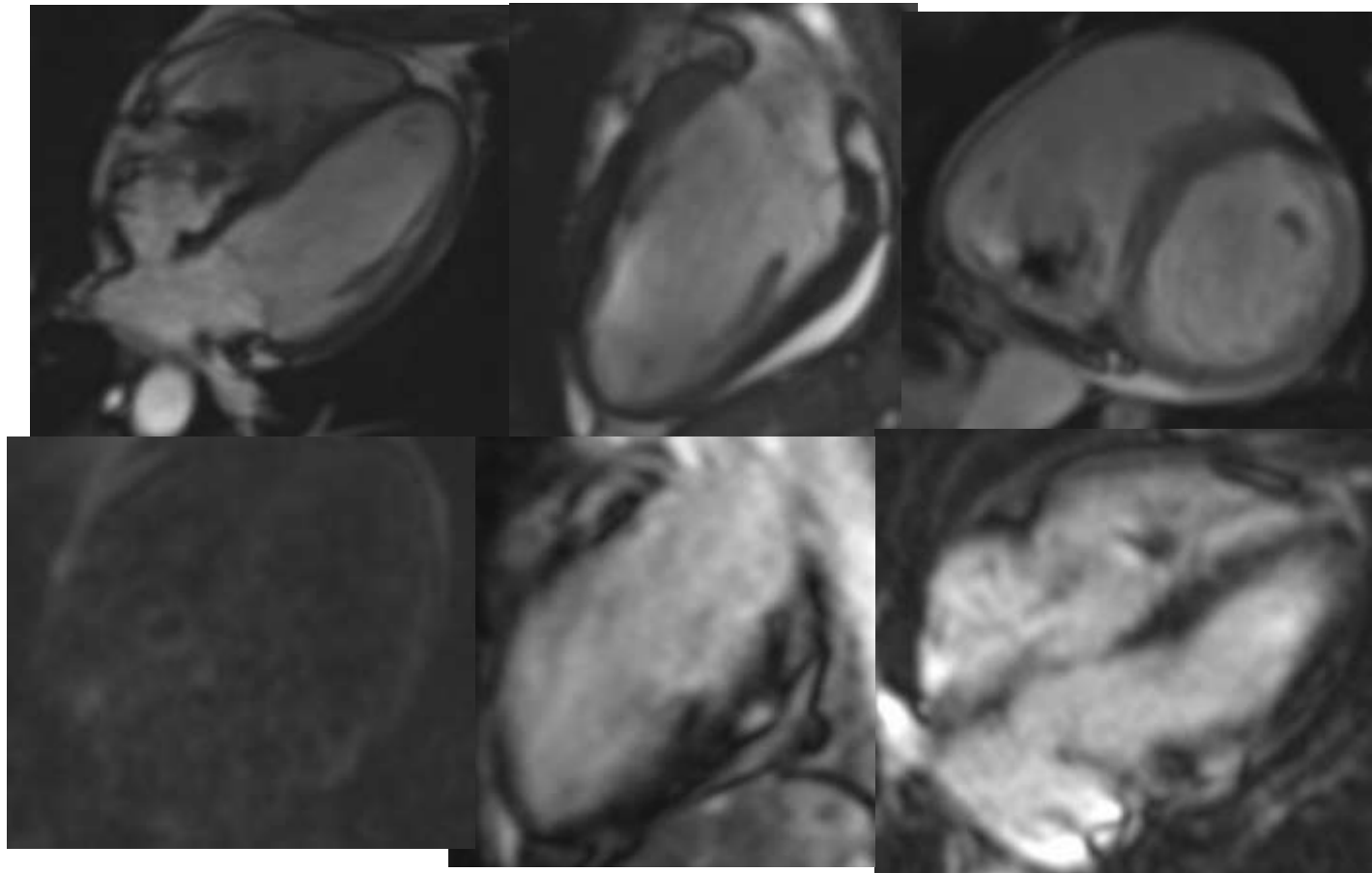


IRM : résultats

- Défaut de clairance du Gd phase tardive
 - hypersignal nodulaire, en mosaïque
 - Sous épïcardique, transmural
 - Pas de systématisation vasculaire coronaire
 - Pas de defect lors de perfusion de premier passage
- Lésion myocardique
 - Basale, SIV et paroi libre VG
 - Épaississement si inflammation aiguë
- Augmentation de signal T2 : inflammation
- Troubles segmentaires contraction paroi myocardique, cardiopathie restrictive, hypertrophique asymétrique, dilatée



Exemple 1 : femme 52 ans, Sarcoïdose stade 3 – BAV type 3 Pace maker IRM compatible

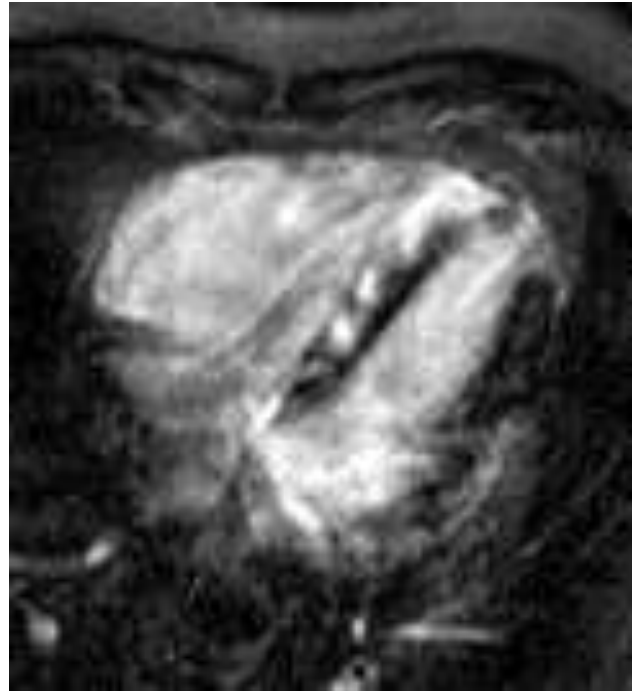
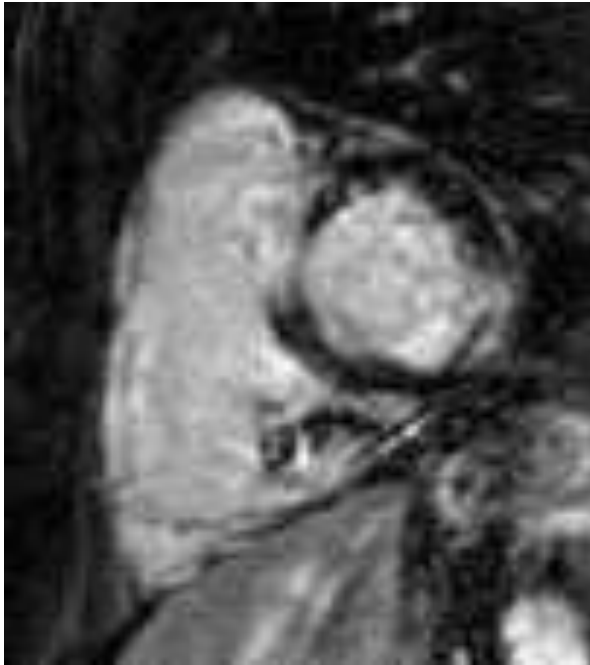
Homme 55 ans

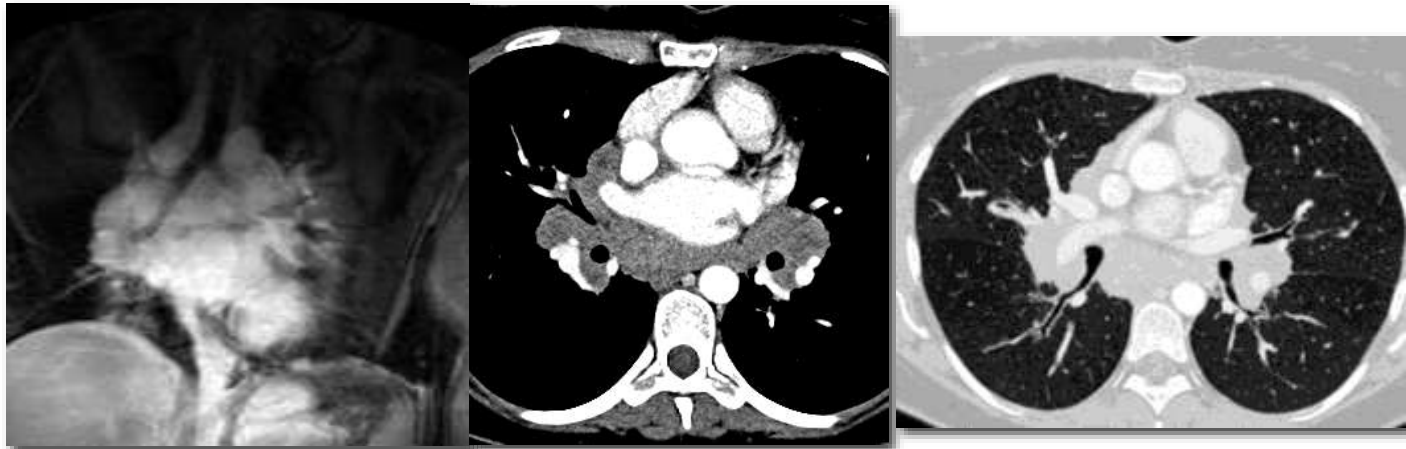
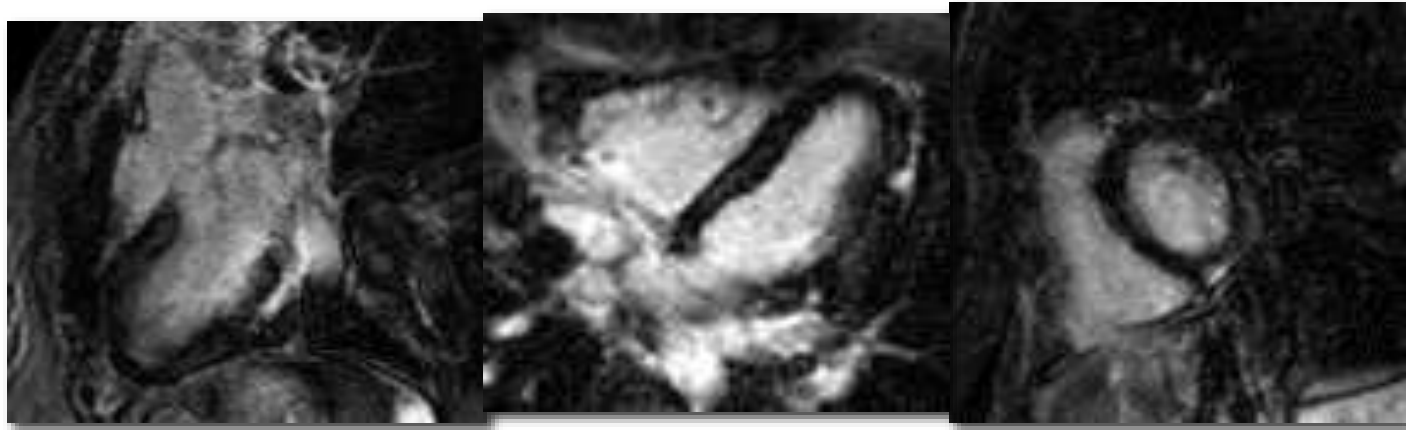
Sarcoïdose stade II

BAV1, salves de TV, défibrillateur implantable retiré pour réalisation IRM

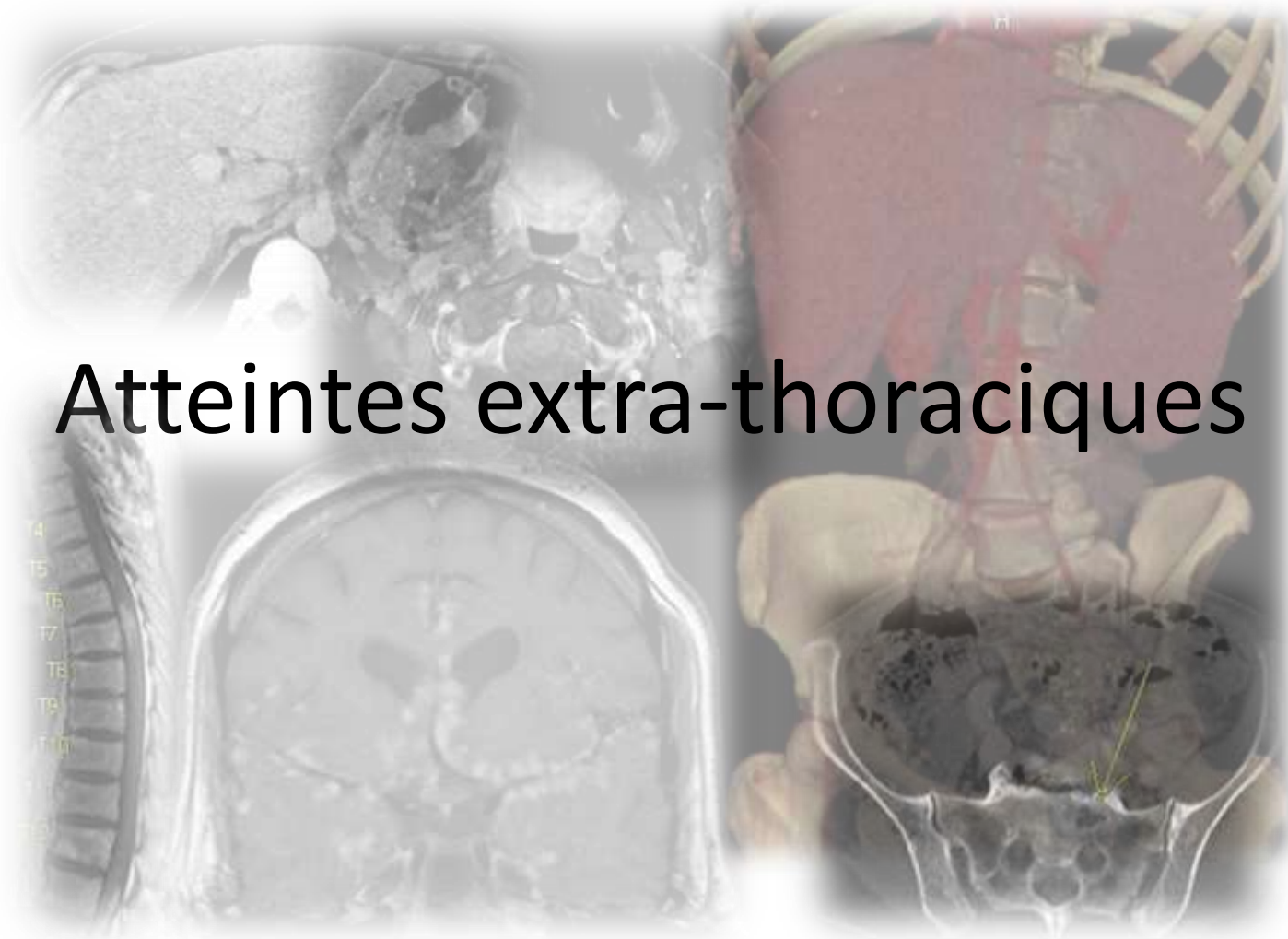
Séquences de rehaussement tardif PA, 4 CAV



femme de 35 ans, sans antécédents, sarcoïdose cardiaque découverte devant une tachycardie ventriculaire.



Atteintes extra-thoraciques



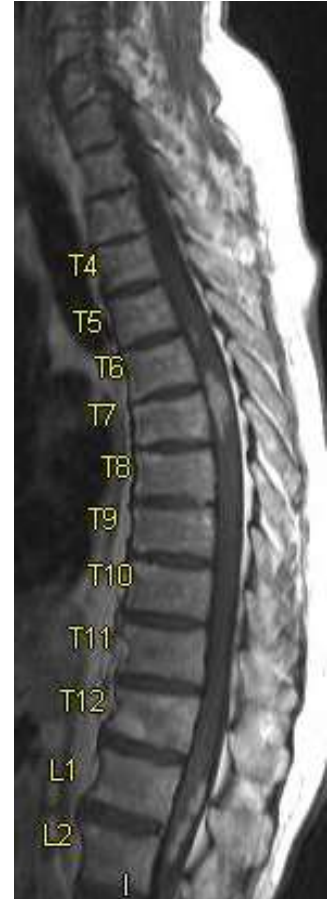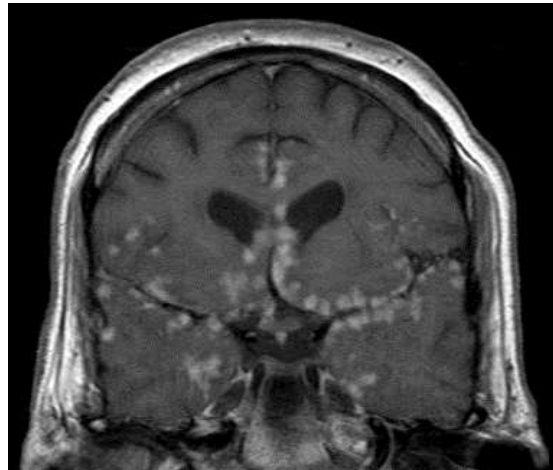
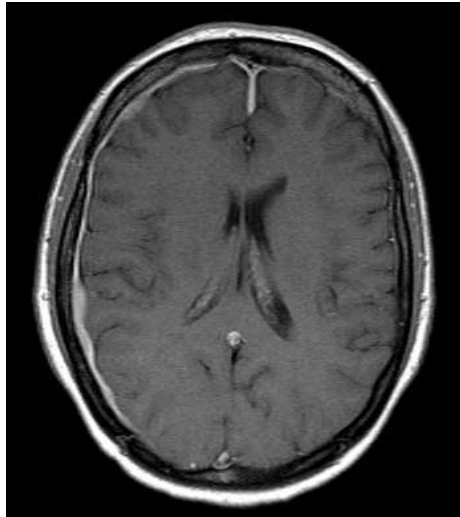
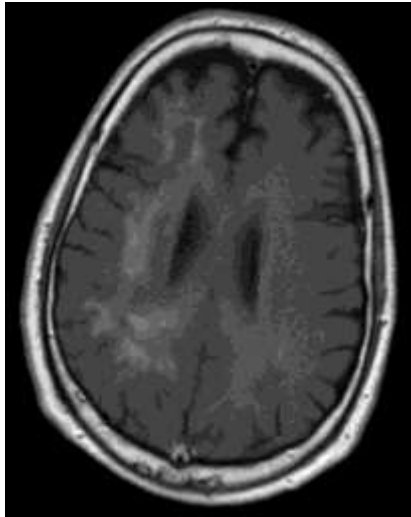
Neurosarcoïdose :

25% séries autopsiques

10% symptomatiques : déficit SM, céphalées, PFP, comitialité...

Scott TF, Yandora K, Valeri A, Chieffe C, Schramke C.

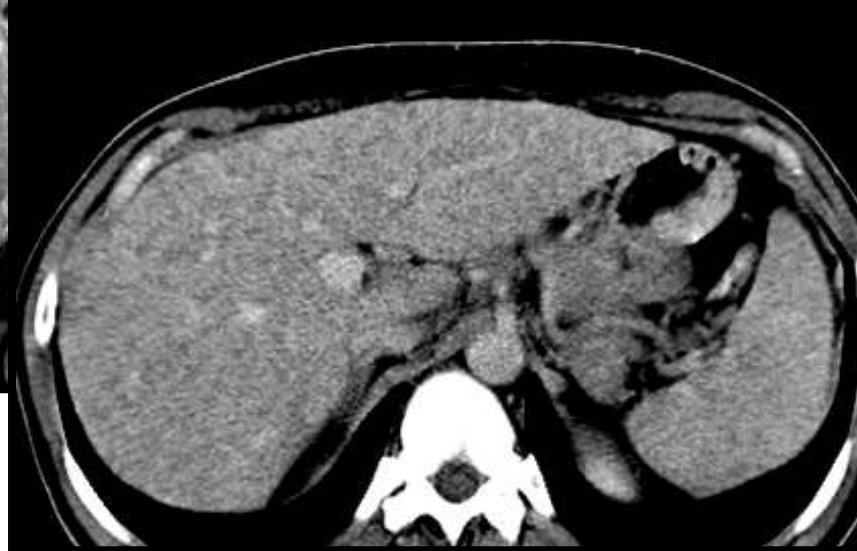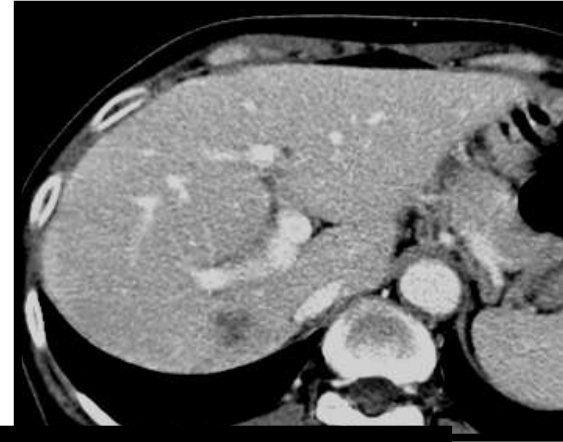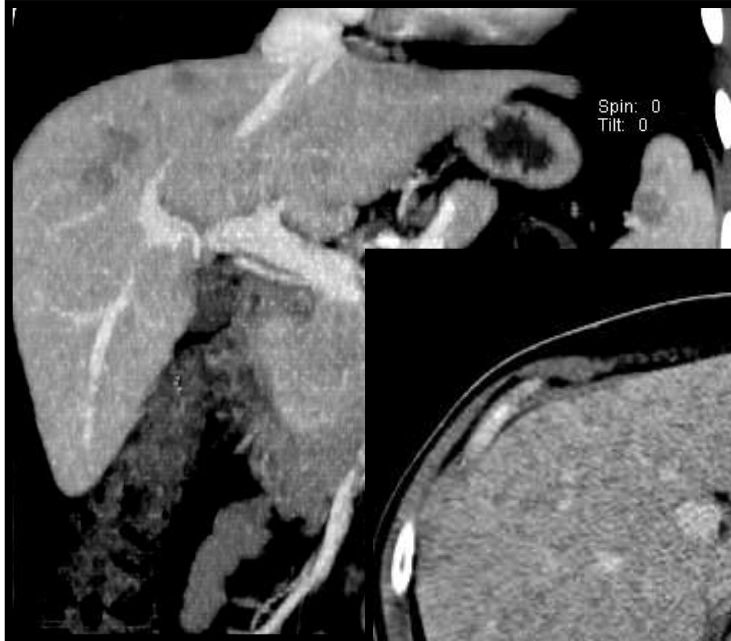Aggressive therapy for neurosarcoidosis: long-term follow-up of 48 treated patients. Arch Neurol 2007;64: 691-6.



Atteinte hépatique : \uparrow TA (10%)

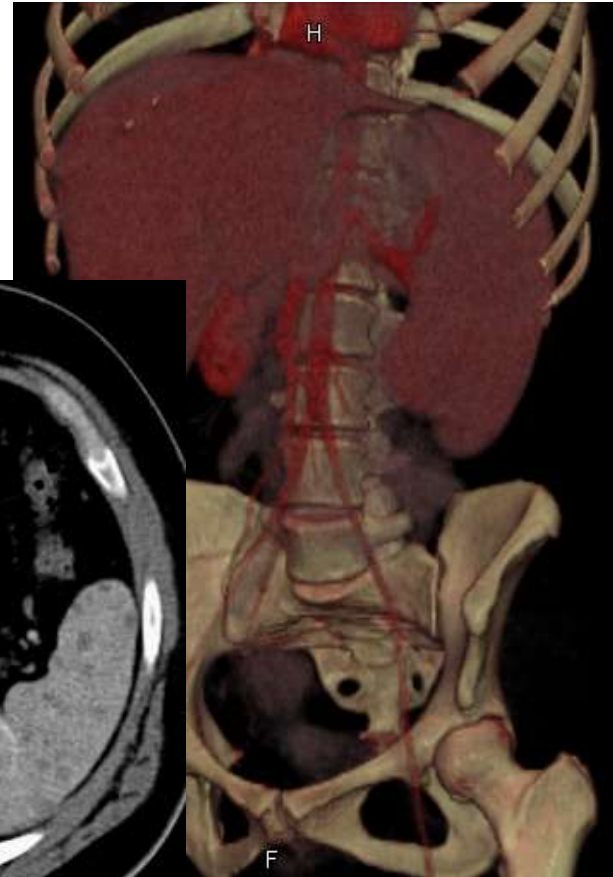
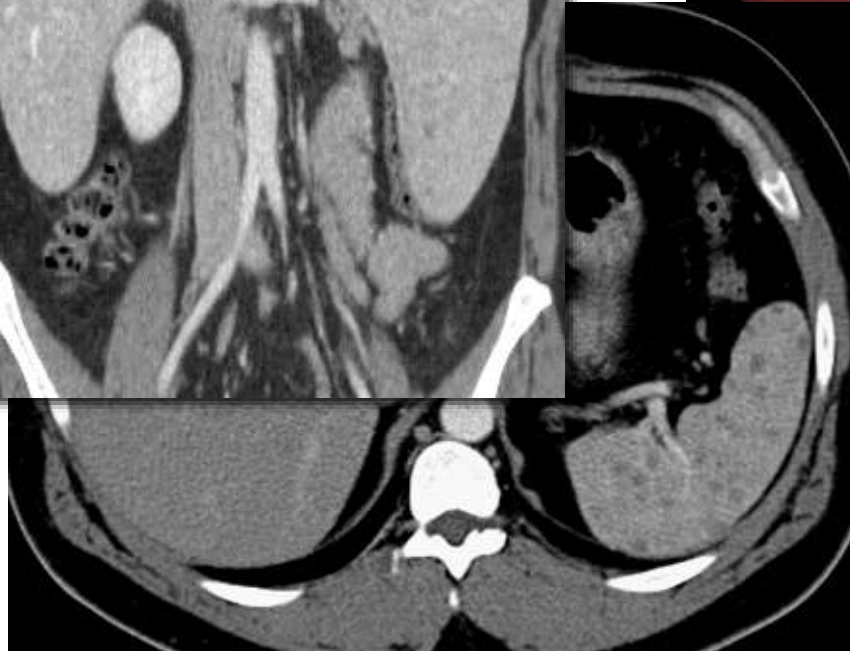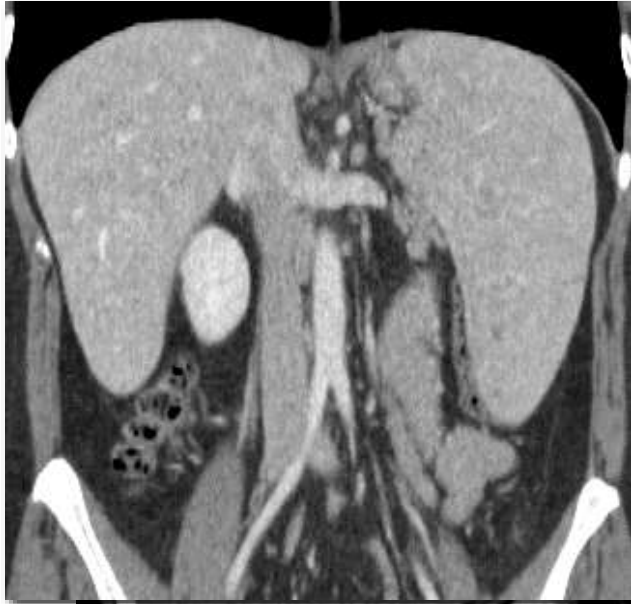-micronodulaire et macronodulaires (5%)

-Peut conduire à cirrhose avec HTTP (1%)



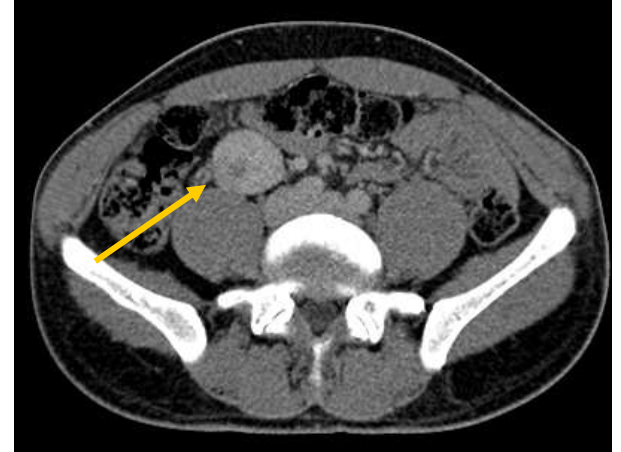
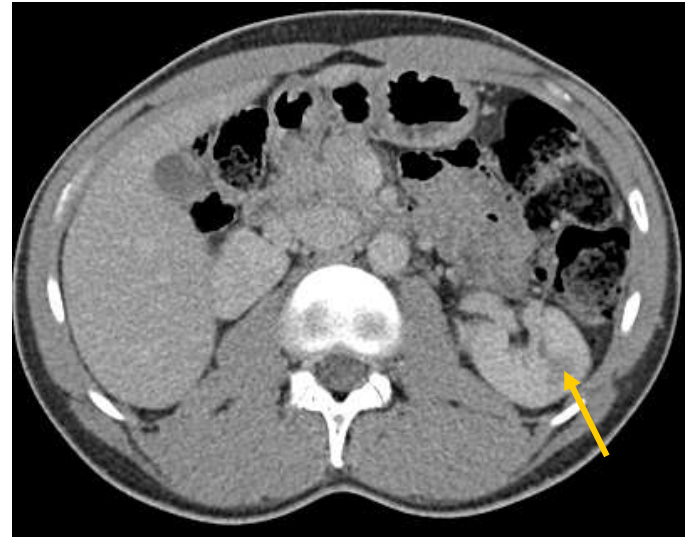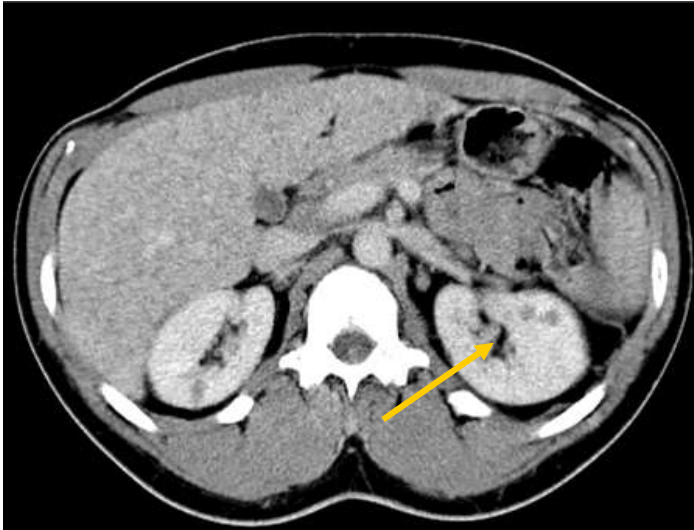
Scott GC, Berman JM, Higgins JL Jr. CT patterns of nodular hepatic and splenic sarcoidosis: a review of the literature. J Comput Assist Tomogr 1997;21:369- 72.

Atteinte splénique (15%) :
spénomégalie hétérogène nodulaire



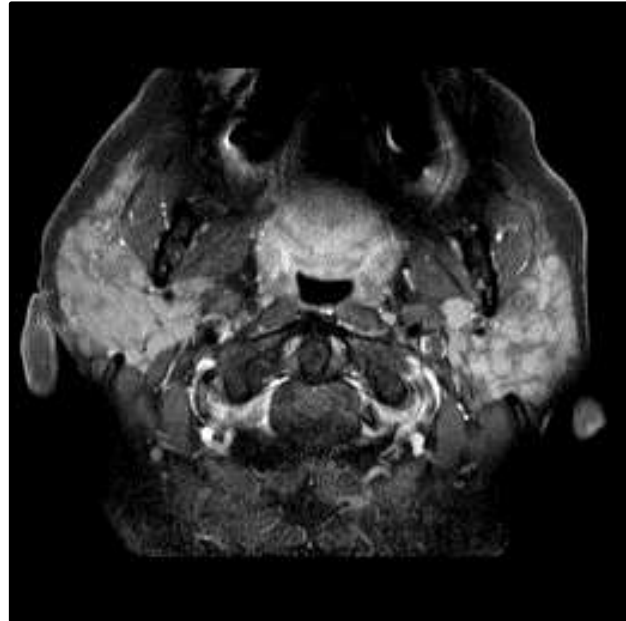
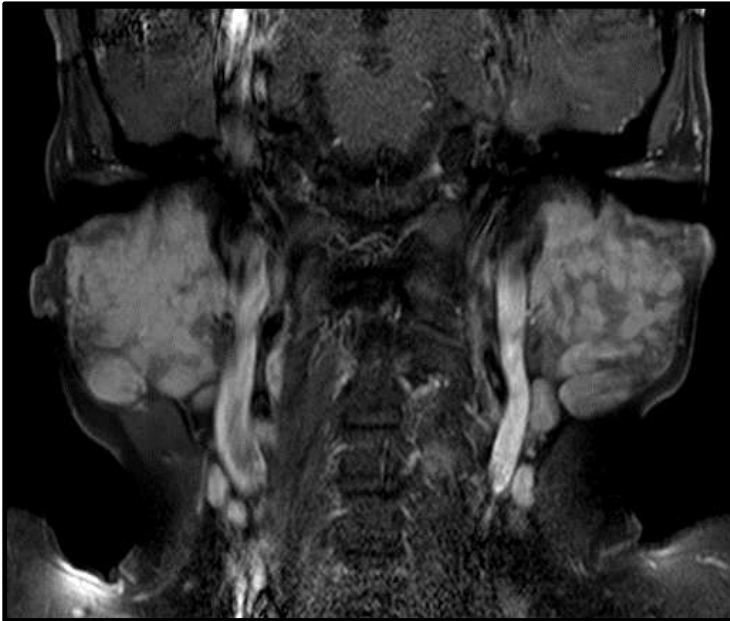
Atteinte rénale nodulaire

⚠️ Hypercalcémie (11%)/-calciurie(40%)

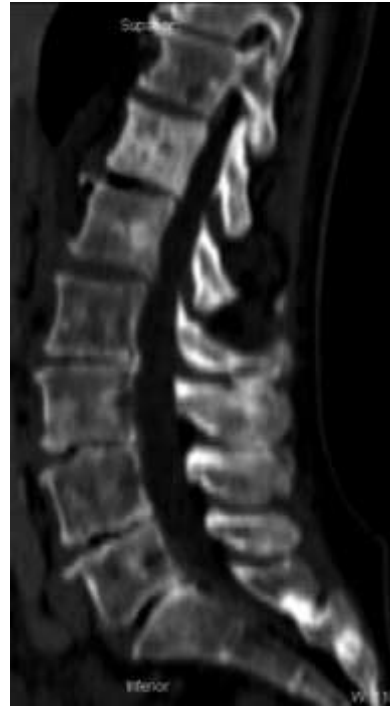
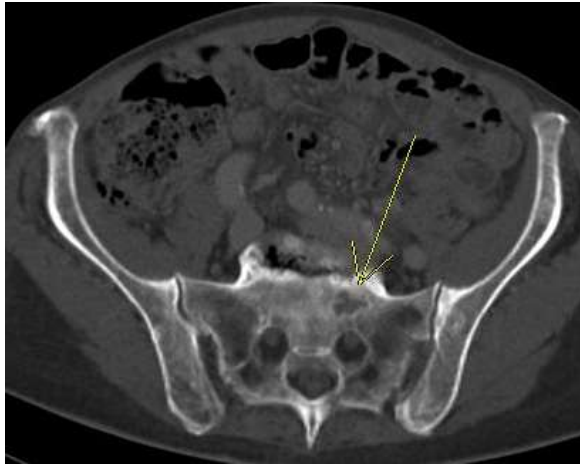
Atteinte parotidienne : 6% des cas, bilatérale, fréquemment associée atteinte multi-systémique.

syndrome d'Heerfordt associe fièvre, hypertrophie parotidienne, paralysie faciale et atteinte oculaire, d'évolution souvent spontanément favorable.

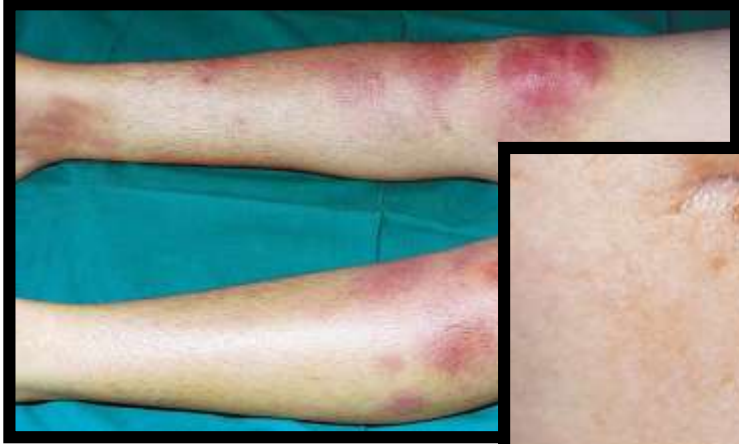


Atteinte osseuse

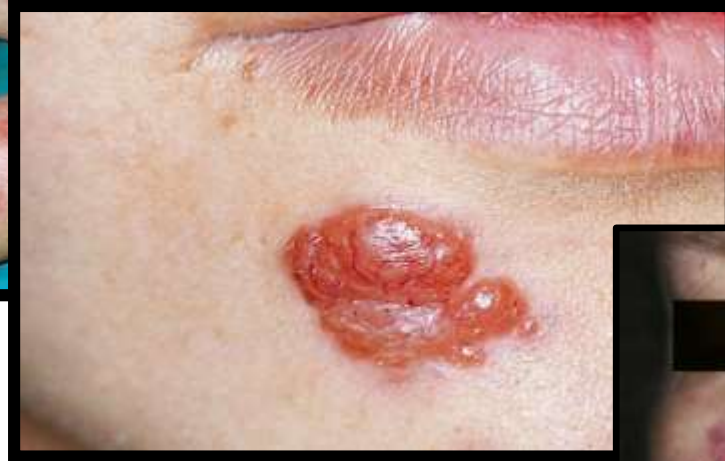

formes cutanées : 30% des sarcoïdoses

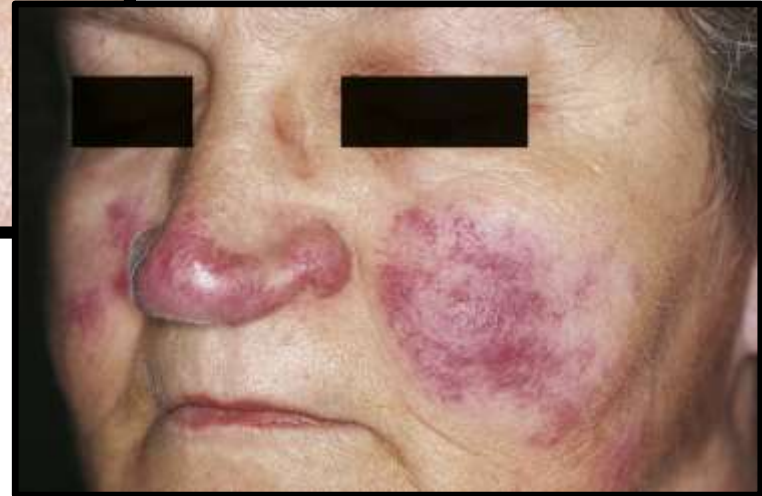Erythème noueux





Sarcoïde de la face

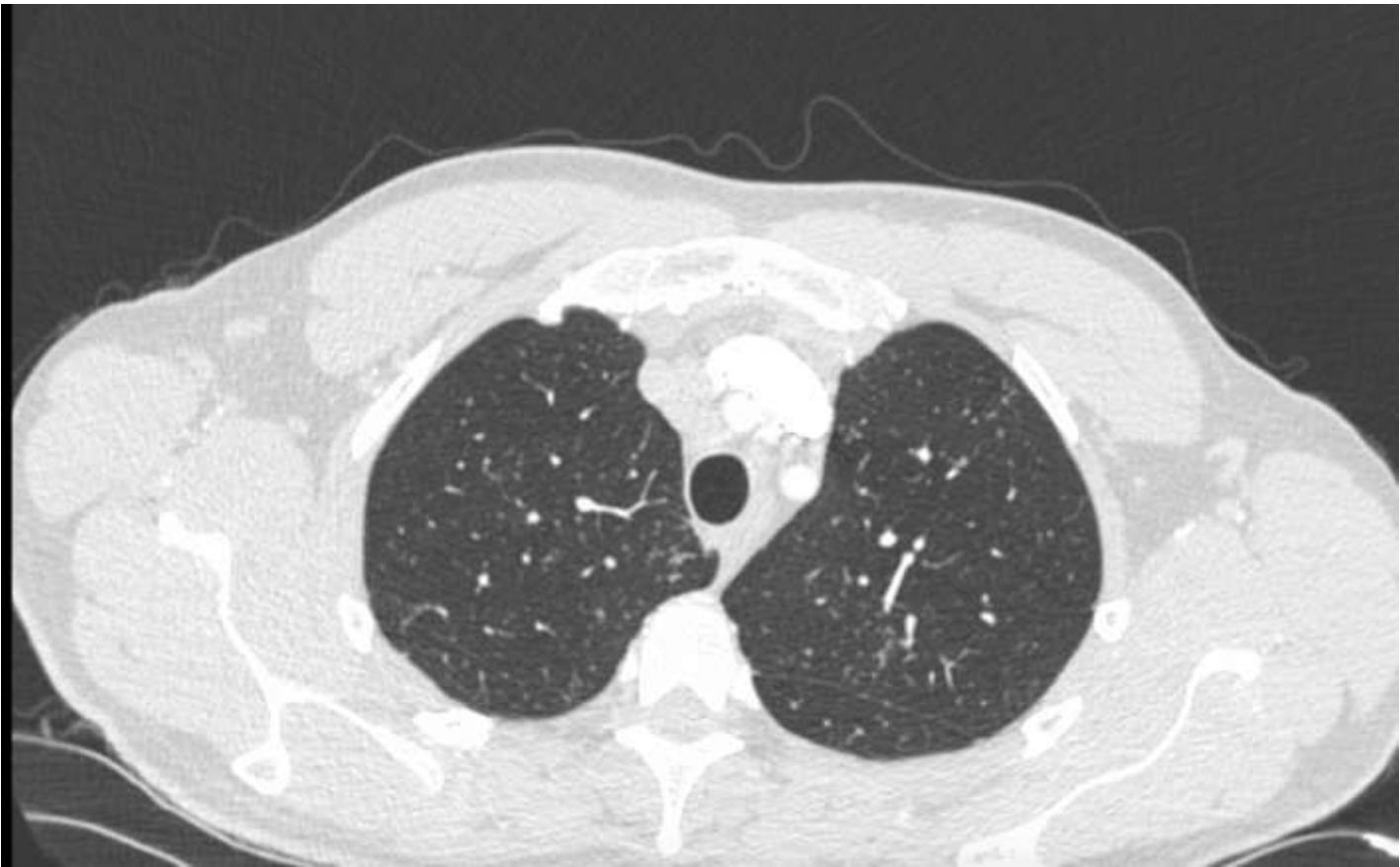


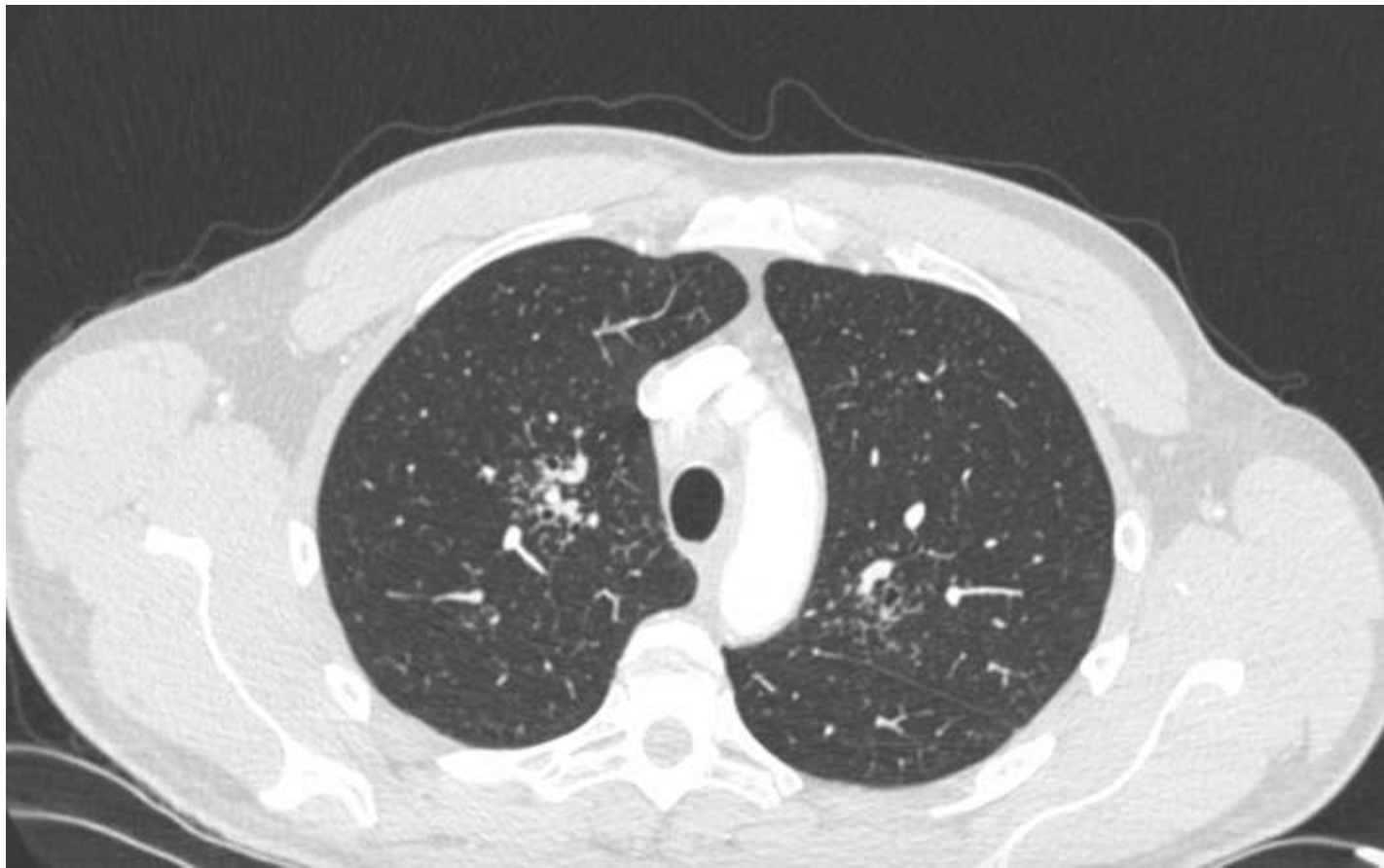Lupus pernio

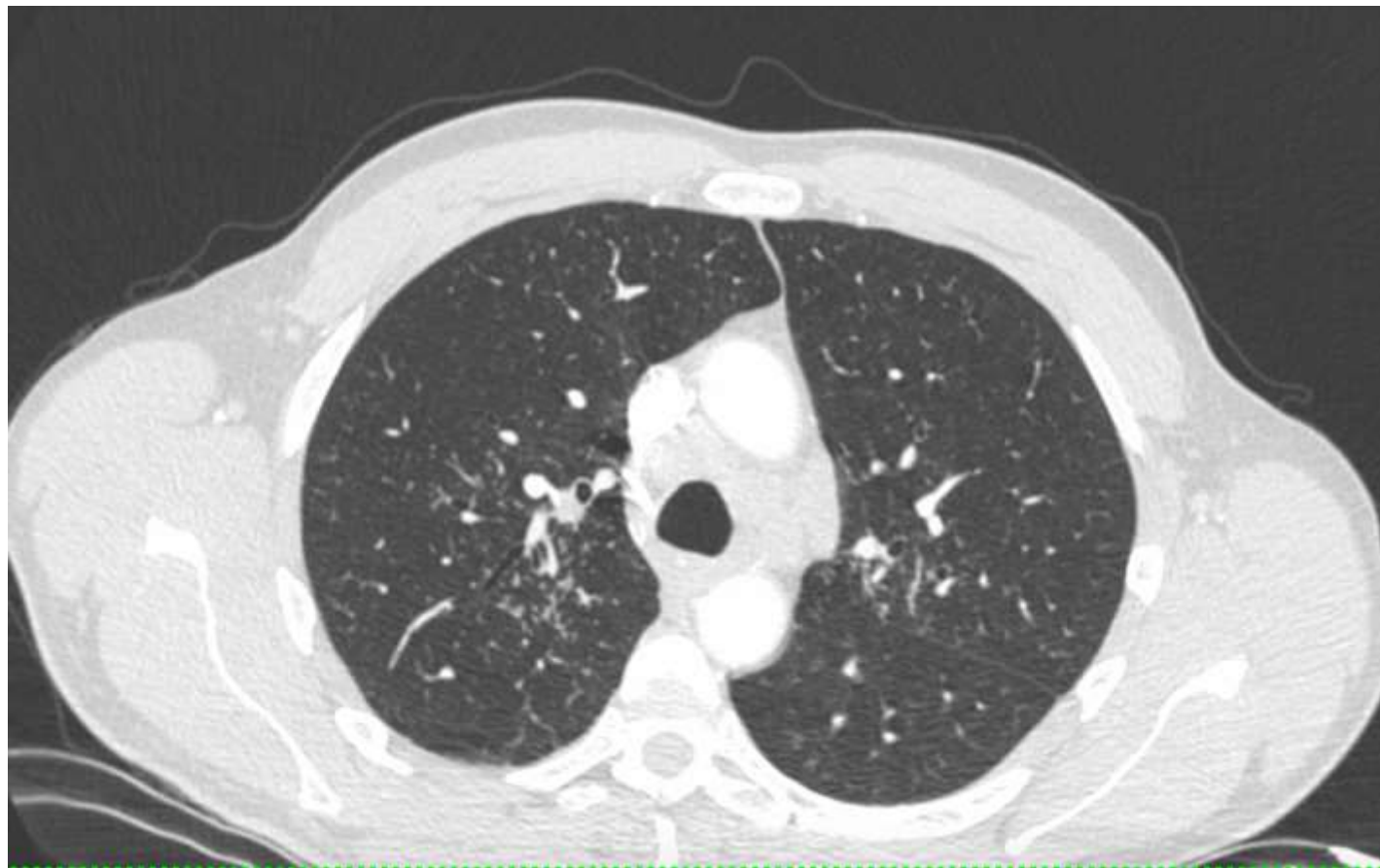

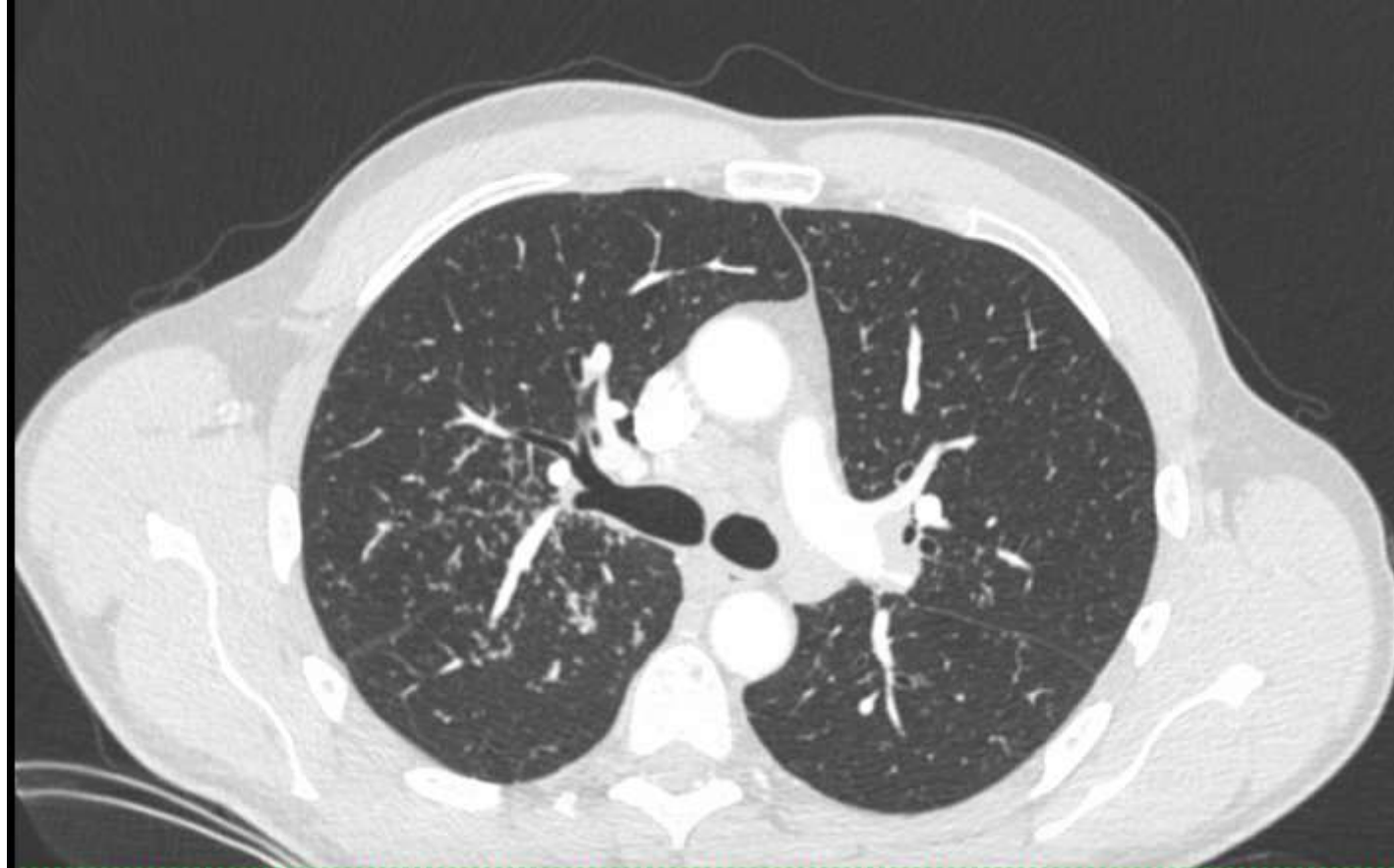
Conclusion

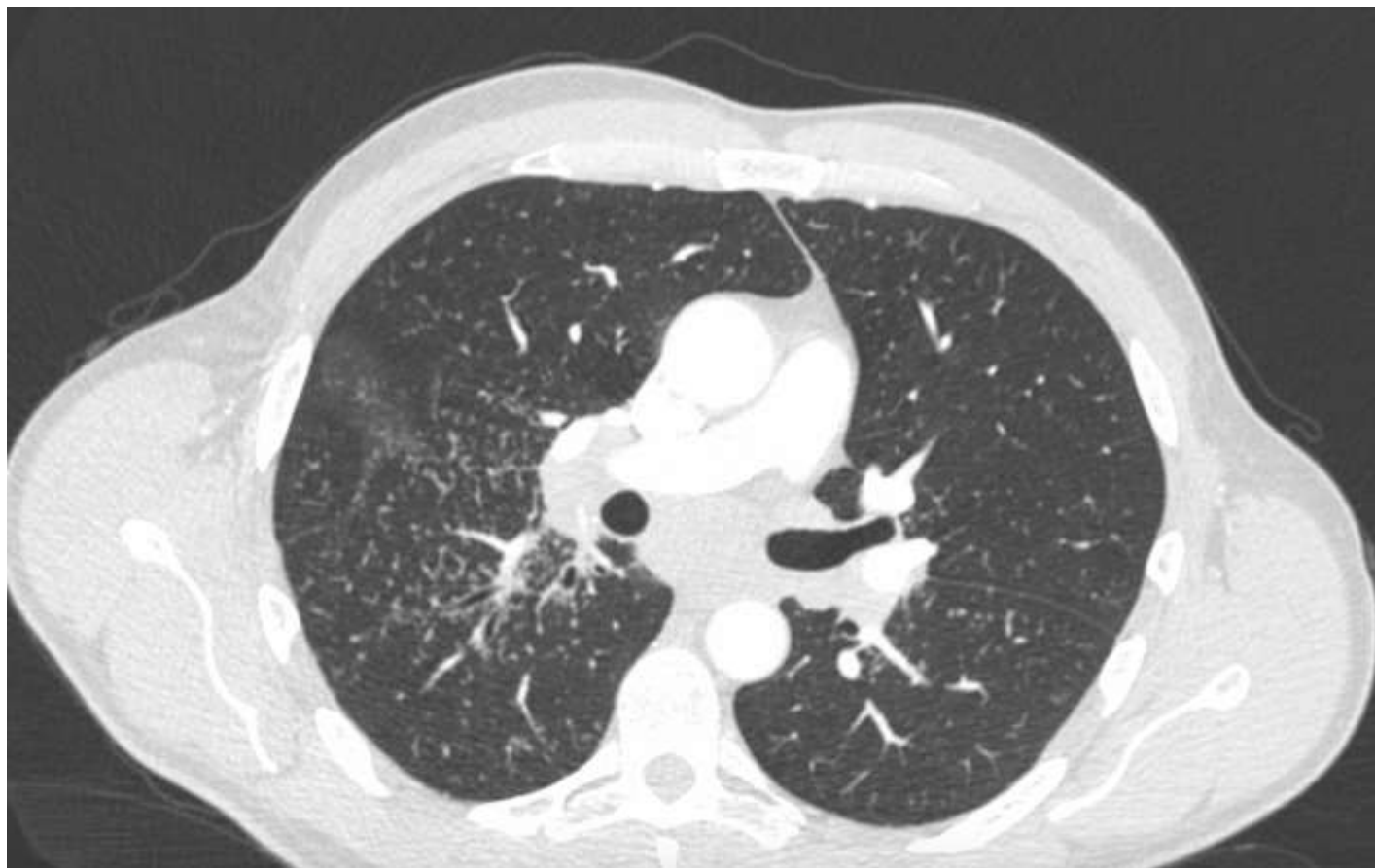
- **Polymorphisme de la sarcoïdose**
 - Localisations
 - Aspects
 - Évolutions
- **Forme pulmonaire :**
 - parfait exemple pour comprendre la pathologie infiltrative – anatomie des secteurs, du lobule pulmonaire secondaire .
 - patients souvent JEUNES - TDM souvent répétées: intérêt de TDM réalisées en **BASSE DOSE +++**
- **Atteinte myocardique :**
 - atteinte même limitée peut avoir conséquences graves (FV, BAV III).
- Etiologie toujours inconnue  

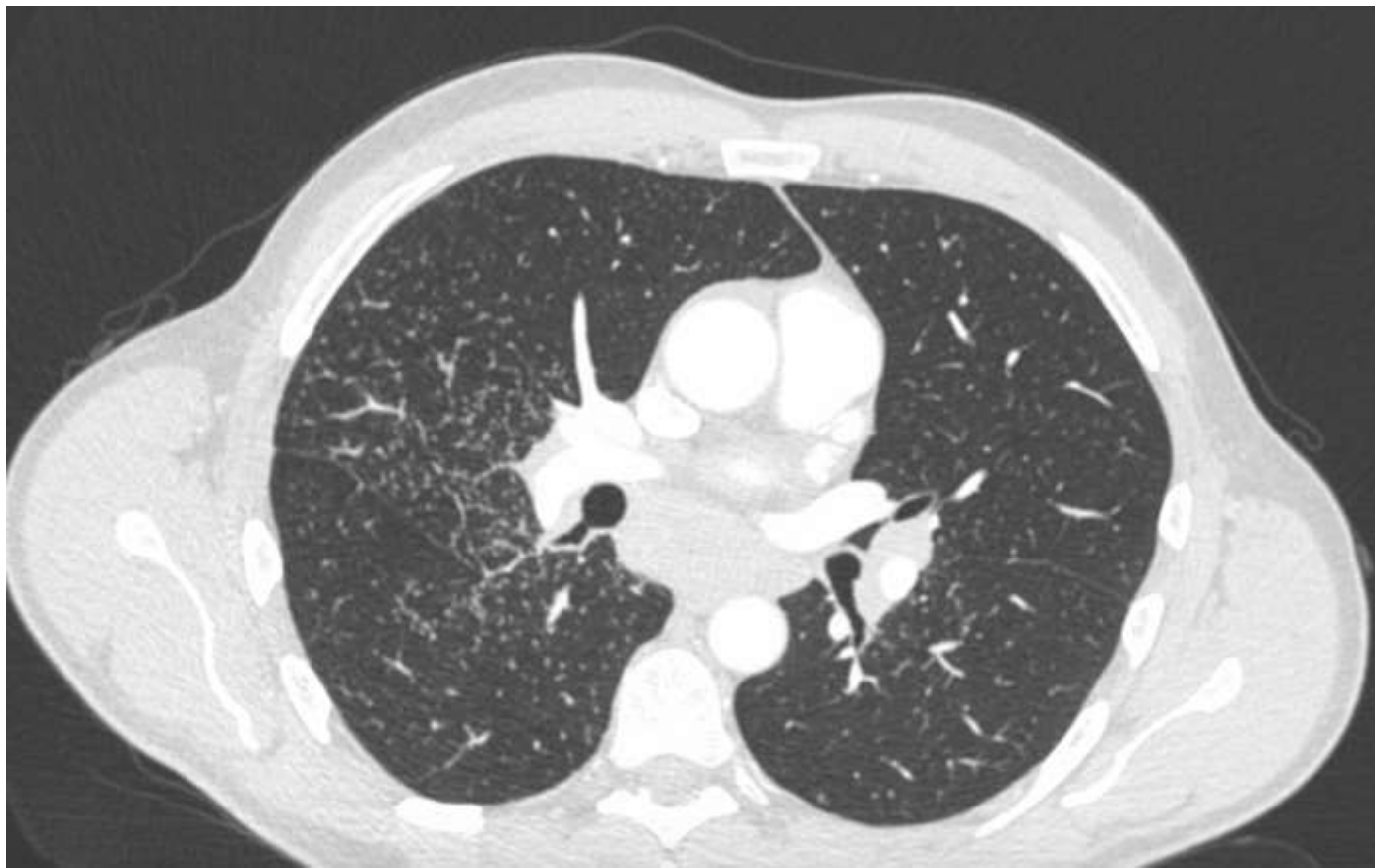


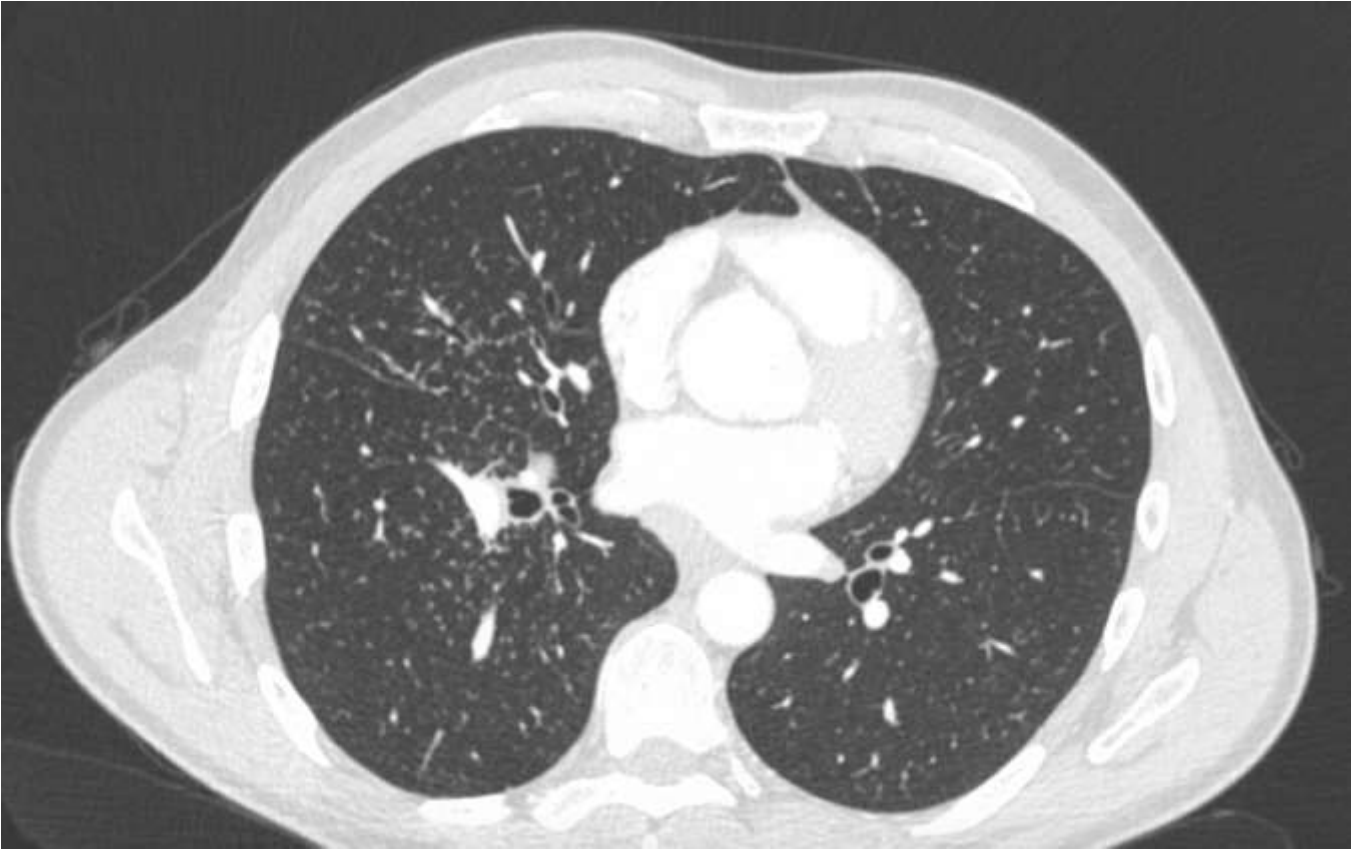


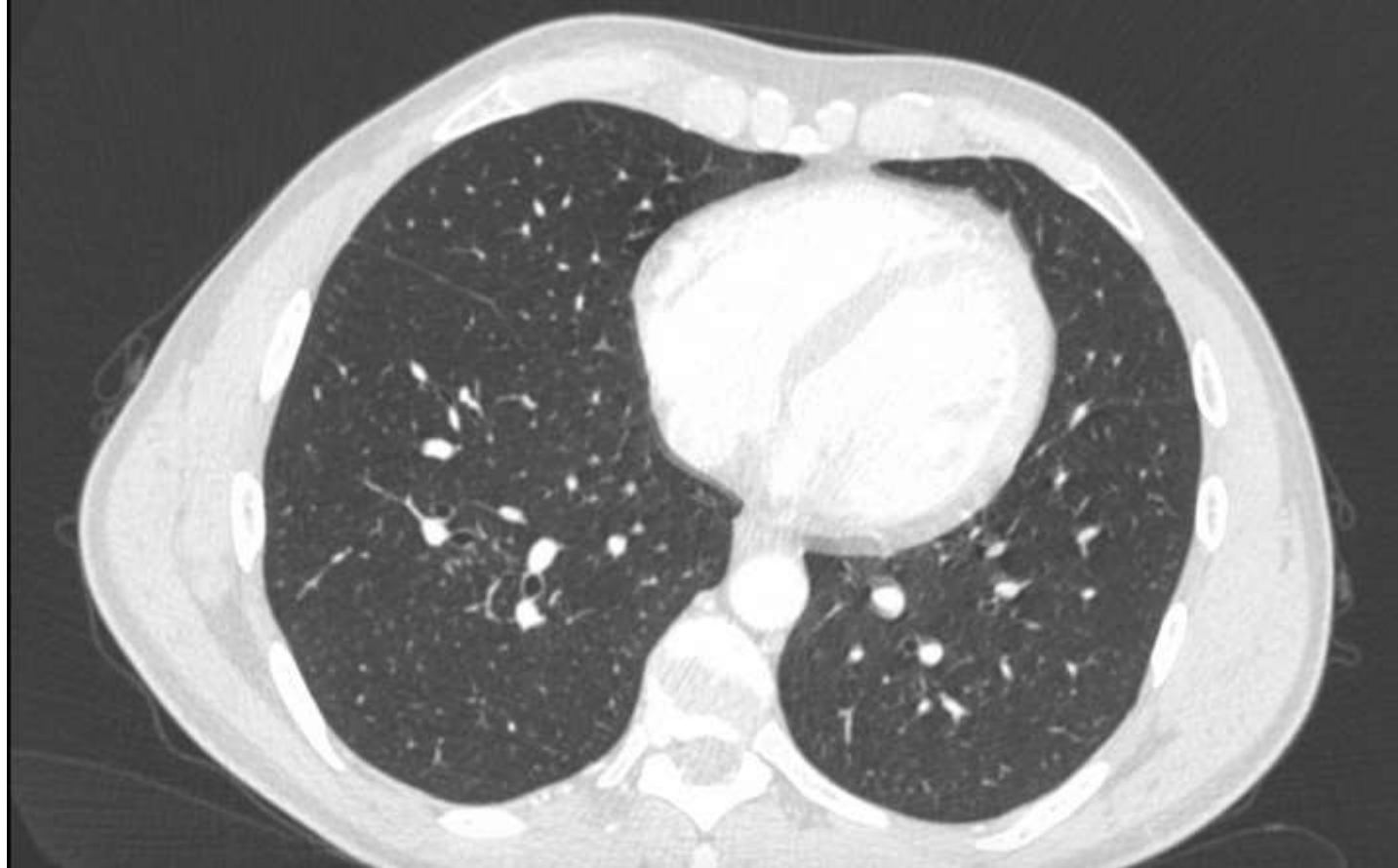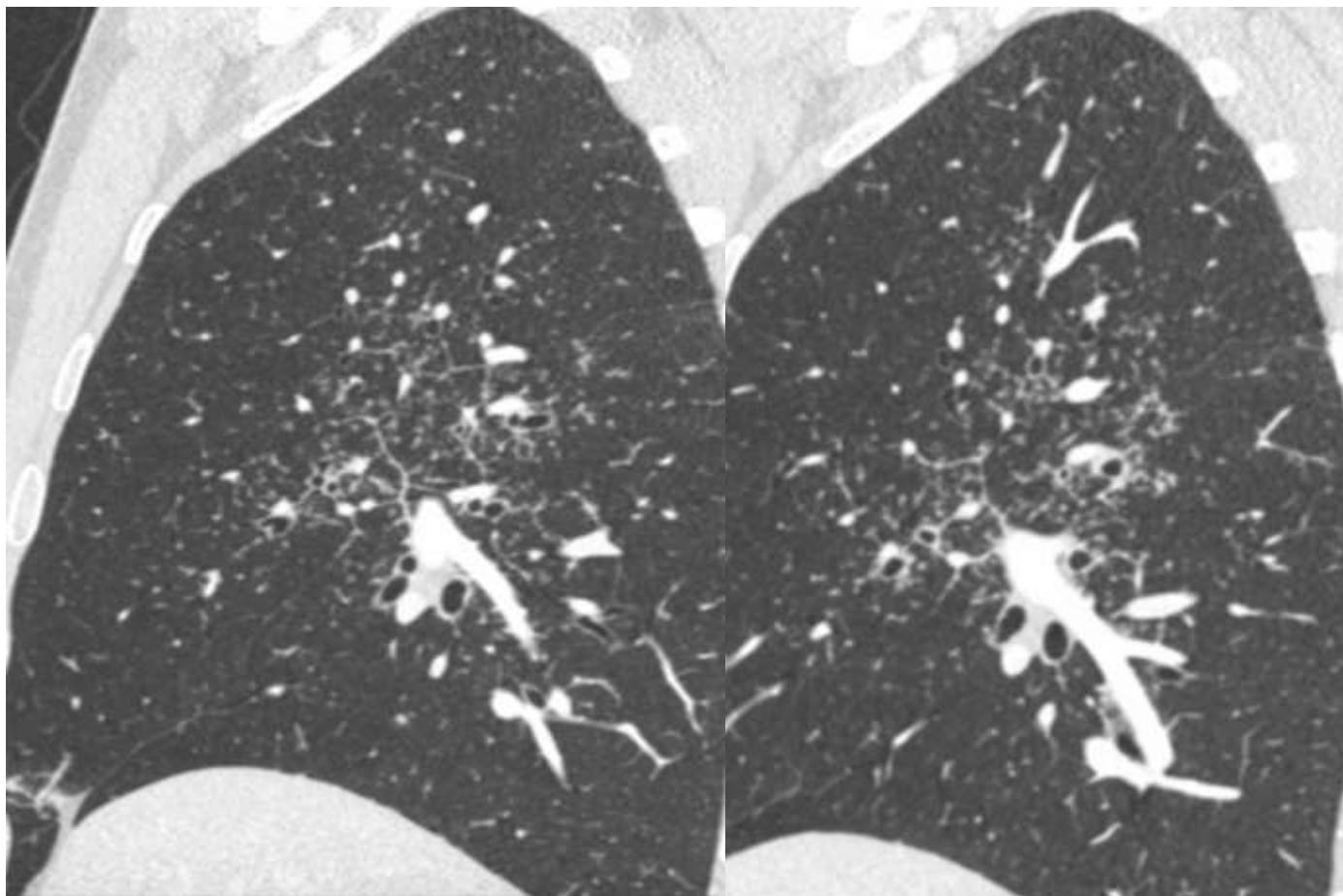


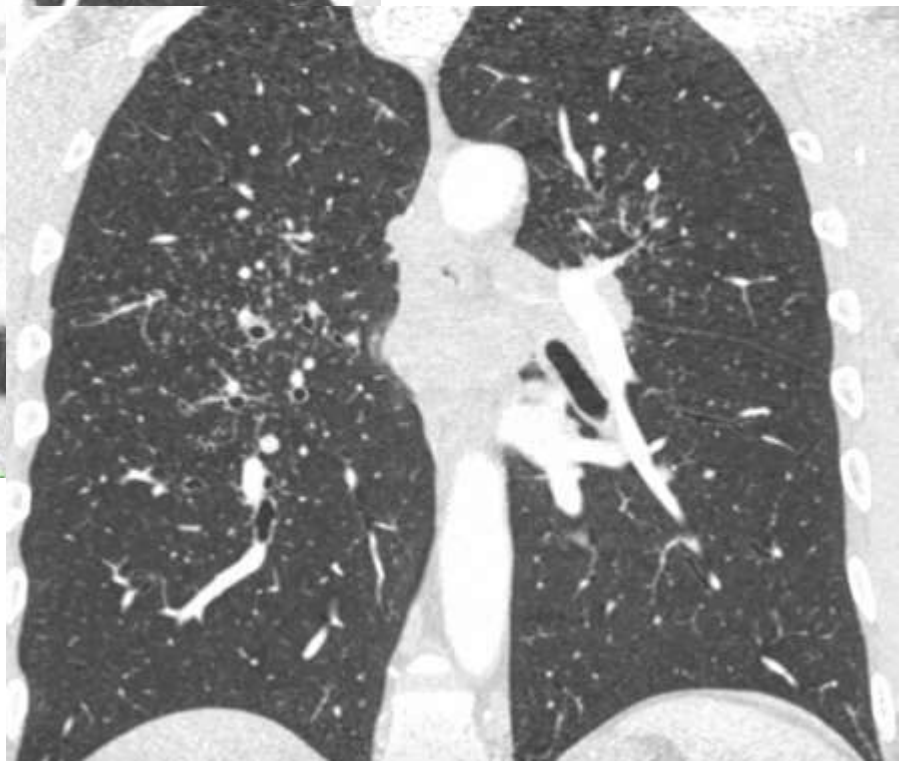


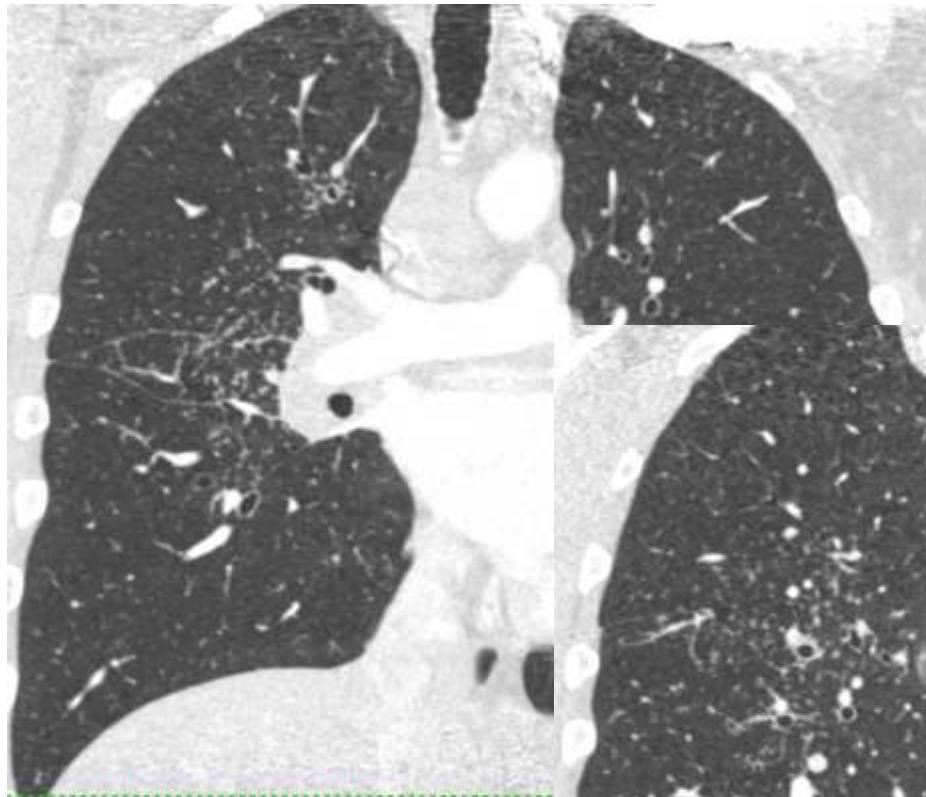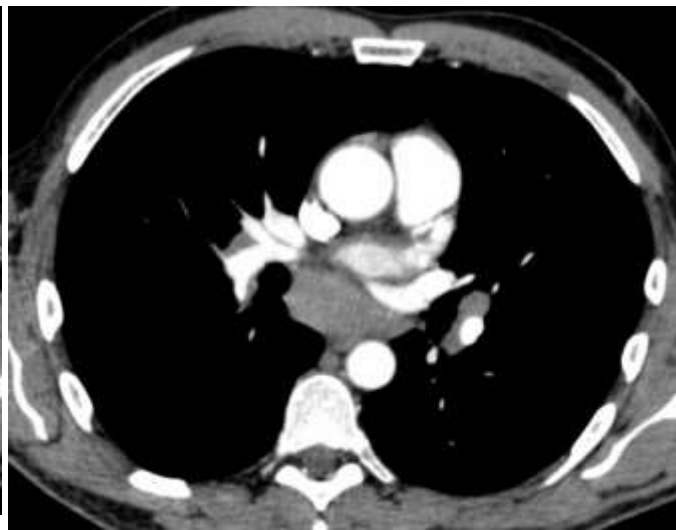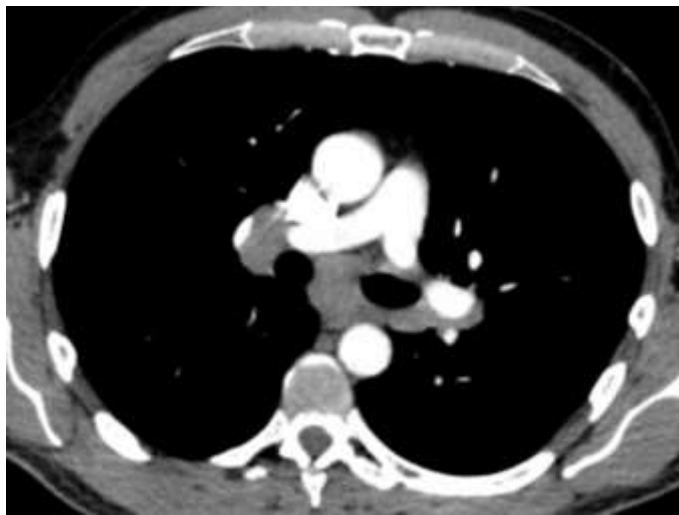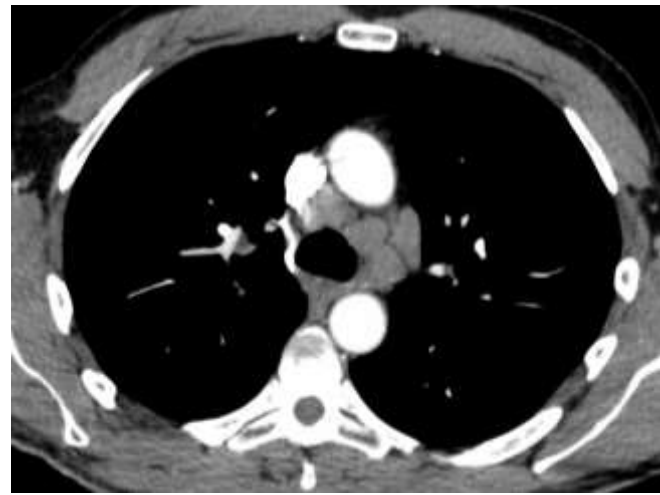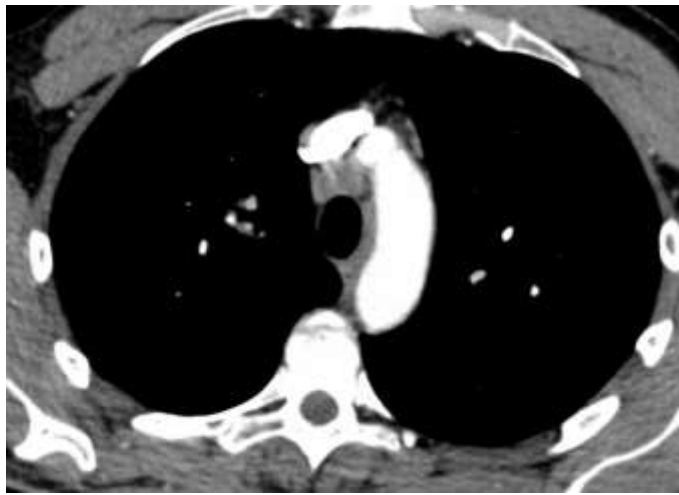


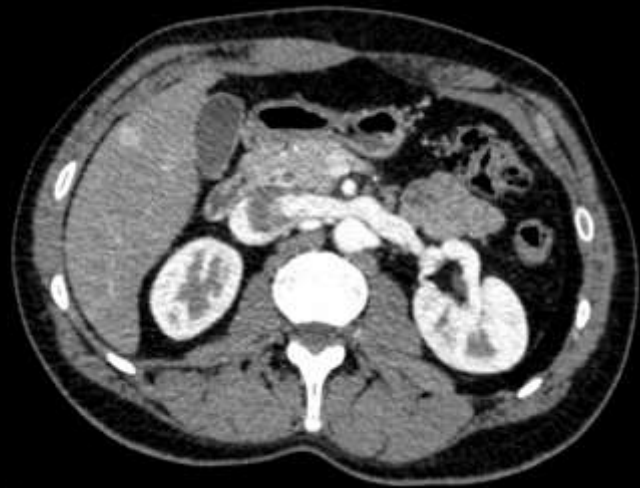







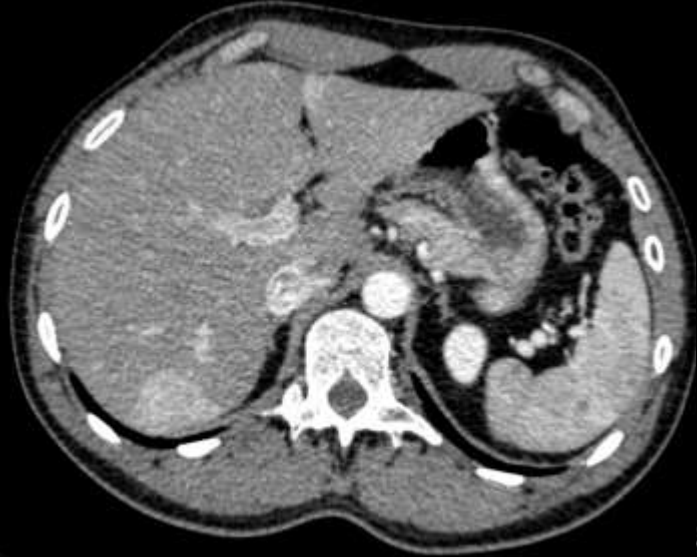
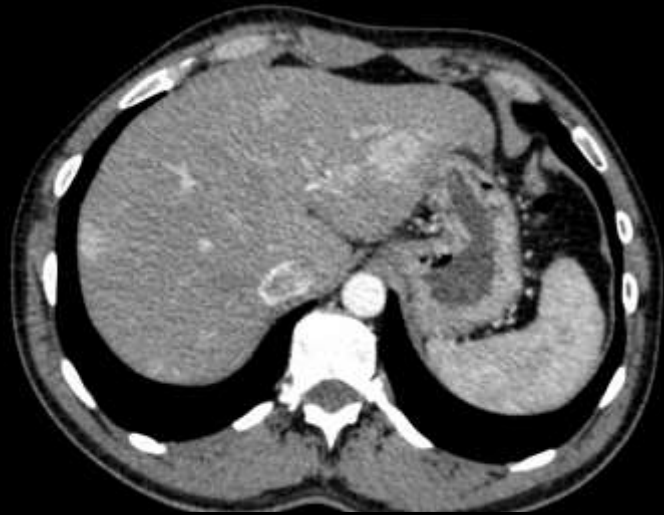
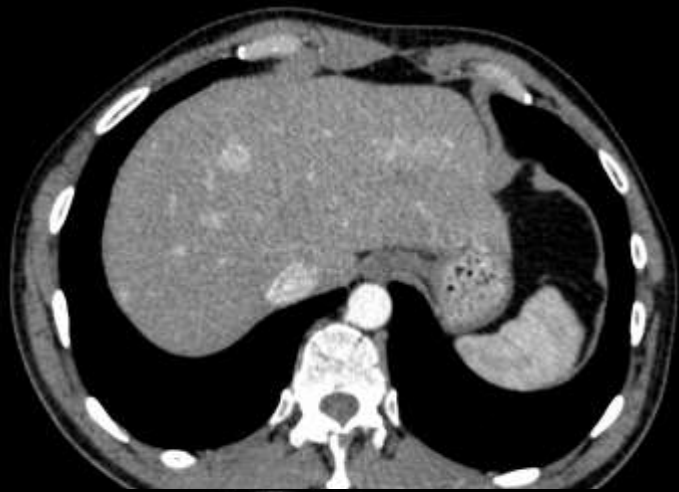


EXAMEN ANATOMO-PATHOLOGIQUE

- Ce prélèvement biopsique a intéressé un **ganglion inguinal**.

Ce prélèvement est constitué de 2 carottes biopsiques de 10 mm et 12 mm étudiés en coupes sériées.

L'étude histologique montre un parenchyme ganglionnaire infiltré par une réaction épithélio-giganto-cellulaire, d'aspect nodulaire, sans nécrose caséuse associée.

Cette réaction forme de vagues nodules qui ont tendance à fusionner. Ils apparaissent tous sensiblement de même âge et sont constitués essentiellement de cellules histiocytaires et épithélioïdes, avec de rares cellules géantes type Langhans. Ils sont entourés d'une couronne fibreuse hyaline qui pénètre certains follicules. Certains de ces nodules présentent un peu de nécrose fibrinoïde en leur centre.

La coloration de Ziehl ne montre pas de mycobactéries. Une coloration par le PAS ne met pas en évidence de filament mycélien.

Le Cd30 ne montre pas de cellule de Sternberg.

CONCLUSION :

- . ASPECT HISTOLOGIQUE DEVANT FAIRE EVOQUER EN PREMIER UNE SARCOIDOSE GANGLIONNAIRE.
- . IL CONVIENT CEPENDANT D'ELIMINER FORMELLEMENT PAR L'ETUDE BACTERIOLOGIQUE L'EXISTENCE D'UNE EVENTUELLE TUBERCULOSE.
- . PAS D'ELEMENT SUSPECT DE MALIGNITE.

Bibliographie

- 1. American Thoracic Society, *statements on sarcoidosis*. Am J respir crit Care Med, 1999. **160**: p. 736-755.
- 2. Takashi Koyama, Kaori Togashi, MD and M.M.K. Shigeaki Umeoka, Sonoko Nagai, , *Radiologic Manifestations of Sarcoidosis in Various Organs*. Radiographics, 2004. **24** (87-104).
- 3. Abdul R Doughan,, *Cardiac sarcoidosis*. Heart, 2006. **92**: p. 283-288.
- 4. Robert P Baughman, Roland M du Bois, *Sarcoidosis*. Lancet, 2003. **361**: p. 1111-18.
- 5. H. Nunes, Valeyre, *Pulmonary Sarcoidosis*. Allergy, 2005. **60**: p. 565-582.
- 6. Grenier,, *imagerie thoracique de l'adulte*, éd. m-s. Flammarion. 2006.
- 7. Soler, *pathologie-étiogénie de la sarcoidose*. Ann. Med. Interne, 2001. **152**(1): p. 28-33.
- 8. Chapelon-Abric, *Neurosarcoidoses*. Ann. Med. Interne, 2001. **152**: p. 113-124.
- 9. Chapelon-Abric, *Sarcoidoses cardiaques*. Ann. Med. Interne, 2001. **152**: p. 125-133.
- 10. D. PICKUTH, *neurosarcoidosis : evaluation with MRI*. J. Neuroradiol., 2000. **27**: p. 185-188.
- 11. Brincker, *sarcoid reactions in malignant tumors*. Cancer treat. Rev, 1986. **13**: p. 147-156.
- 12. Nunes H, Humbert F, Capron et al., *Pulmonary hypertension associated with sarcoidosis: mechanisms, haemodynamics and prognosis*. Thorax, 2006. **61**: p. 68-74.
- 13. Allen, *A review of angiotensin converting enzyme in health and disease*. Sarcoidosis, 1991. **8**: p. 95-100.
- 14. Costabel, *sensibility and specificity of BAL findings in sarcoidosis*. Sarcoidosis, 1992. **9** (suppl 1): p. 211-214.
- 15. Siltzbach, *course and prognosis of sarcoidosis around the world*. Am J Med, 1974. **57**(847-852).
- 16. BH Miller, C.P., *The radiographic manifestations of sarcoidosis*. postgrad radiol, 1985. **5**(291-318).
- 17. K Ellis, *pulmonary sarcoidosis roentgenographic observations of course disease*. AJR, 1962. **88**(1070-1083).
- 18. Bein, *A reevaluation of intrathoracic lymphadenopathy in sarcoidosis*. AJR, 1978. **131**: p. 409-415.
- 19. C. Beigelman-Aubry, AymericGuibal, Julien Savatovsky, Philippe A. Grenier, *Multi-Detector Row CT and Postprocessing Techniques in the Assessment of Diffuse Lung Disease*. RadioGraphics, 2005. **25**: p. 1639-1652.
- 20. Koishi nishimura, masanori kitaichi, sonoko nagai, takeruizumi, *Pulmonary sarcoidosis: correlation of CT and histopathologic findings*. Radiology, 1993. **189**(105-109).
- 21. Masanori Akira, Yishakazu Inoue, Mitsunori Sakatani, *Long term follow-up CT scan evaluation in patients with pulmonary sarcoidosis*. Chest, 2005. **127**: p. 185-191.
- 22. Nakatsu, Morikawa et al., *Large coalescent parenchymal nodules in pulmonary sarcoidosis: "sarcoid galaxy" sign*. AJR, 2002. **178**: p. 1389-1393.
- 23. Rohatgi, *primary acute pulmonary cavitation in sarcoidosis*. AJR, 1980. **134**: p. 1199-1203.

Bibliographie

- 24. Chambellan, Nunes et al, *Endoluminal stenosis of proximal bronchi in sarcoidosis*. Chest, 2005. **127**: p. 472-481.
- 25. Terasaki, Muller, et al., *Pulmonary sarcoidosis: comparison of findings of inspiratory and expiratory high-resolution CT and pulmonary function tests between smokers and non smokers*. AJR, 2005. **185**: p. 333-338.
- 26. Nishino, Roberts et al, *bronchomalacia in sarcoidosis: evaluation on volumetric, expiratory high resolution CT*. Acad Radiol, 2005. **12**: p. 596-601.
- 27. Remy-Jardin, Remy F et al. , *Pulmonary sarcoidosis: role of CT in the evaluation of disease activity and functional impairment and in prognosis assessment*. Radiology, 1994. **191**: p. 675-680.
- 28. Murdoch J, *Pulmonary sarcoidosis, changes on follow-up CT examination*. . AJR, 1992. **159**: p. 473-477.
- 29. Tadamura, Kubo et al., *Effectiveness of delayed Enhanced MRI for identification of cardiac sarcoidosis: Comparison with radionuclide imaging*. AJR, 2005. **185**: p. 110-115.
- 30. Vignaux O. *cardiac sarcoidosis : spectrum of MRI features*. AJR, 2005. **184**: p. 249-254.
- 31. Vignaux, Croisille et al., *imagerie cardiaque, scanner et IRM*, ed. Masson. 2005.
- 32. Smedema JP, van Kroonenburgh et al. *Evaluation of the accuracy of gadolinium-enhanced cardiovascular magnetic resonance in the diagnostic of cardiac sarcoidosis*. J Am Coll Cardiol, 2005. **45**: p. 1683-90.
- 33. Kanao, Yamamuro M et al. *Demonstration of cardiac involvement of sarcoidosis by contrast enhanced multislice computed tomography and delayed enhanced magnetic resonance imaging*. J Comput Assist Tomogr, 2005. **29**: p. 745-748.
- 34. David M. Warshauer, *imaging manifestations of abdominal Sarcoidosis*. AJR, 2004. **182**: p. 15-28.
- 35. Khaled M. Elsayes, Govind Mukundan. *MR Imaging of the Spleen: Spectrum of Abnormalities*. RadioGraphics, 2005. **25**: p. 967-982.
- 36. Katherine J. To'o, Nam C, Yu. *Pancreatic and Peripancreatic Diseases Mimicking Primary Pancreatic Neoplasia*. Radiographics, 2005. **25**: p. 949-965.
- 37. Levine, E., Rubesin et al. *gastrointestinal sarcoidosis, radiographic findings*. AJR, 1989. **153**: p. 293-295.
- 38. Farman, Rybak et al. *gastric sarcoidosis. abdom imaging*, 1997. **22**: p. 248-252.
- 39. Bellan, S., Warren, *sarcoidosis as a cause of linitis plastica*. Cancer assoc radiol J, 1988. **39**: p. 72-74.
- 40. Hilzenrat, S., Lamoureux et al. *colonic obstruction secondary to sarcoidosis*. gastroenterology, 1995. **108**: p. 1556-1559.
- 41. Uthman, Shabb et al. *Peritoneal sarcoidosis: case report and review of the literature*. semin arthritis rheum, 1999. **28**: p. 351-354.
- 42. Pickhardt. *Unusual Nonneoplastic Peritoneal and subperitoneal conditions : CT findings*. Radiographics, 2005. **25**: p. 719-730.
- 43. J Keith Smith, Mauricio Castillo. *Imaging manifestations of Neurosarcoidosis*. AJR, 2003. **182**: p. 289-295.
- 44. Resnick, *Diagnosis of bone and joint disorders*. 1981.
- 45. Sandra L. Moore. *Musculos*