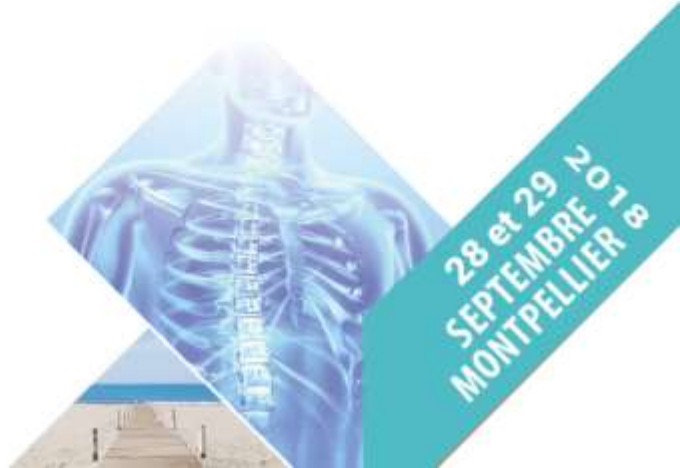



CONGRÈS

# Imagerie Appliquée à la Pratique Pneumologique

## Cas N°1

Anne-Sophie CLAES



Femme de 57 ans

Clinique (06/2015) :

*Toux persistante depuis 3 mois*

*Fébricule à 38°*



Néoplasie du sein droit en 2014

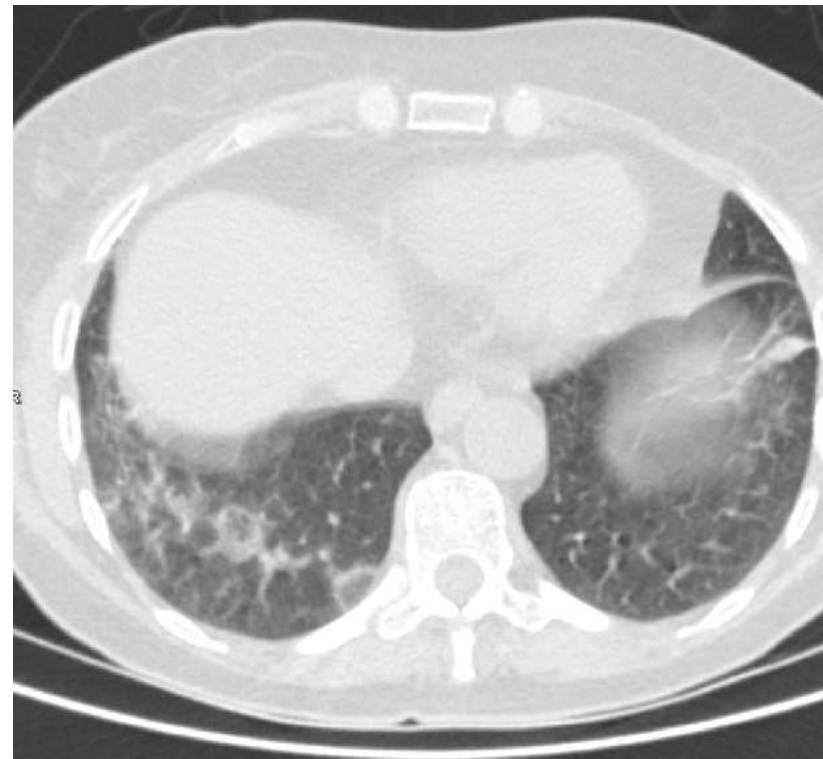
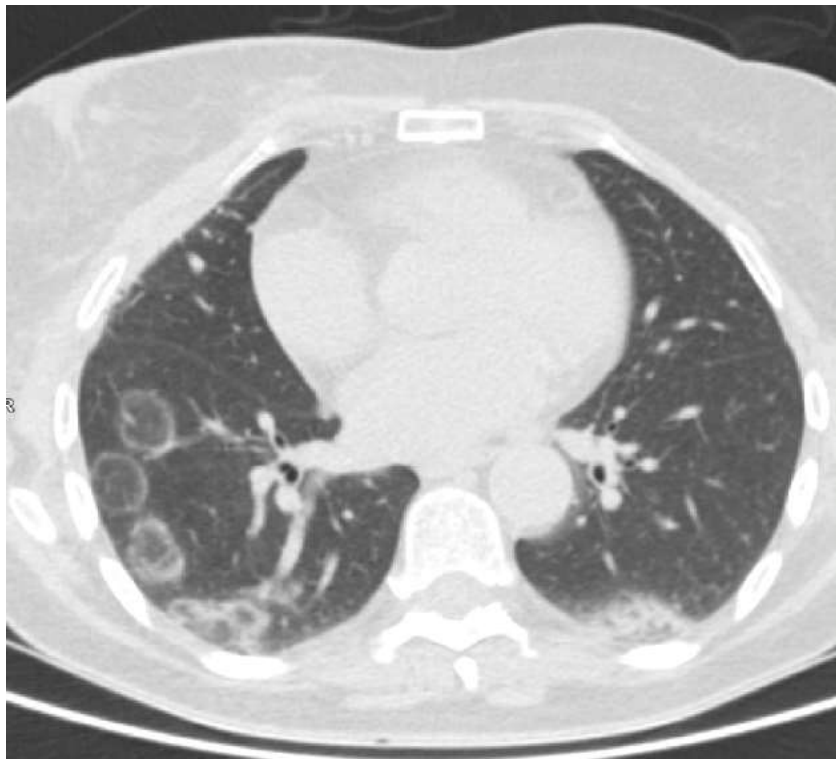→ Chirurgie

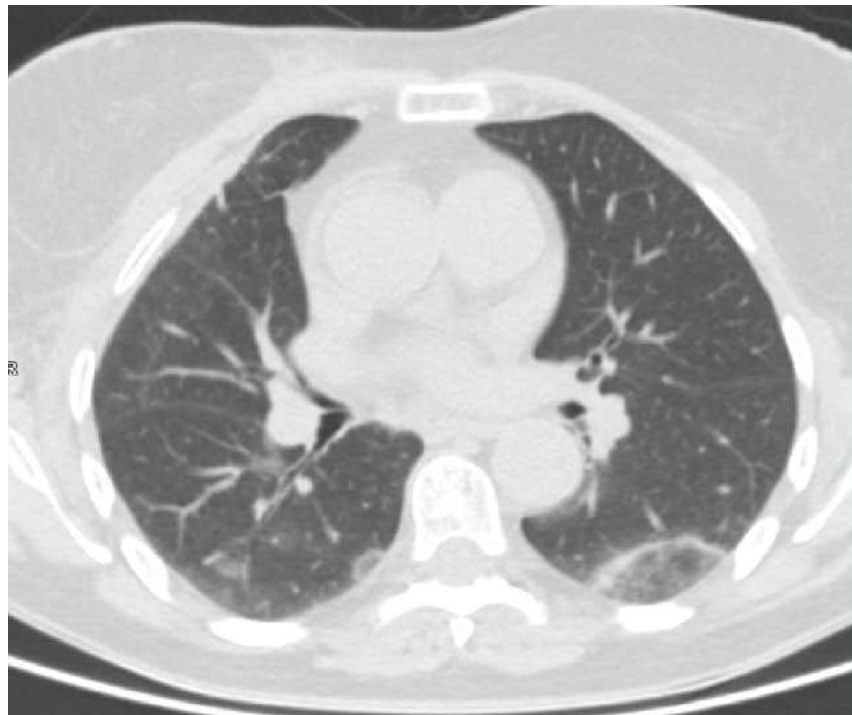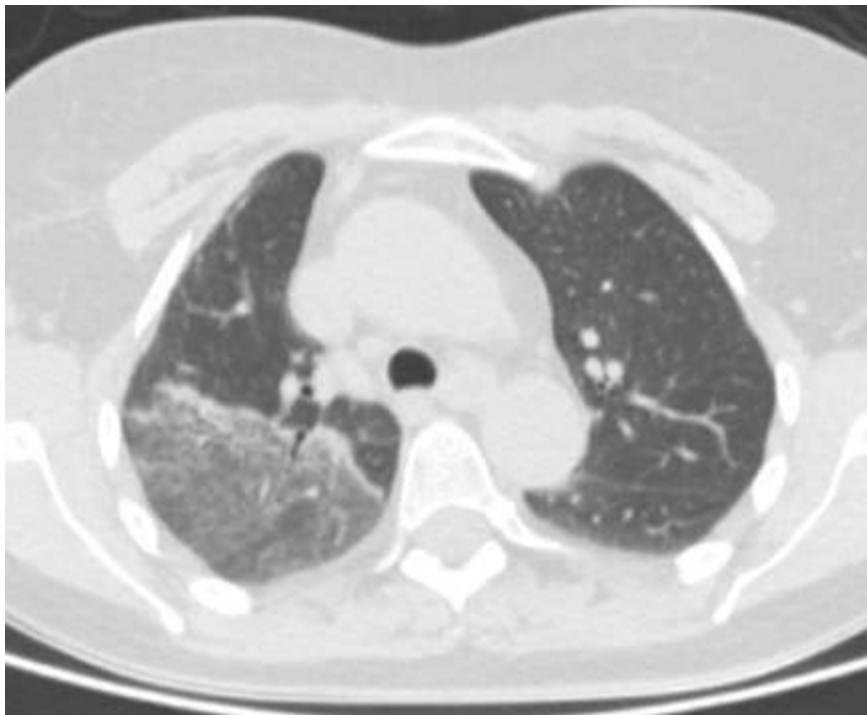→ Radiothérapie : fin de traitement 03/2015

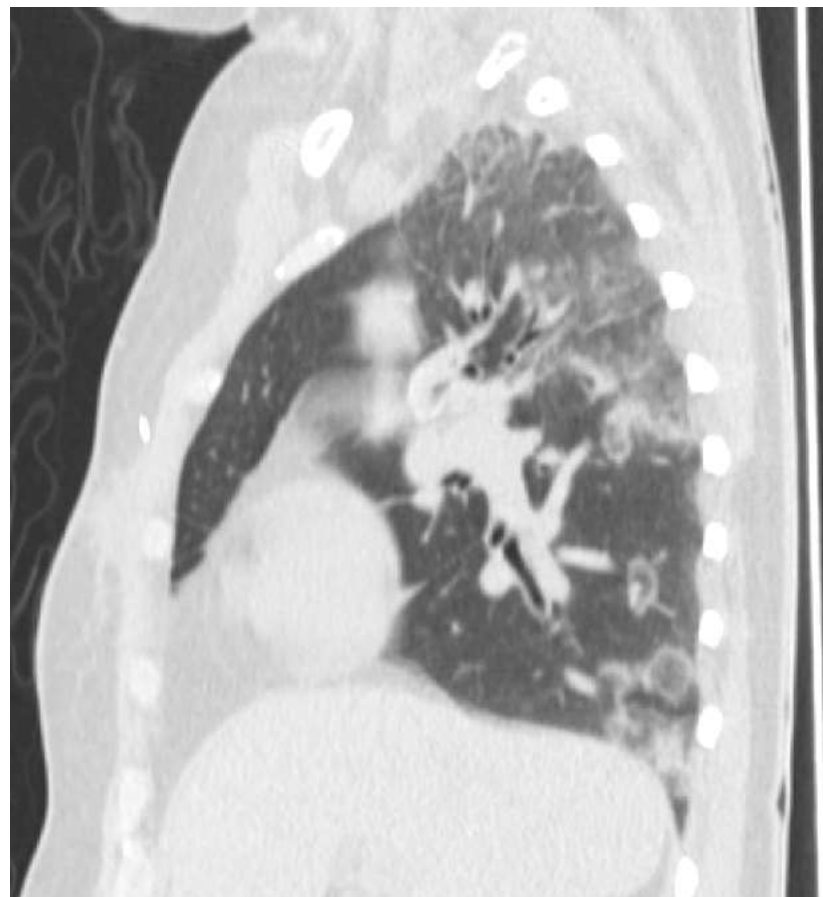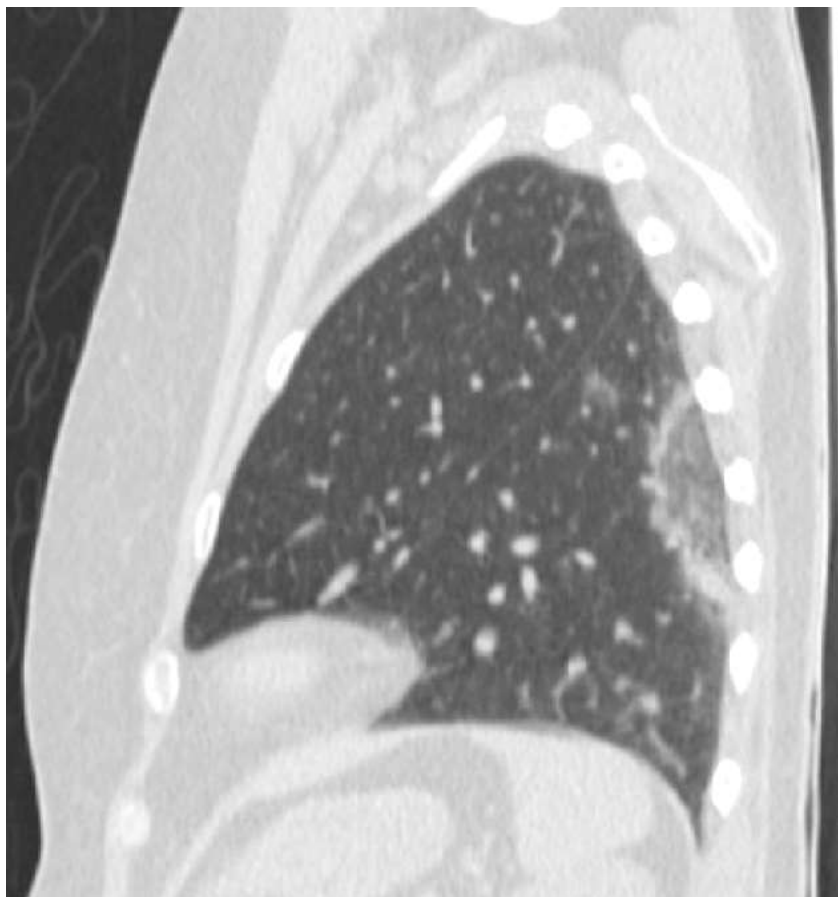
HTA

Pneumopathie récidivante traitée par AB

# Scanner le 10/08/2015







# Diagnostic ?

