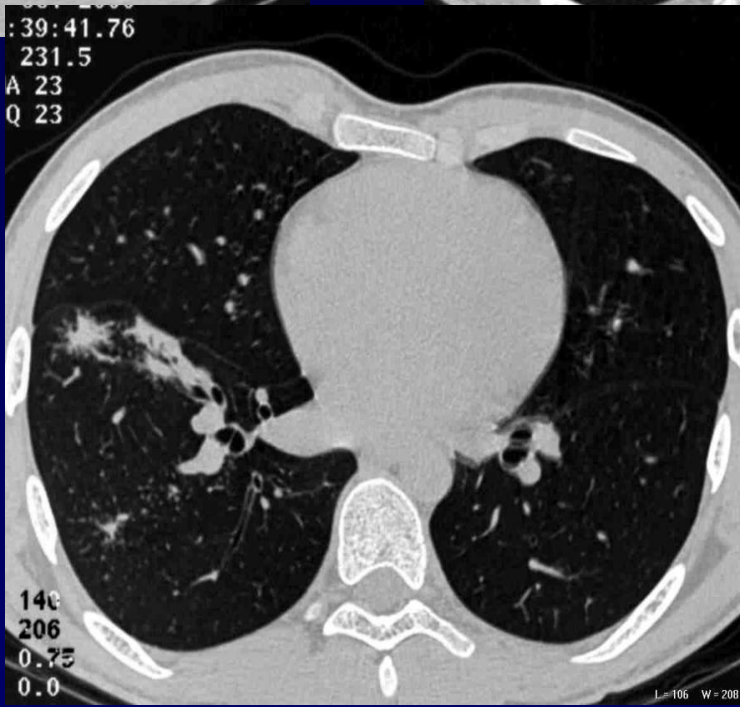
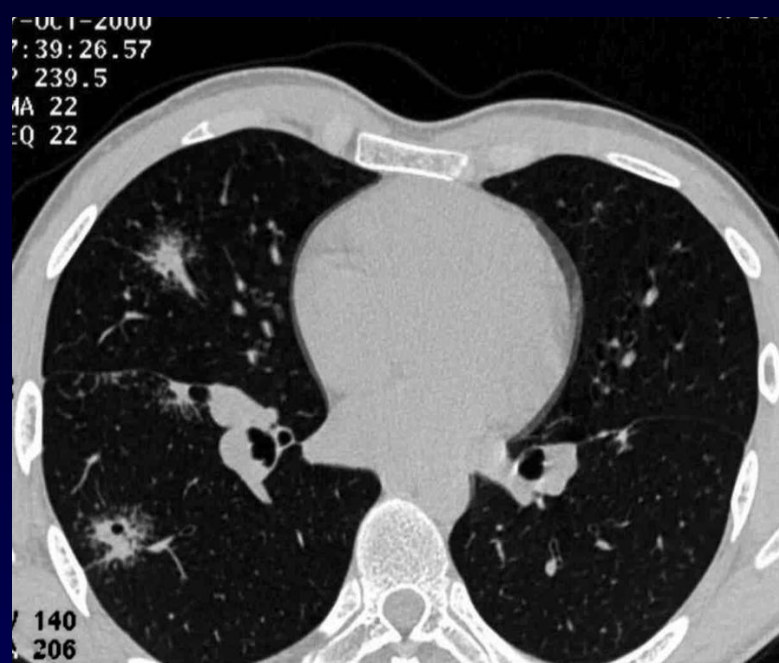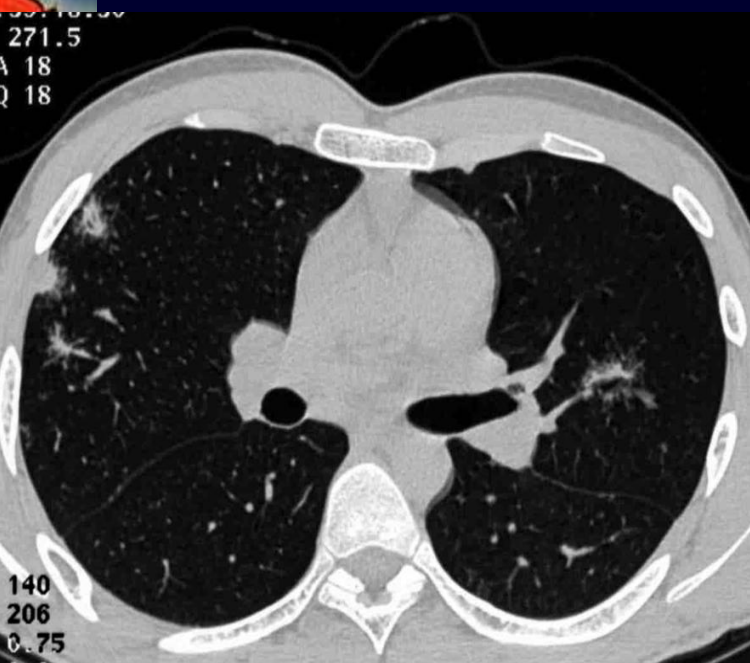




P FAJADET

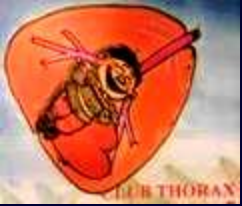Homme de 20 ans

Asymptomatique





Diagnostic ?



**Présence de multiples formations nodulaires
parenchymateuses dont certaines présentent une
clarté centrale**

Biopsie par thoracoscopie

SARCOIDOSE