



P. FAJADET

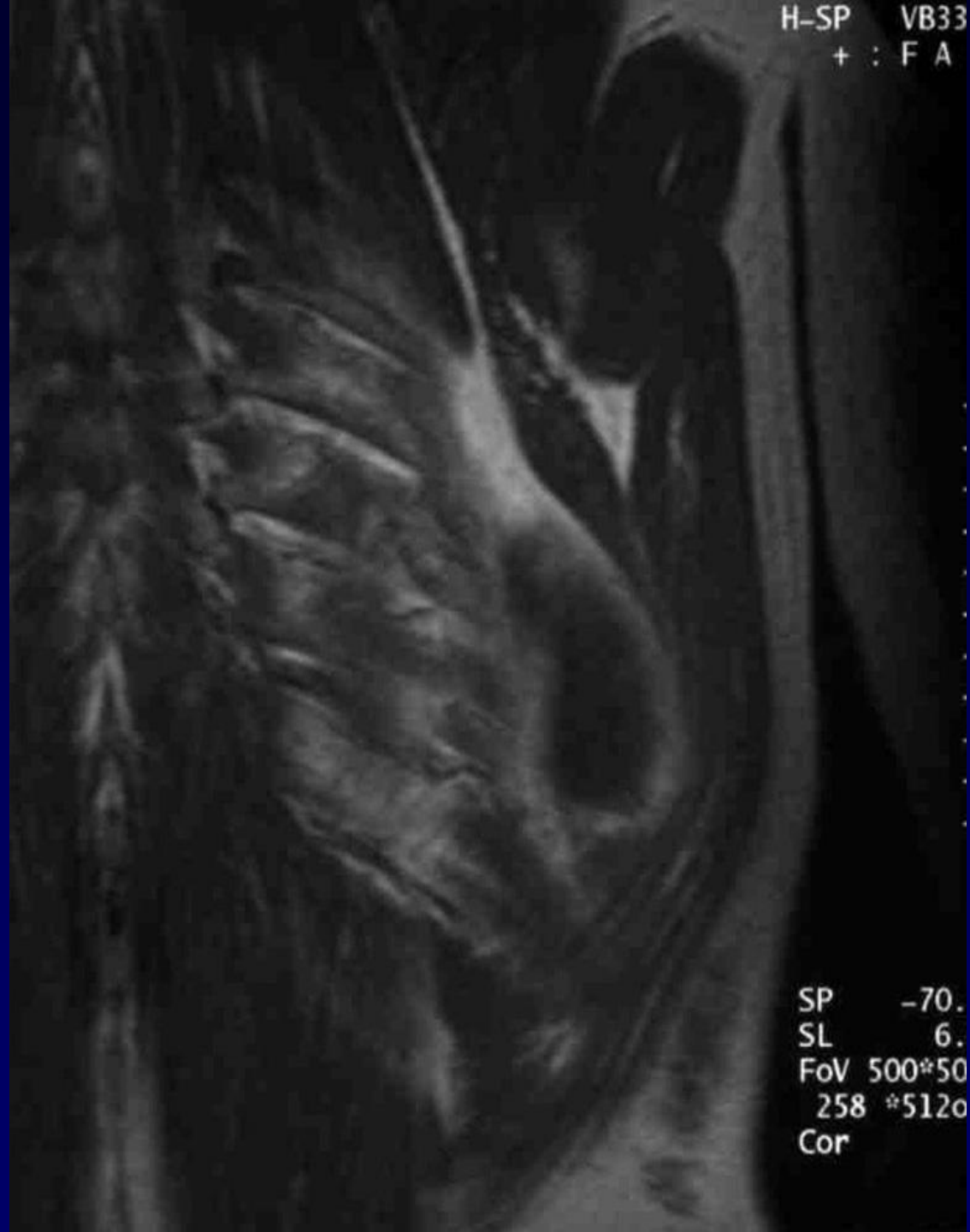Homme de 45 ans

Antécédents de tuberculose

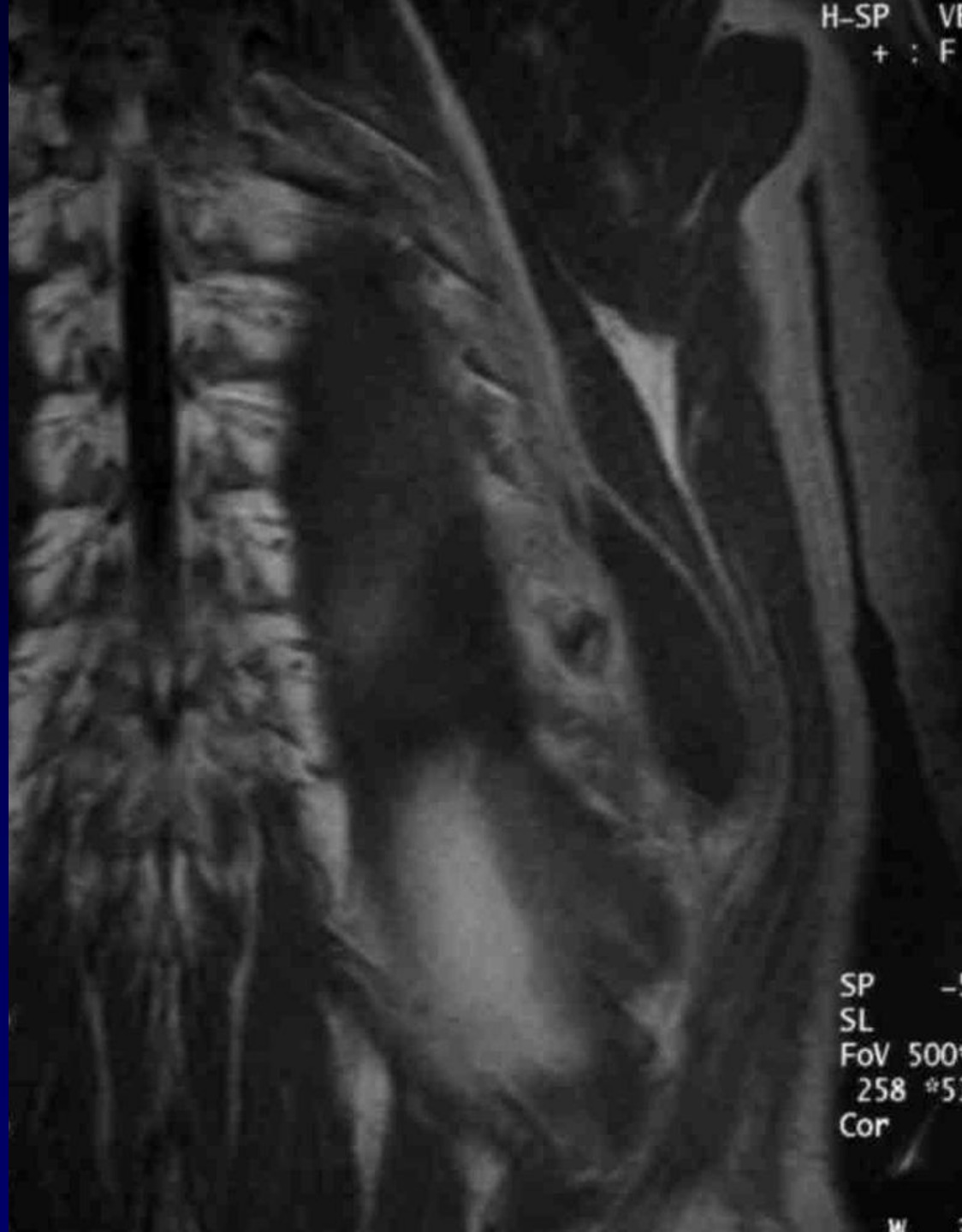Tableau de cellulite de la paroi thoracique gauche



H-SP VB33
+ : F A



SP -70.
SL 6.
FoV 500*500
258 *512
Cor



H-SP VI
+ : F

SP -
SL
FoV 500
258 *5
Cor

W



OBERT
731
55
00

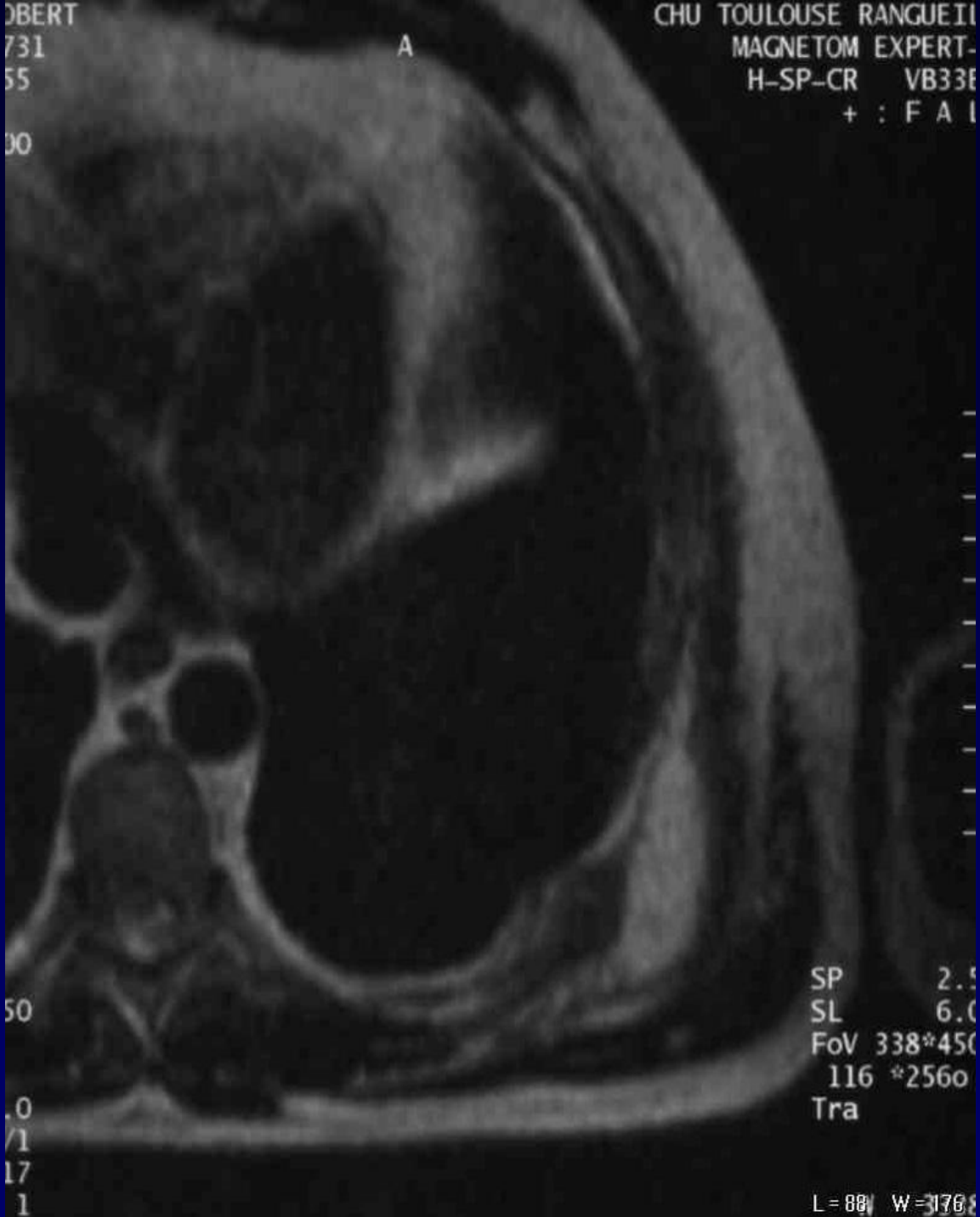
A

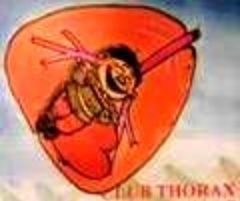CHU TOULOUSE RANGUEIL
MAGNETOM EXPERT-
H-SP-CR VB33E
+ : F A I

50
0
/1
17
1

SP 2.5
SL 6.0
FoV 338*450
116 *2560
Tra

L = 88 W = 3168





ROBERT
7731
955
000

A

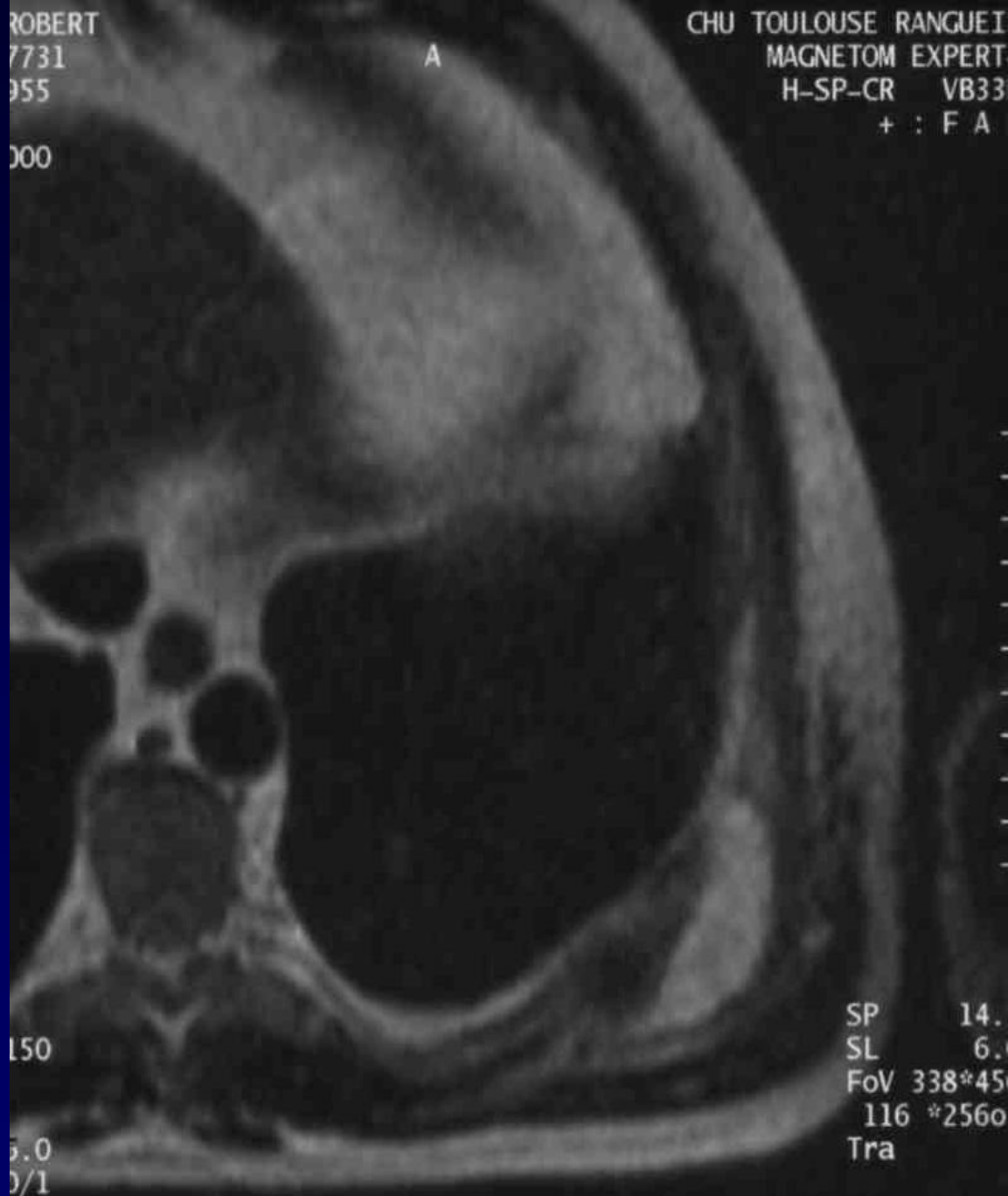
CHU TOULOUSE RANGUEI
MAGNETOM EXPERT
H-SP-CR VB33
+ : F A

150

5.0
0/1
:17
1

SP 14.
SL 6.
FoV 338*45
116 *2560
Tra

L = 88 W = 176





Diagnostic ?



Abcès tuberculeux pariétal avec probable atteinte costale