

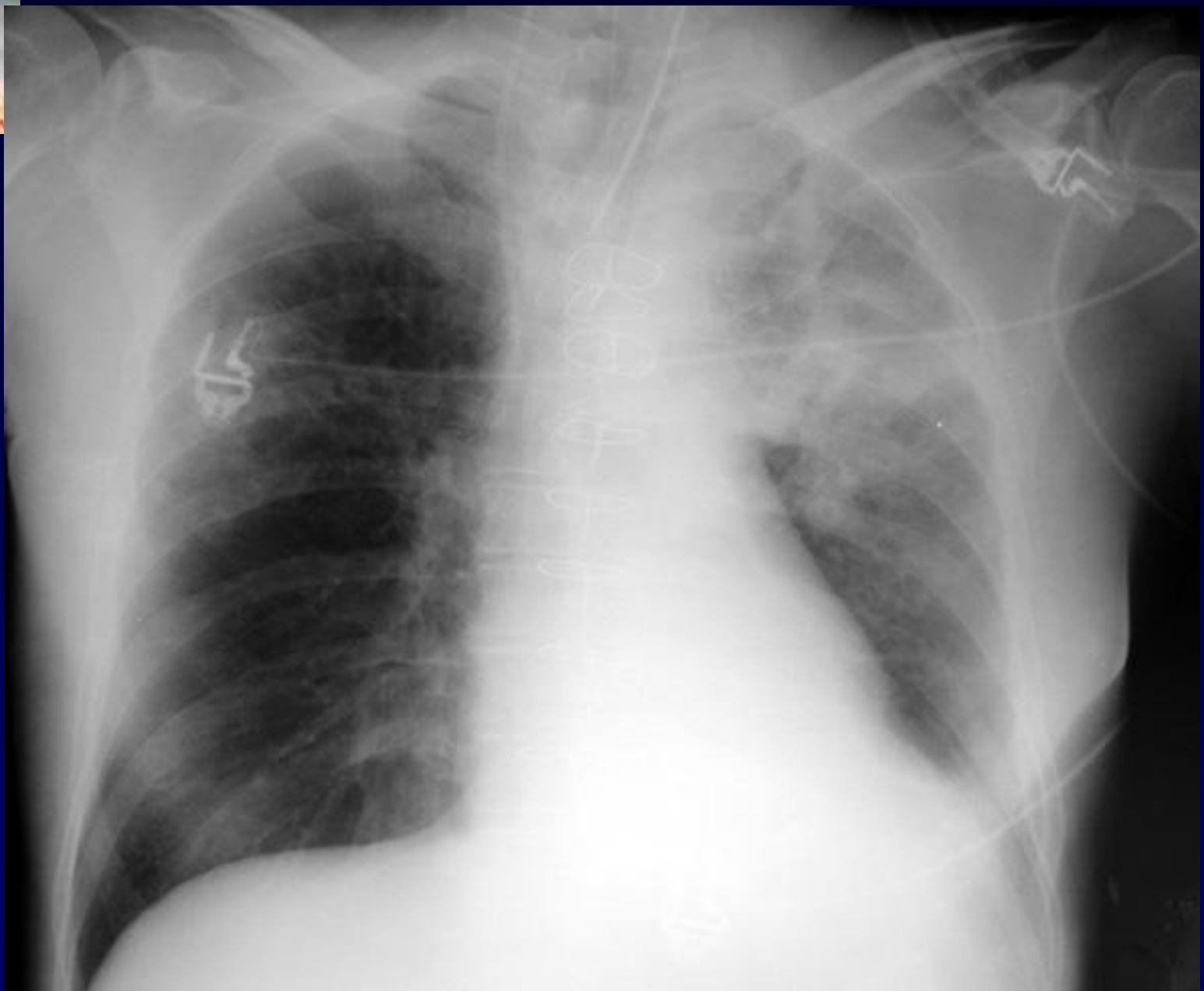


MF CARETTE

Homme de 62 ans

Antécédents d'angioplastie et de pontage coronariens

Hémoptysie avec altération de l'état général, toux, dans un contexte d'infection pulmonaire



Radiographie thoracique



N 50.35 Ax
n: 15

DOB: 16 avr 19

04 oct 20

5

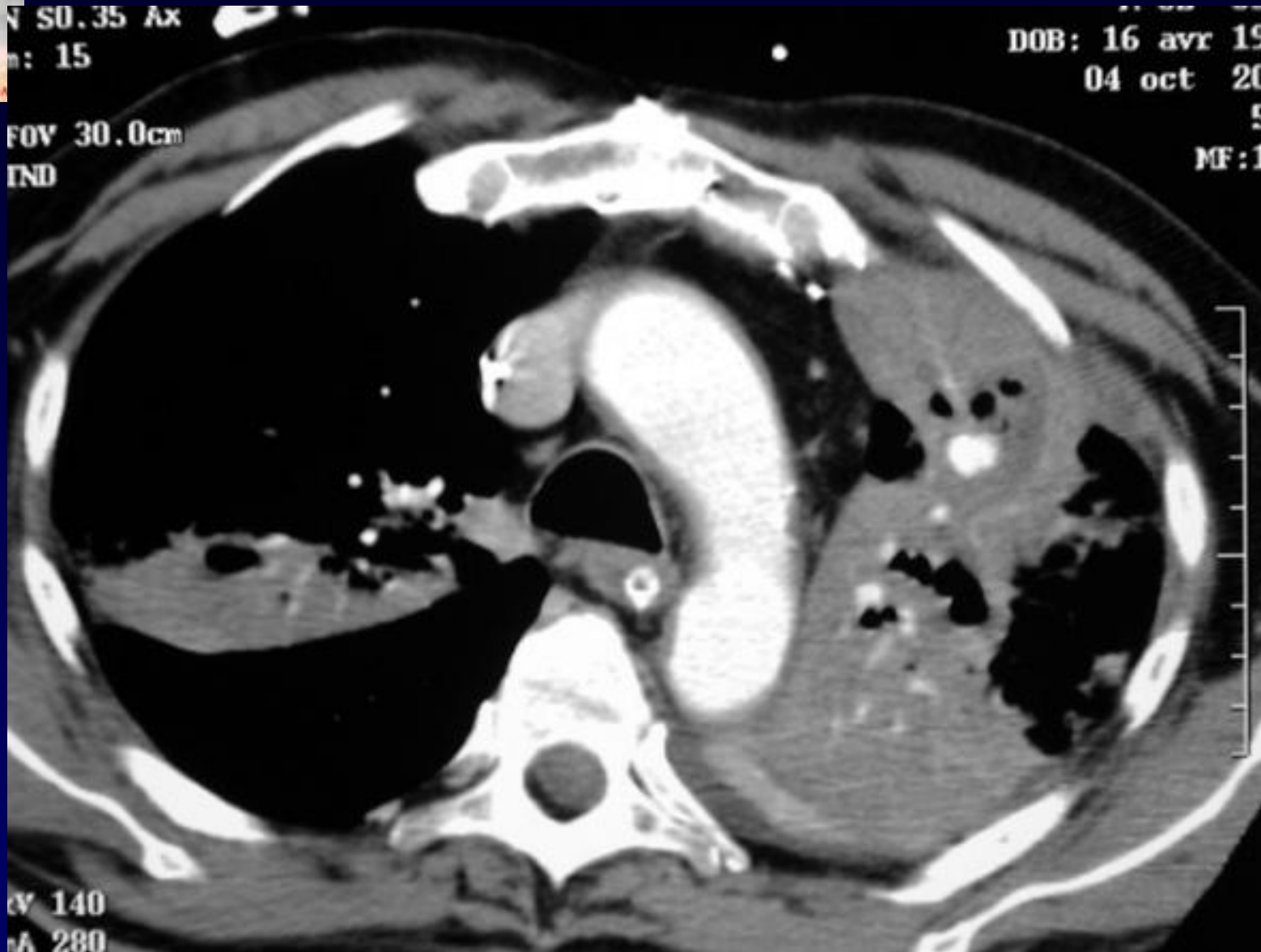
MF:1

FOV 30.0cm

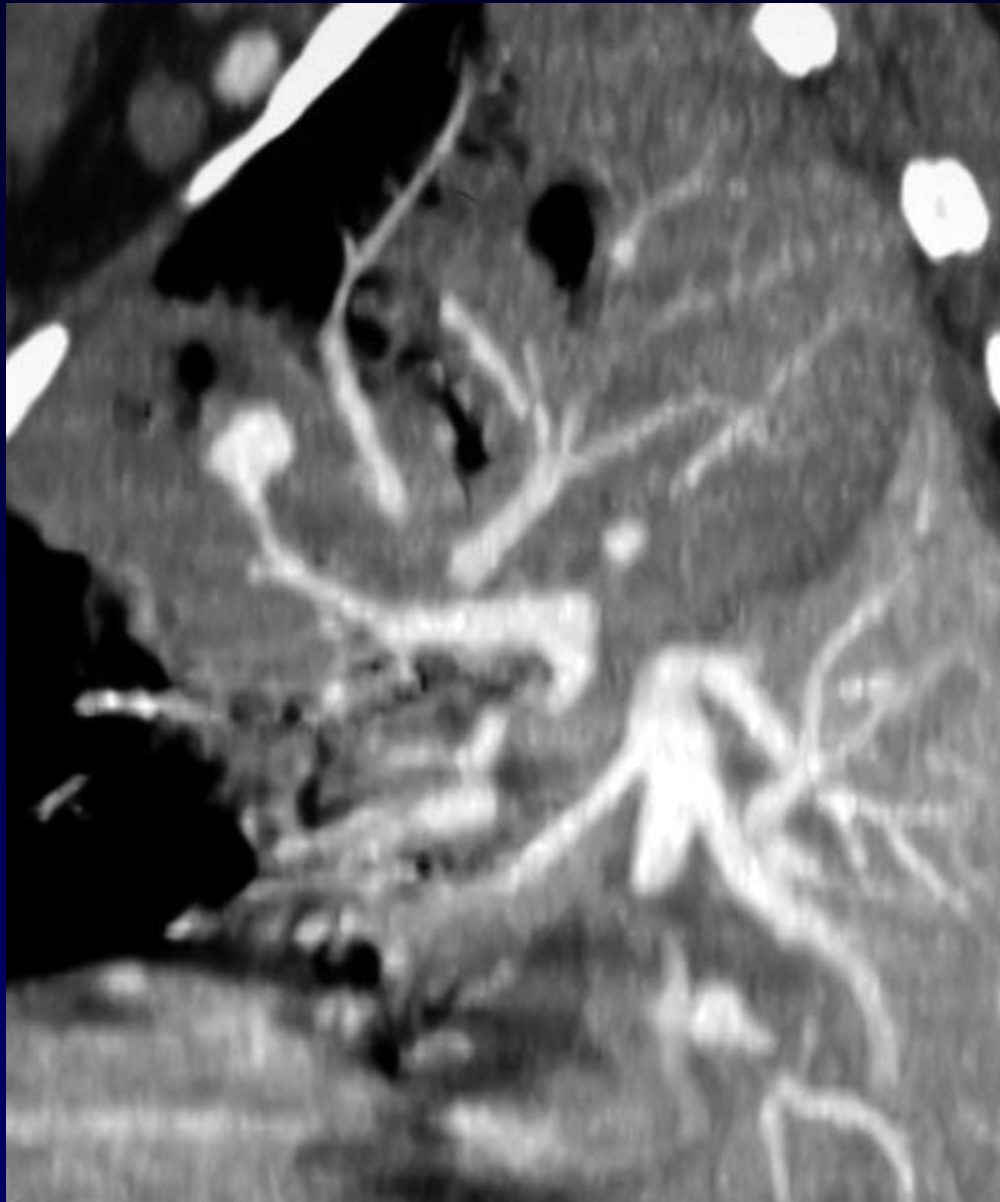
TND

CV 140

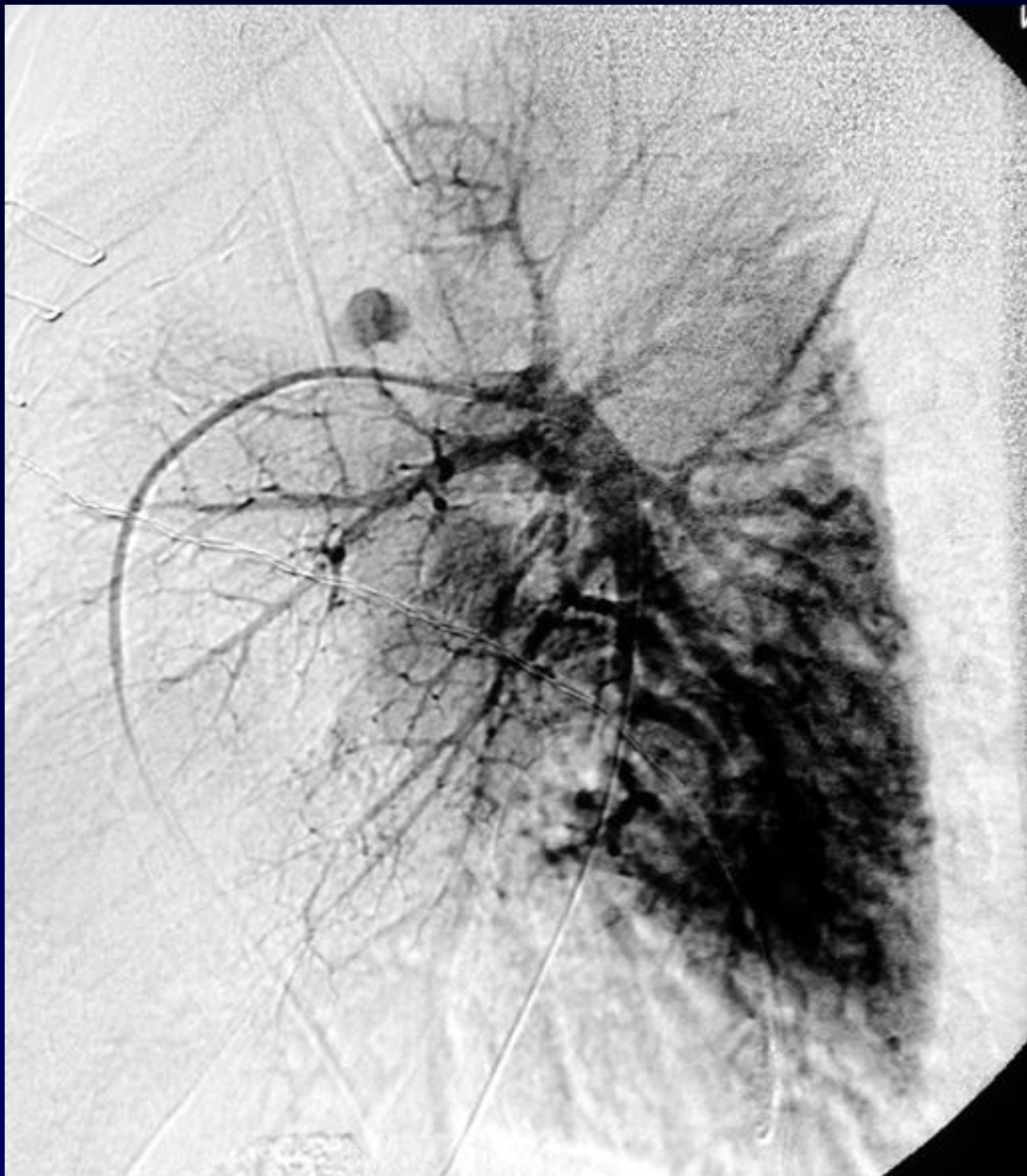
MA 280



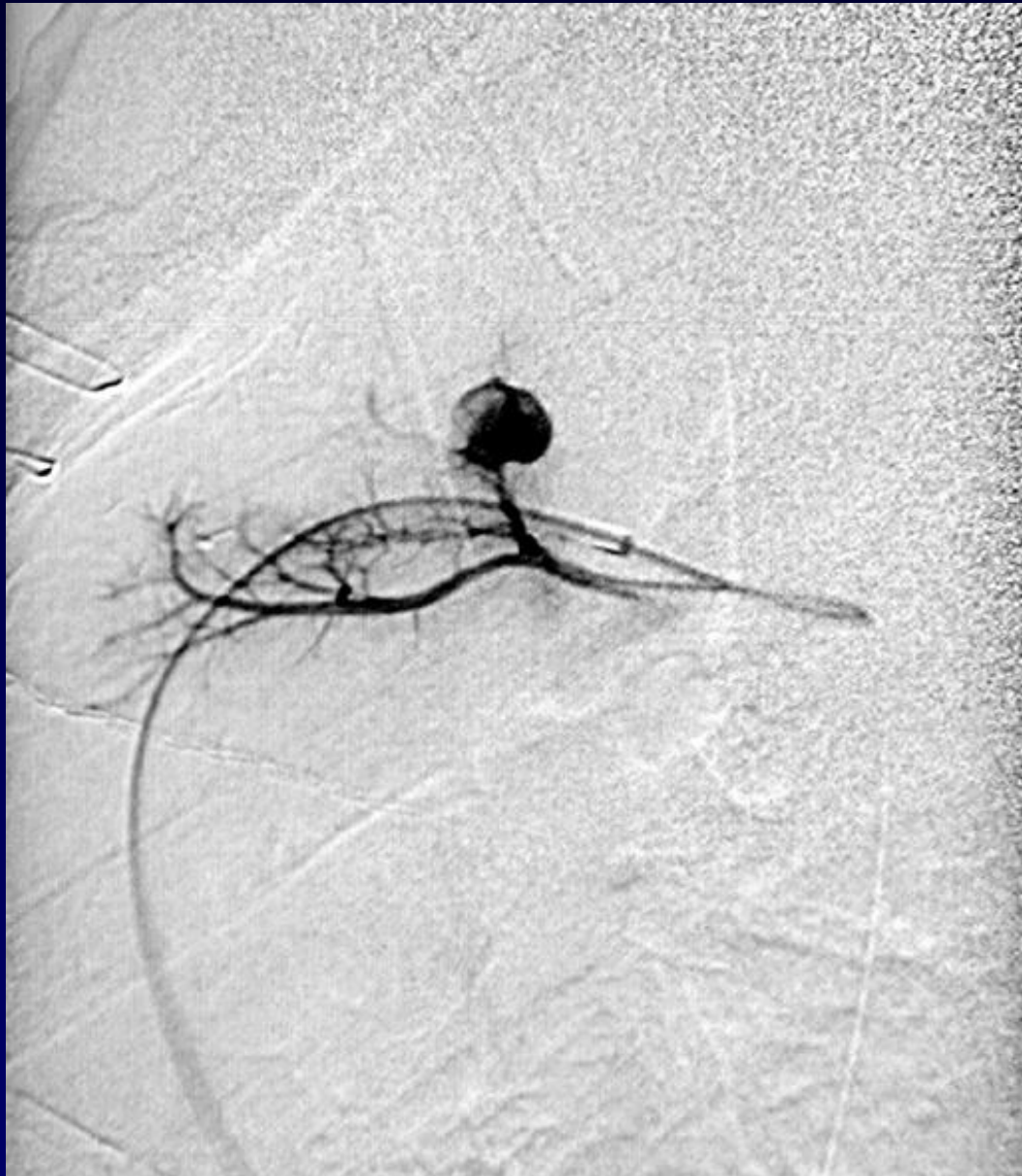TDM avec injection de produit de contraste



TDM avec injection de produit de contraste: reconstruction sagittale



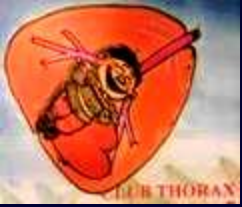Angiographie pulmonaire



Angiographie pulmonaire sélective de A2



Diagnostic ?



Radiographie thoracique:

Opacité systématisée lobaire supérieure gauche avec foyers de nécrose

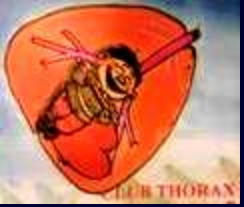Opacité non homogène lobaire supérieur droite

TDM avec injection :

Aspect de pneumopathie nécrosante avec lésion anévrysmale artérielle pulmonaire: forme pneumonique de tuberculose

Angiographie pulmonaire :

Confirmation de l'anévrysme



Anévrysme artériel pulmonaire sur lésions de tuberculose

Traitement par vaso-occlusion

