



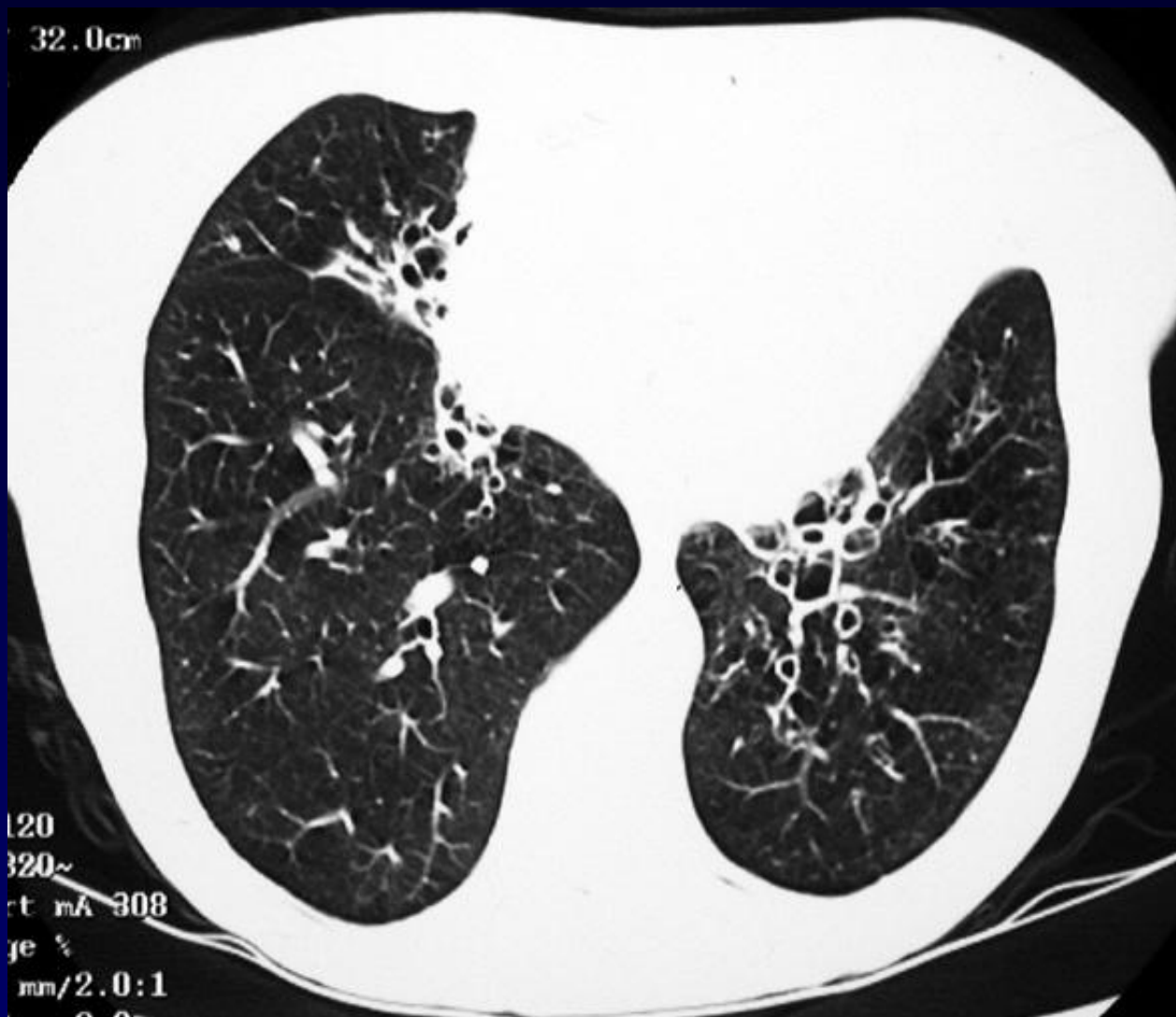P. LACOMBE

Femme de 70 ans

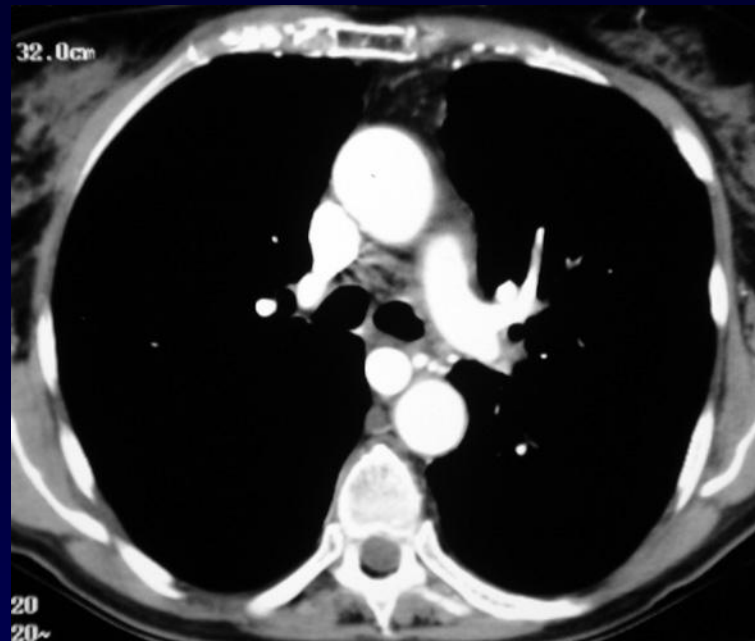
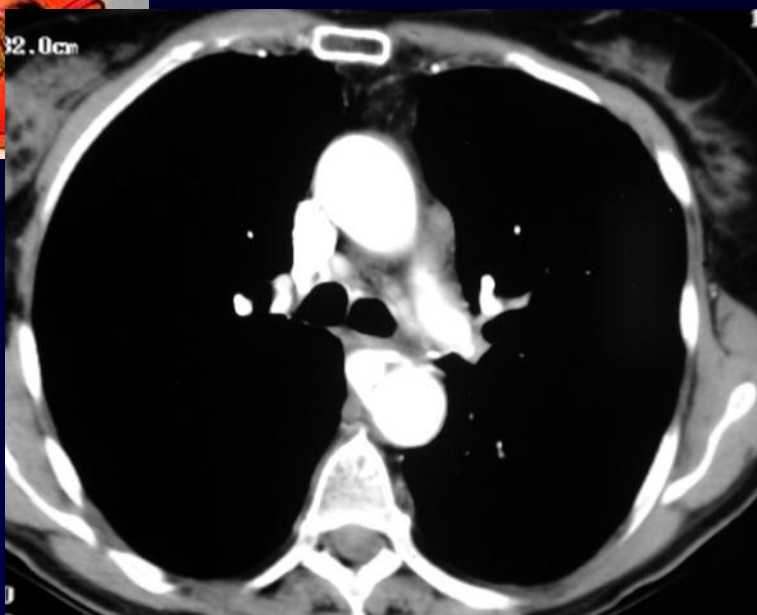
Antécédents d'accidents ischémiques cérébraux droits sur fibrillation auriculaire nécessitant un traitement anticoagulant

Douleurs thoraciques faisant suspecter une embolie pulmonaire.

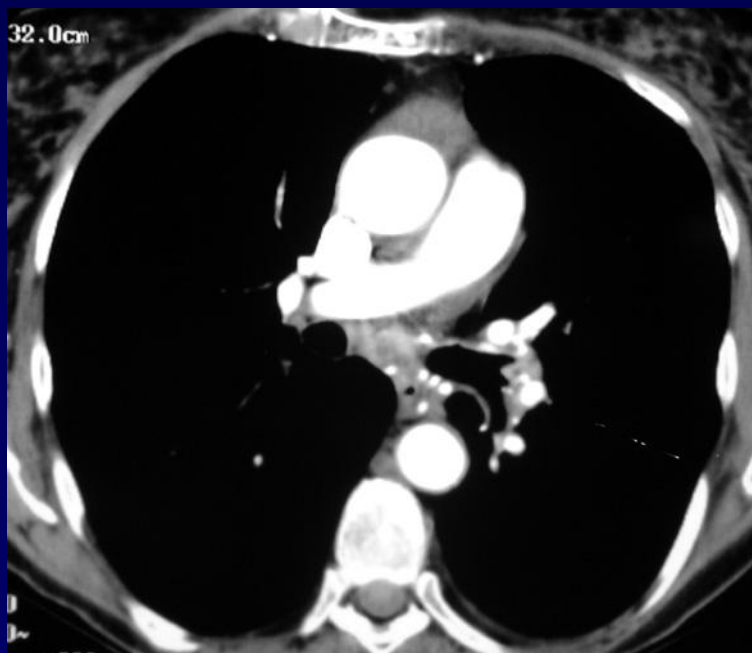
Dilatation des bronches plurilobaires connue sans signe de complications

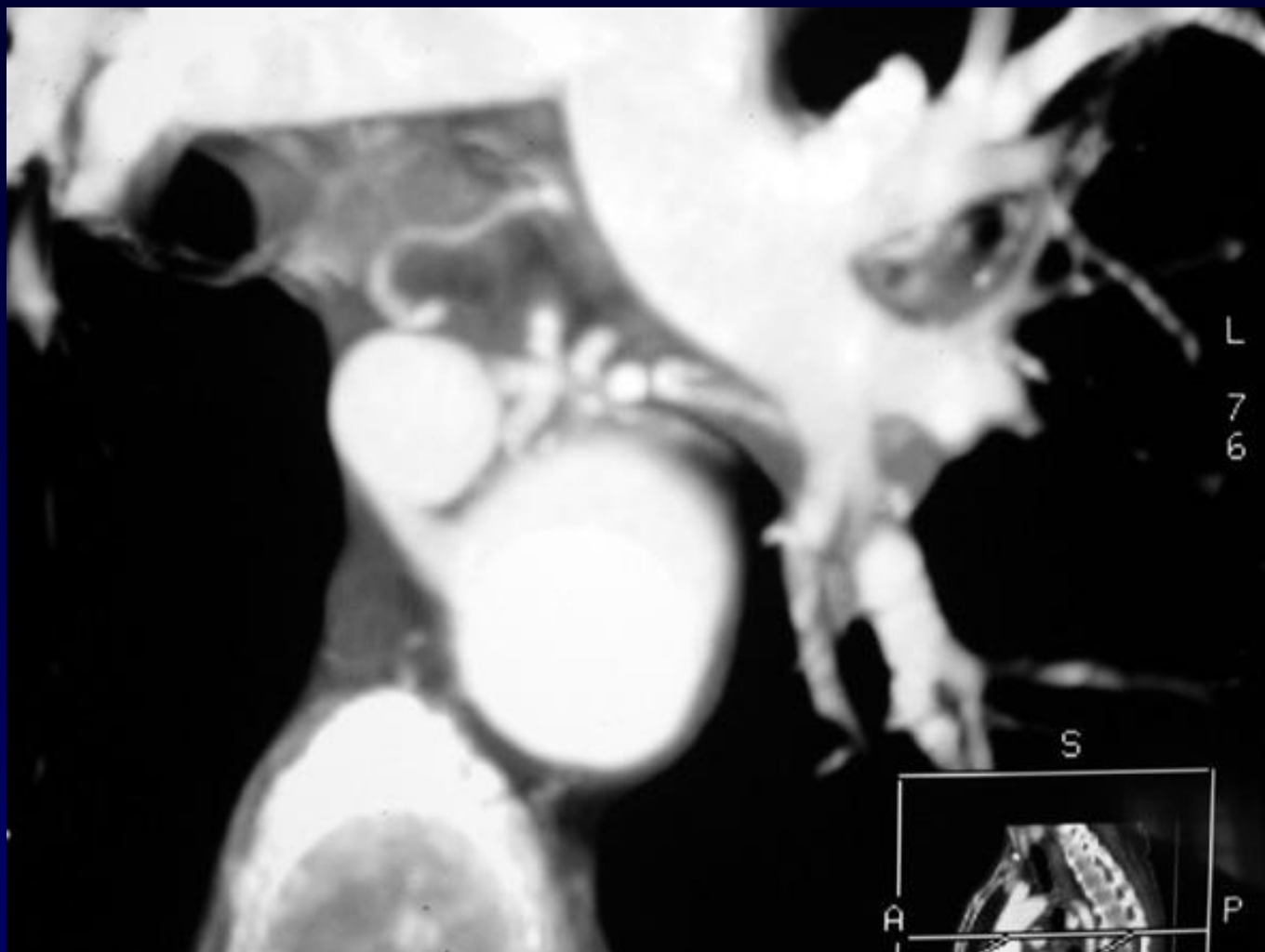
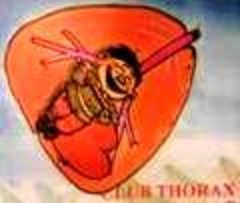

TDM en fenêtre parenchymateuse

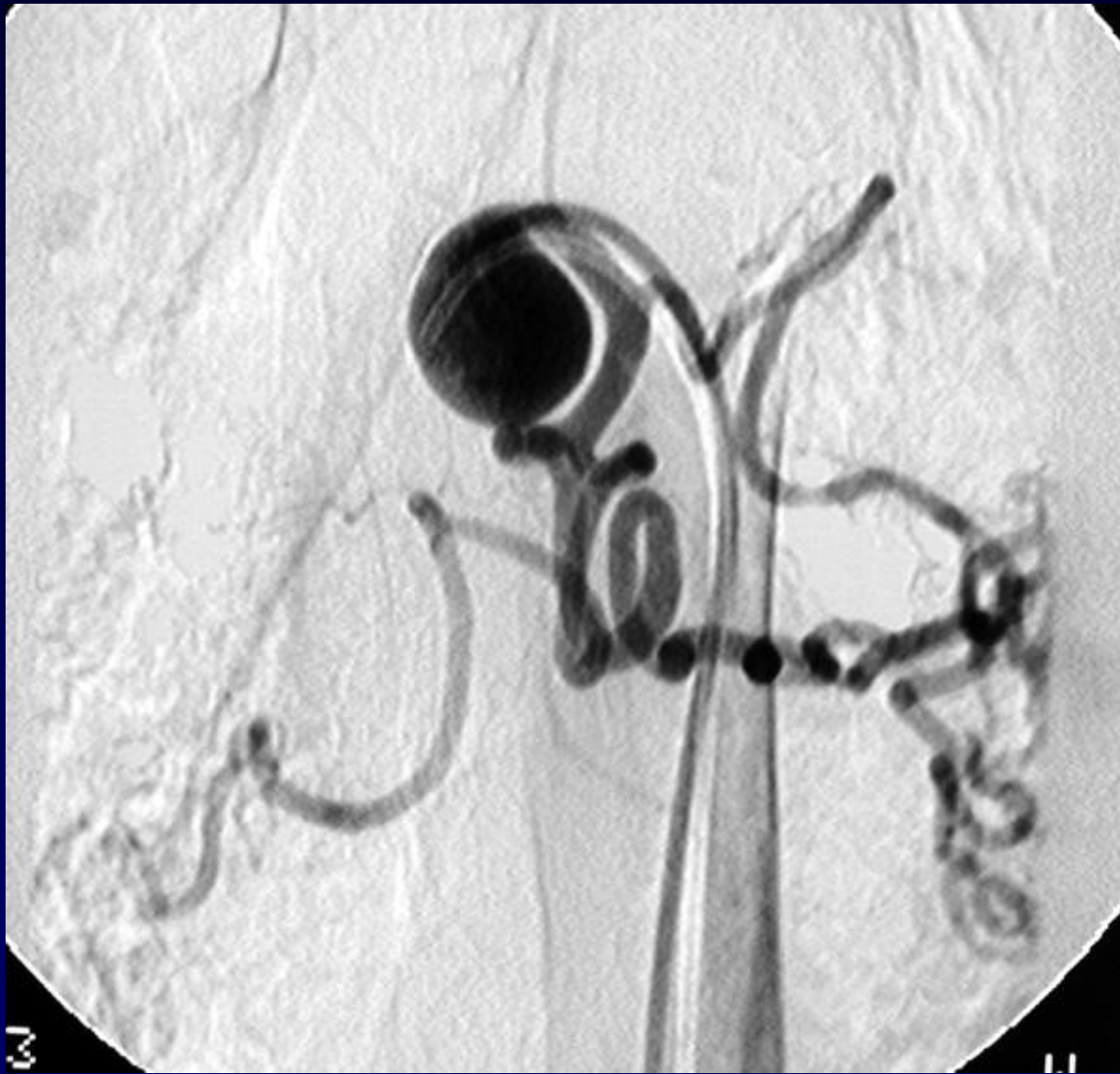


TDM avec injection de produit de contraste





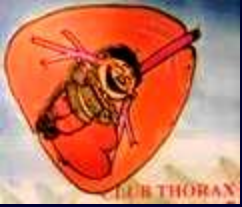TDM avec injection de produit de contraste avec MIP



Artériographie bronchique



Diagnostic ?



TDM avec injection :

Dilatation des bronches plurilobaires

Anévrisme bronchique par hyperdébit à partir d'un tronc bronchique commun associé à une dilatation des artères bronchiques d'aval

Artériographie bronchique :

Anévrisme bronchique en aval d'un tronc bronchique commun dilaté avec sortie au niveau du pôle supérieur de la lésion



Anévrysme artériel bronchique par hyperdébit avec DDB

Traitement par vaso-occlusion

