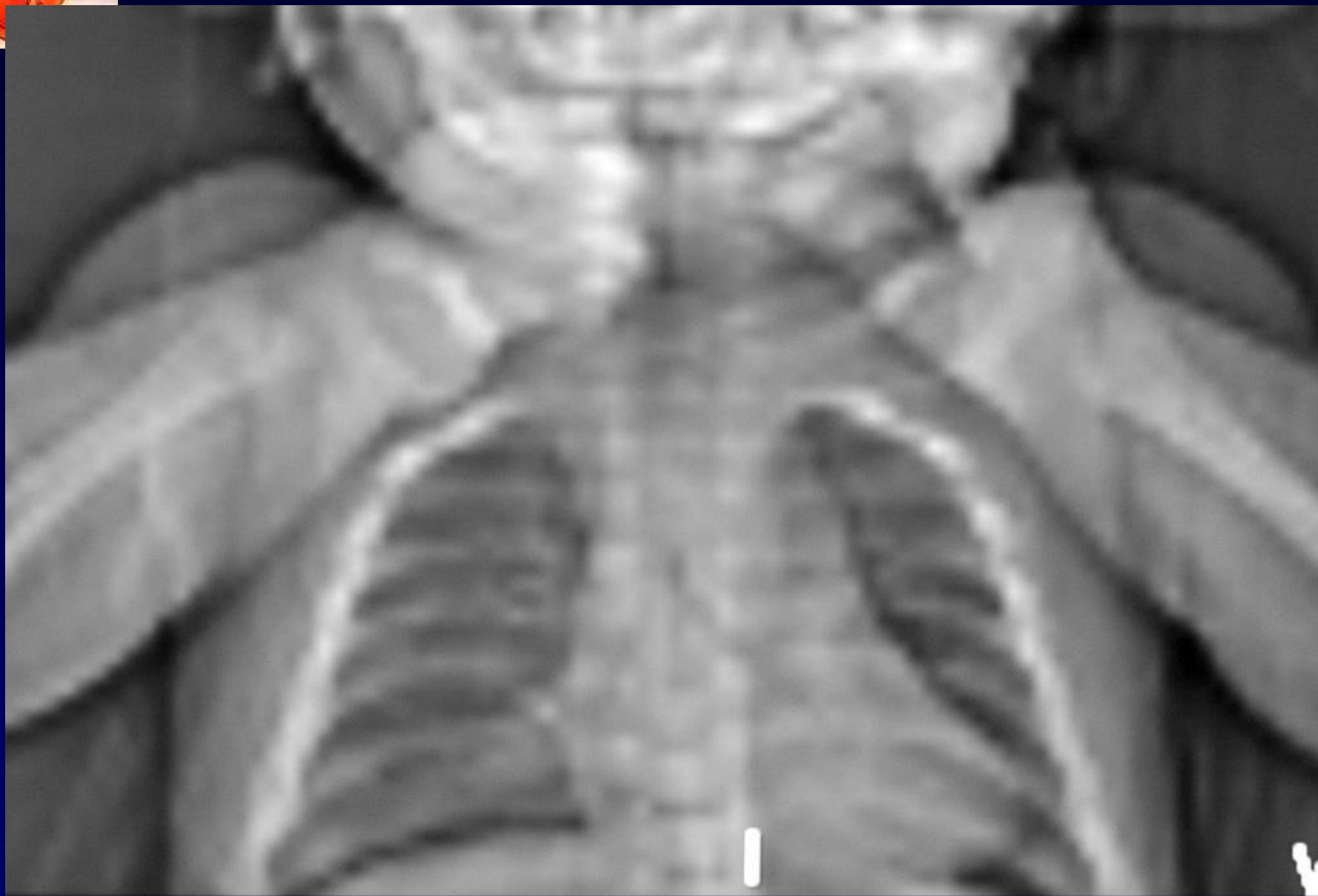





Jacques Giron

BEBE LOLA . . . . 1 MOIS . . . .

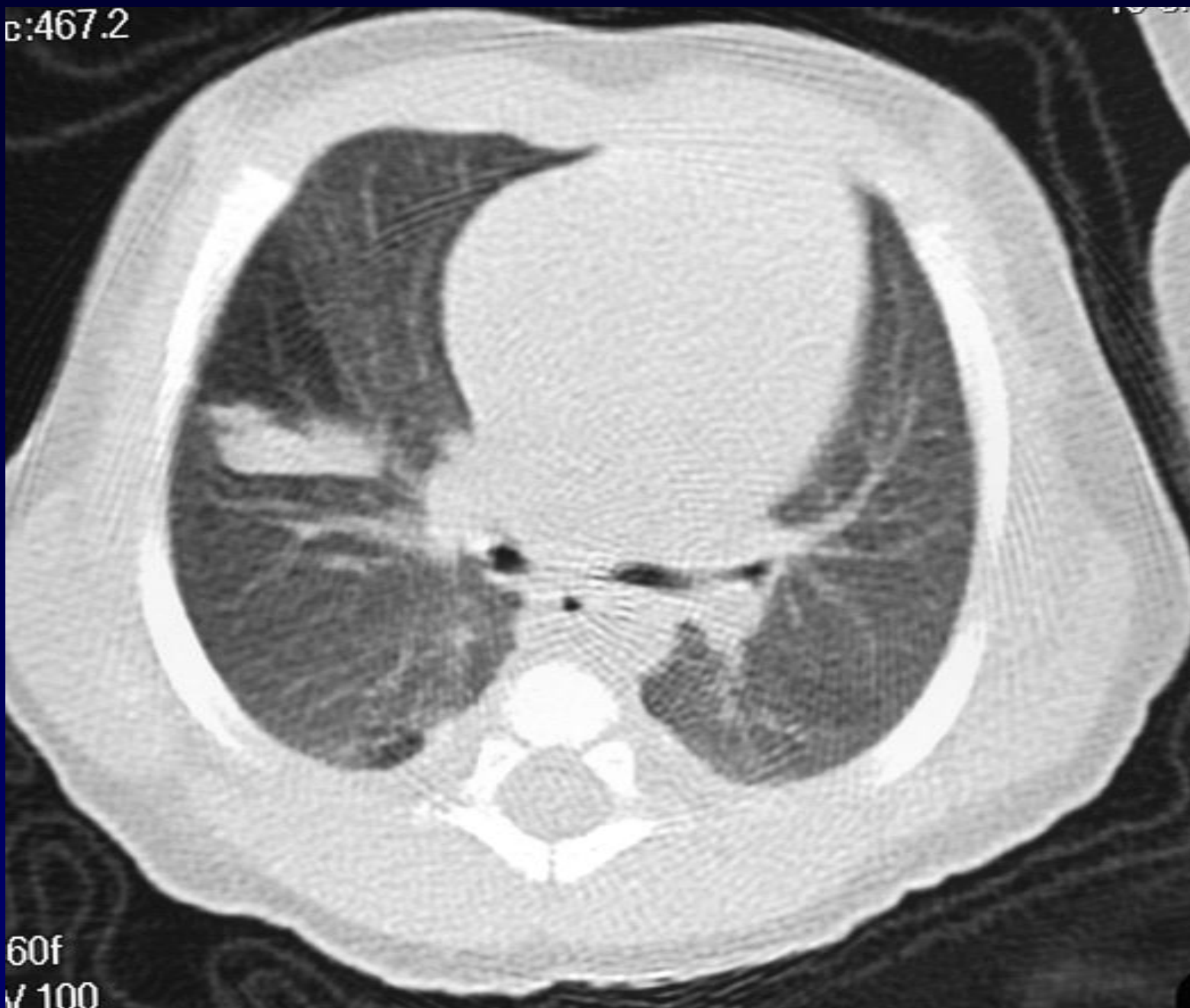
Deux zones hyper échogènes en intra pulmonaire

Lors de l'écho pré-natale

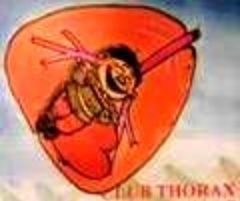



c:467.2



60f  
v 100



Series 602  
Image 11

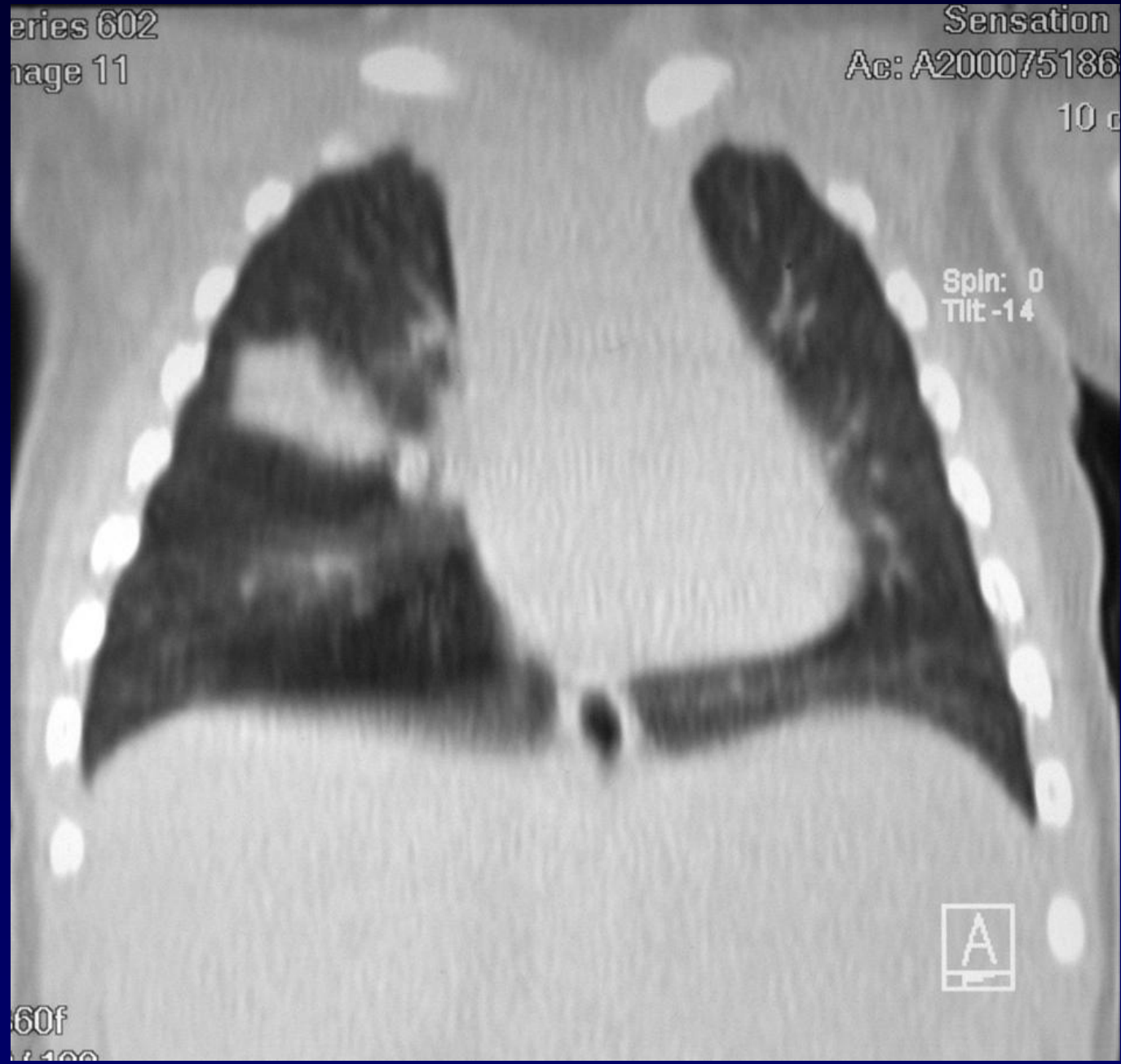Sensation  
Ac: A200075186

10 c

Spin: 0  
Tilt: -14



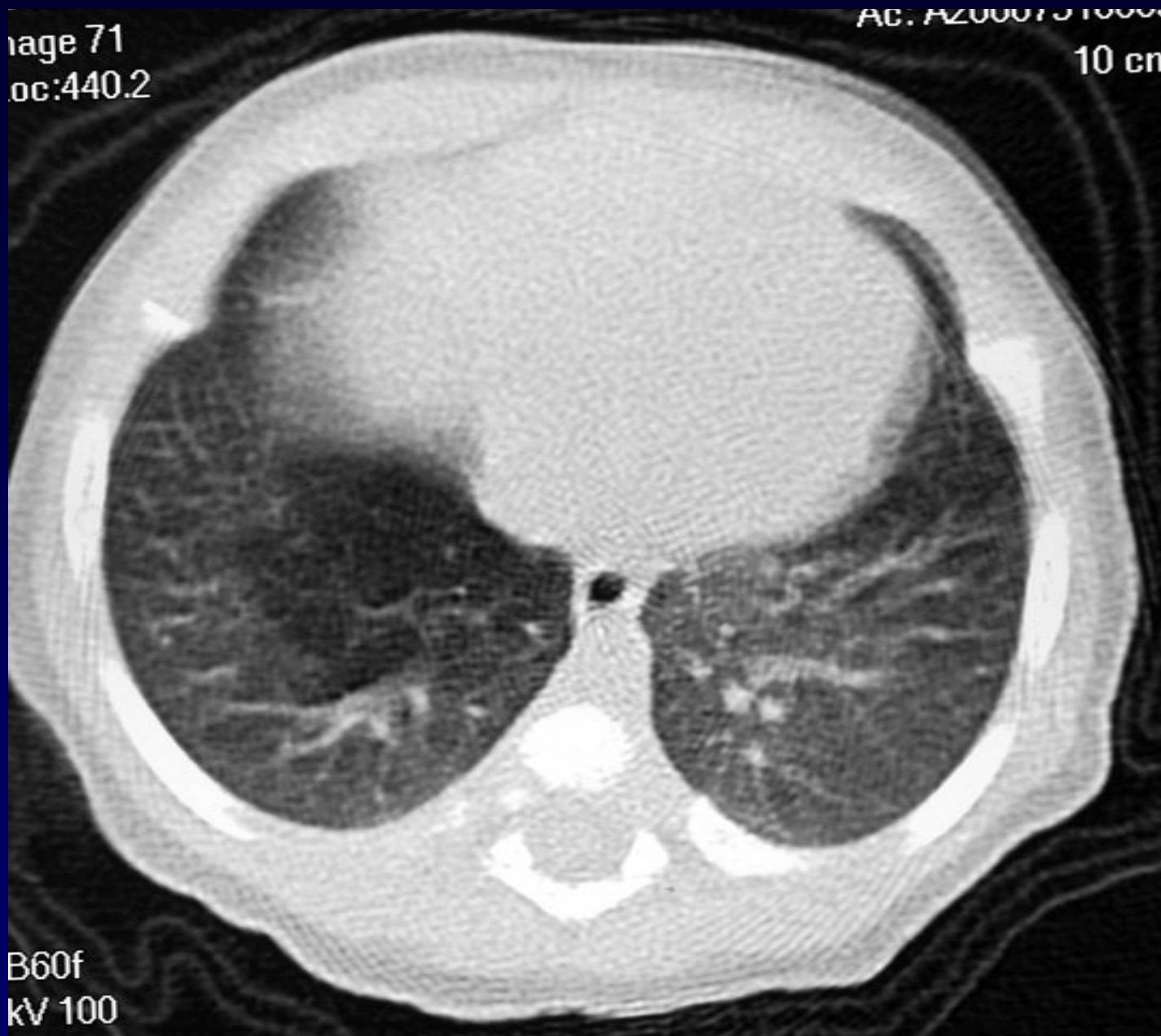60f  
4100





Page 71  
oc:440.2

AC: A2000751000  
10 cm

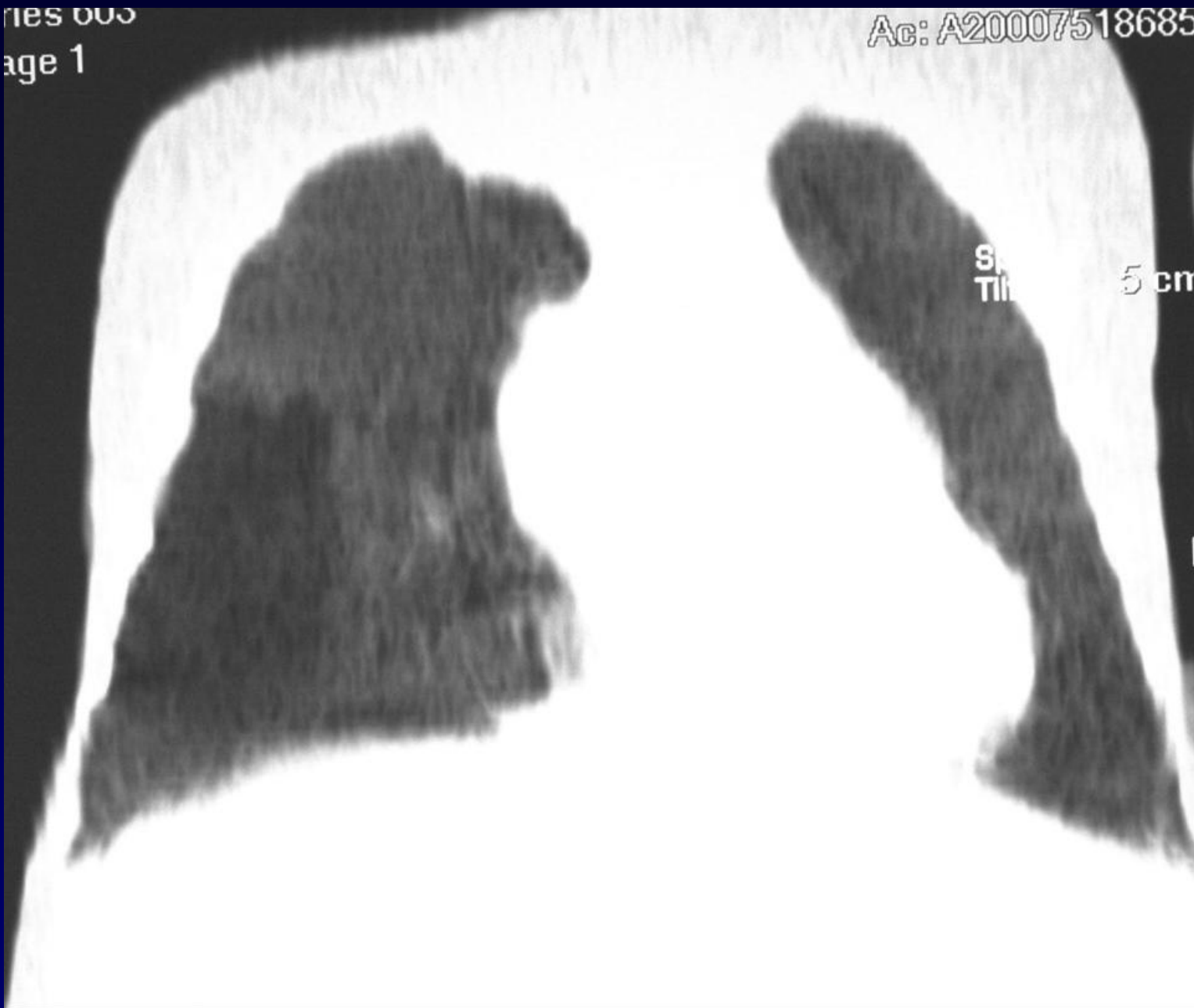

B60f  
KV 100



ies 000  
age 1

Ac: A20007518685





3-Dec-2006 10:22

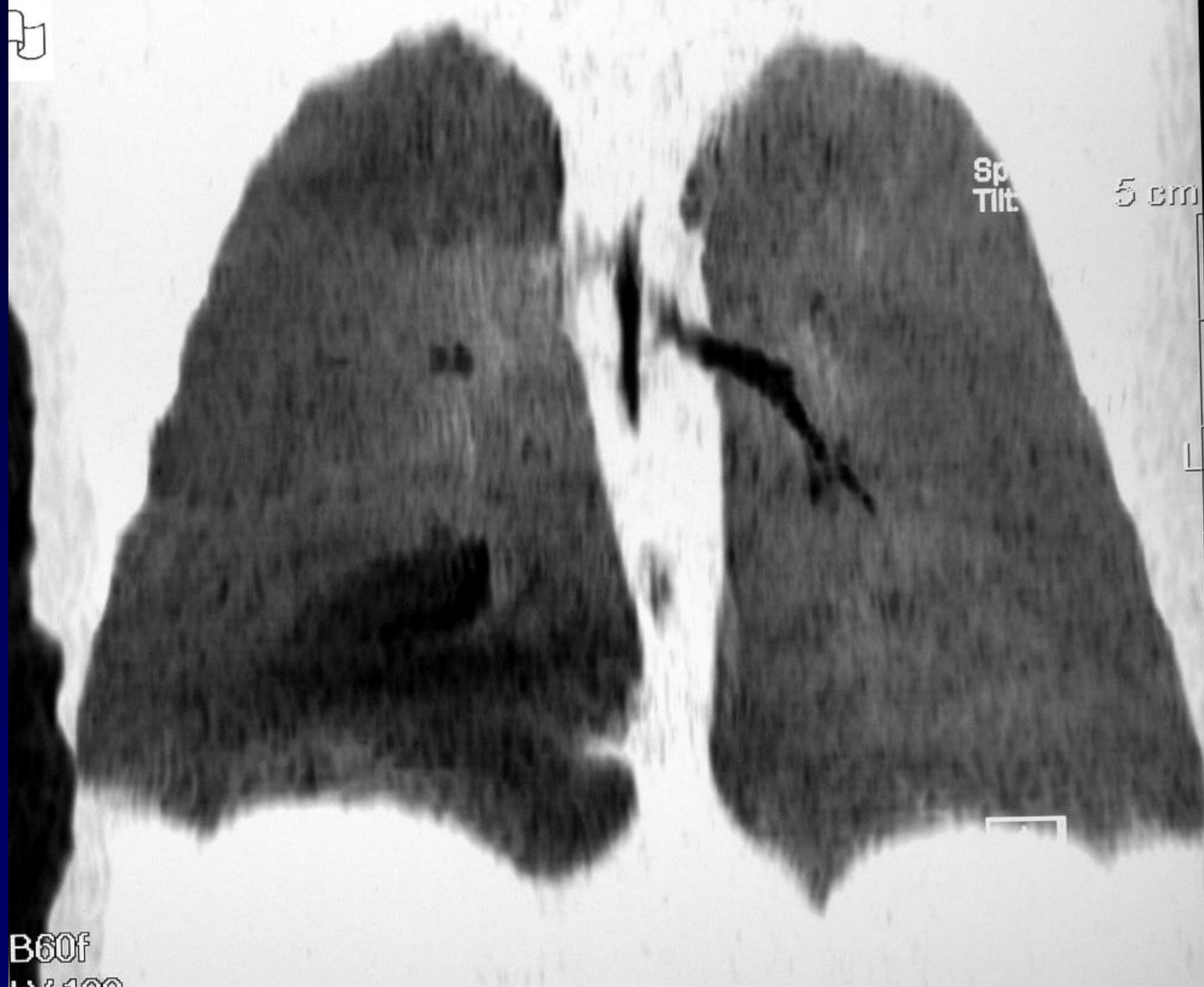DR. DRONIN

Series 603

Image 8

Sensation 16

Ac: A20007518685

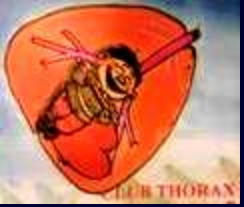

Sp  
Tilt

5 cm

B60f

1/1/100



**Diagnostic ?**



**HYPER AERATIONS ET MUCOCELE :**  
**DEUX ATRESIES BRONCHIQUES ?**