



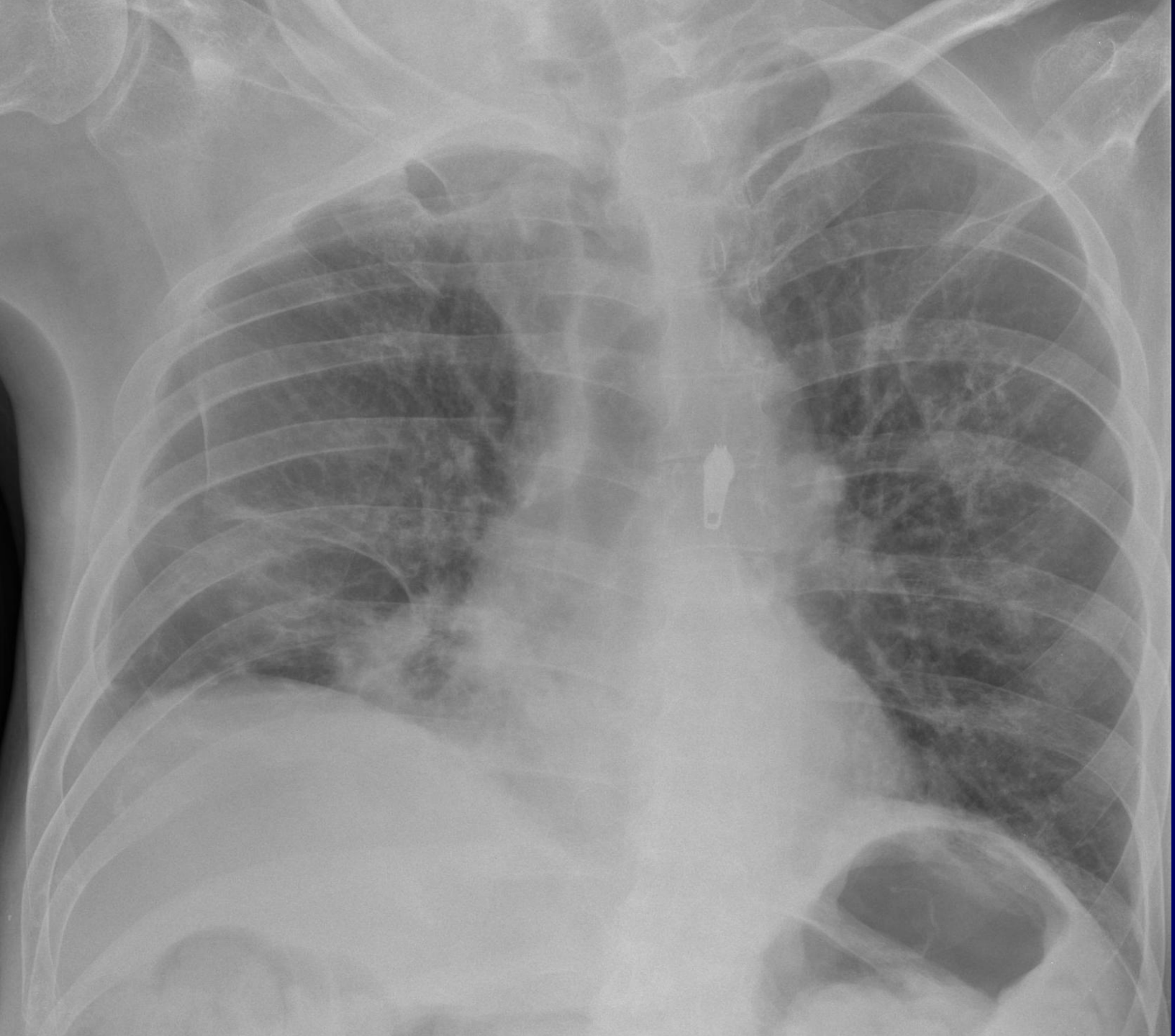Pierre FAJADET

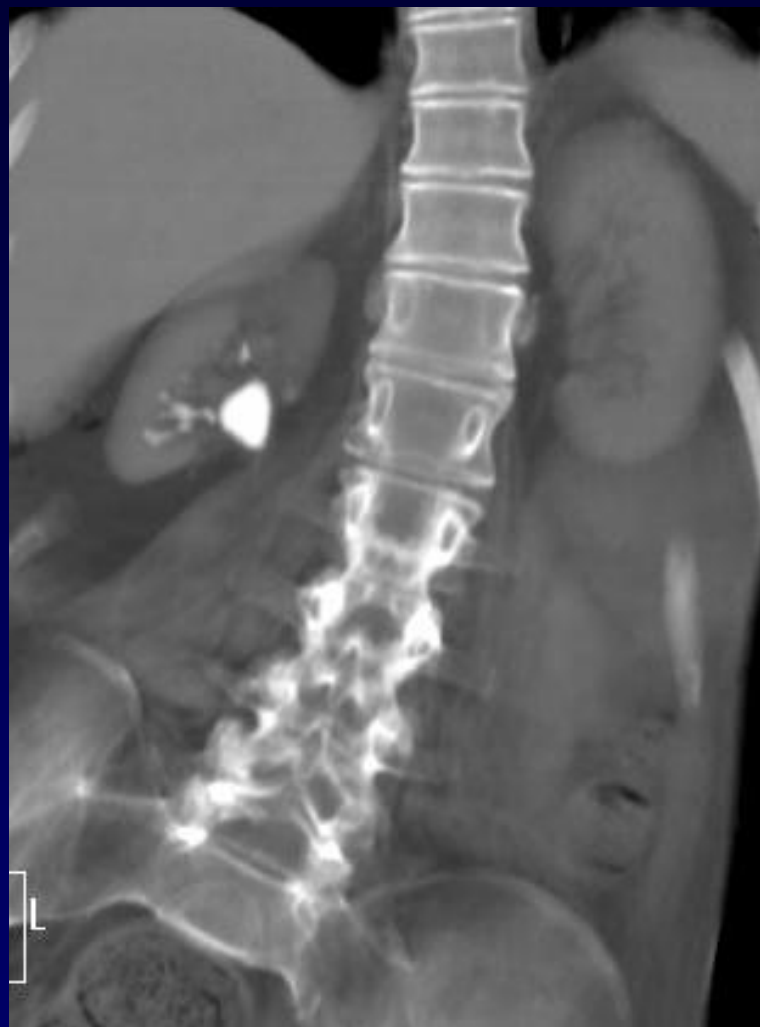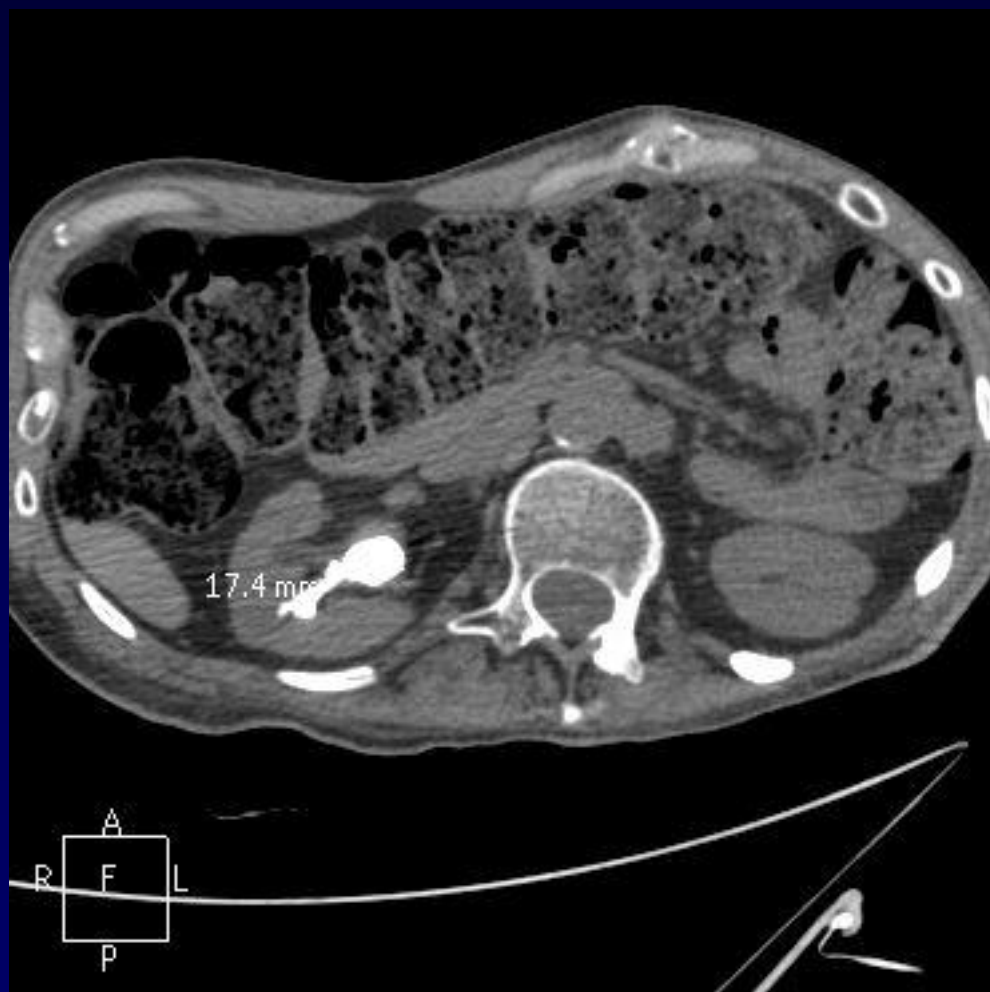Homme de 50 ans

C1: Paraplégie post traumatique

bilan TDM d'infections urinaires

Peu de symptomatologie pulmonaire

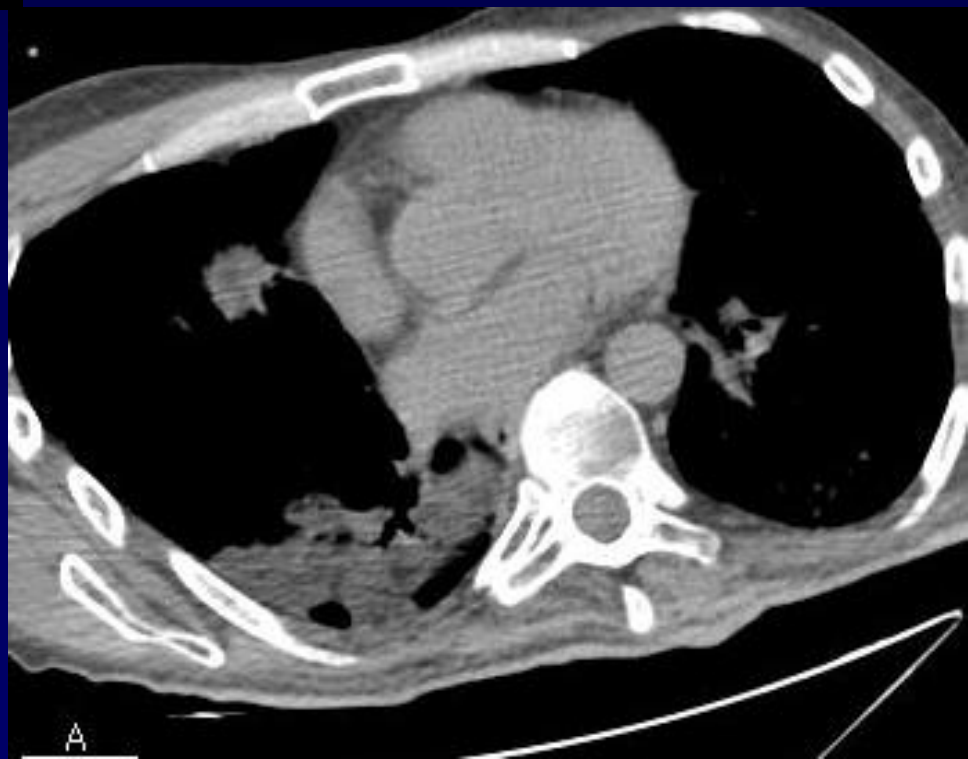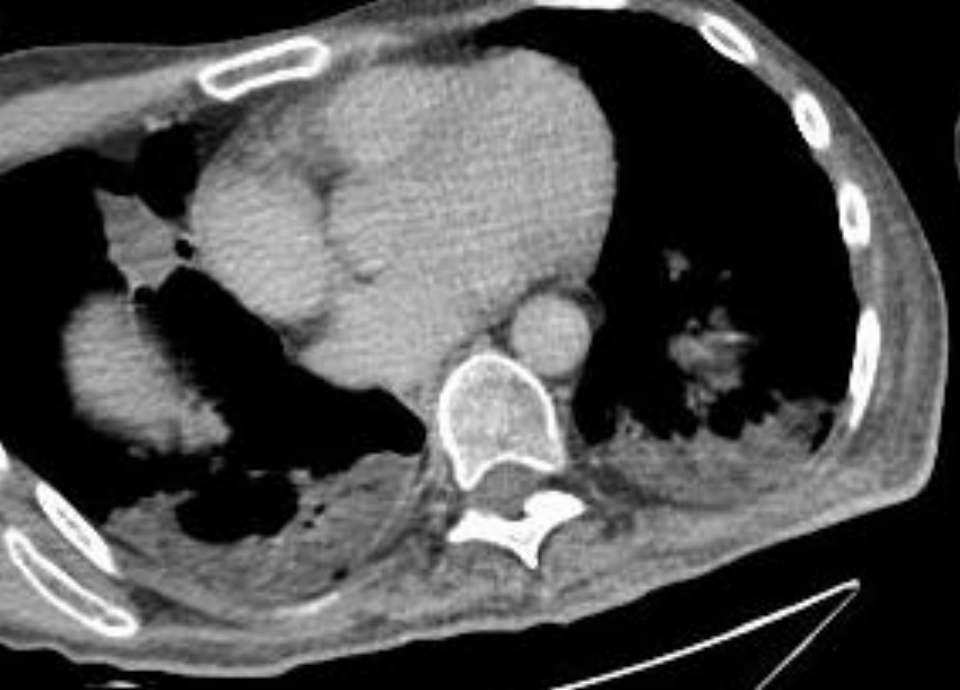


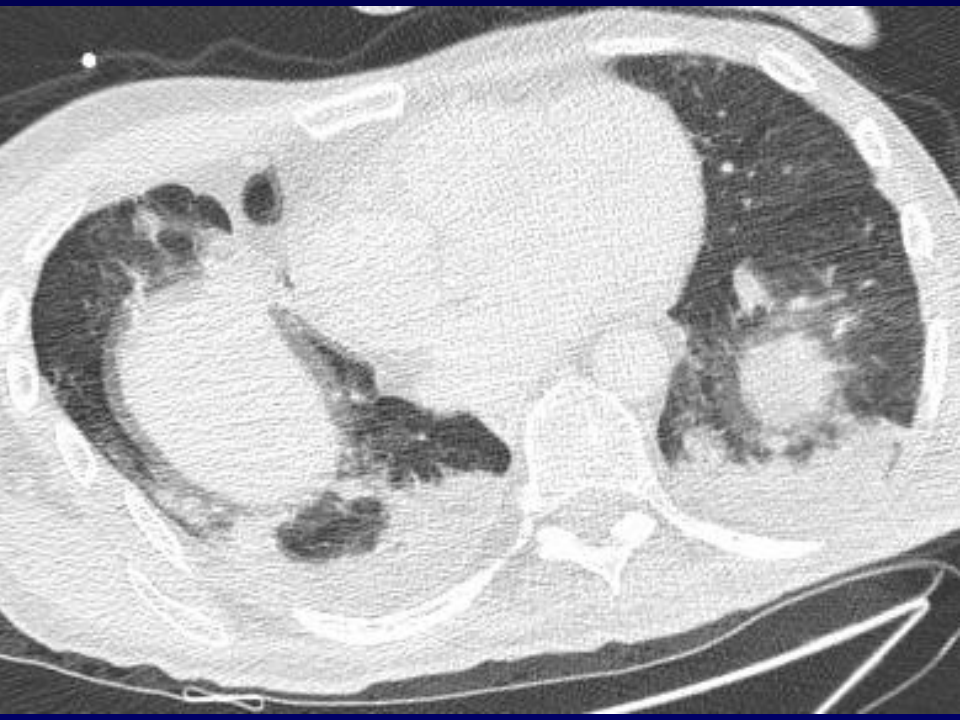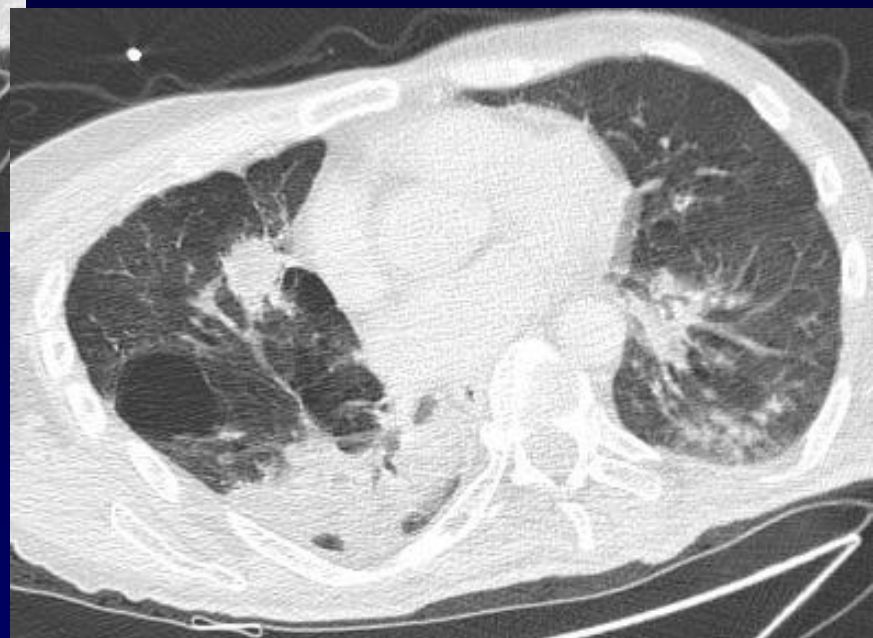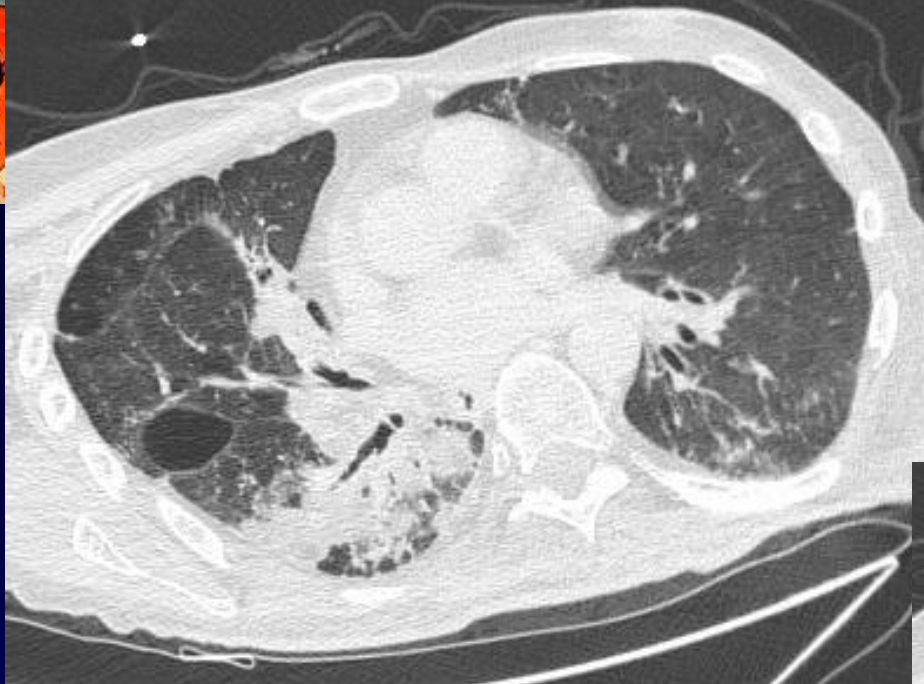


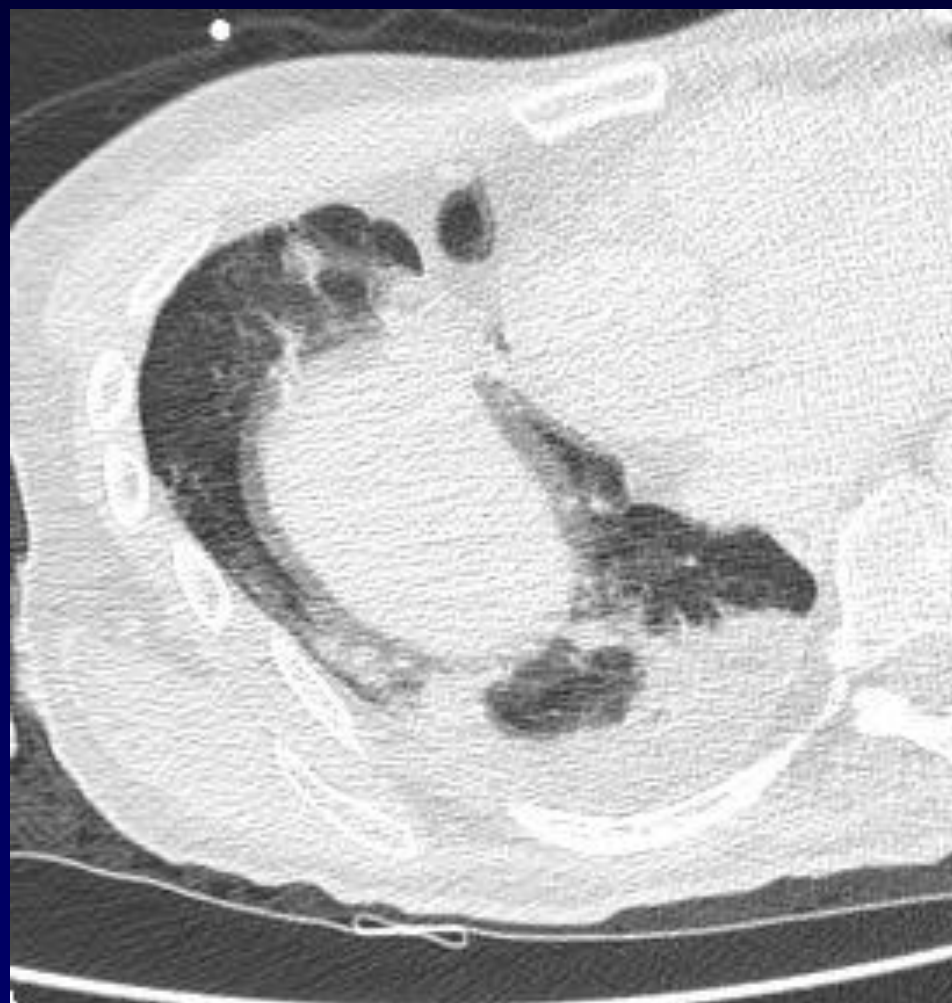


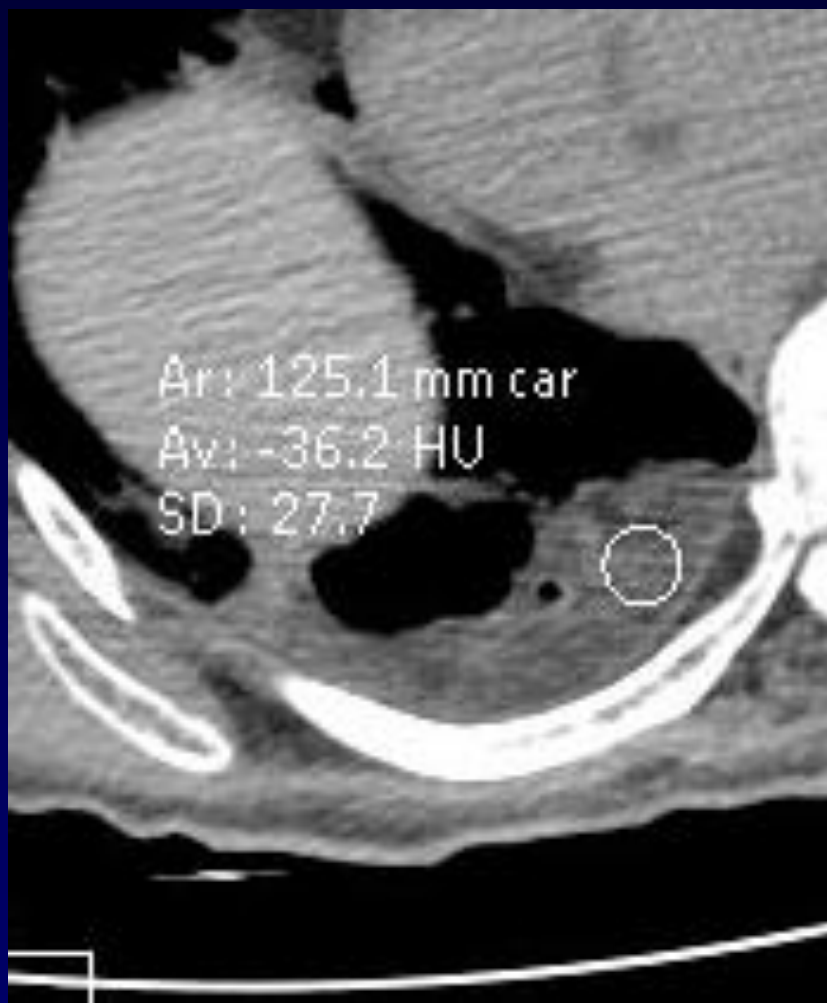Coralliforme rénal droit

Mais Sur les coupes thoraciques basses







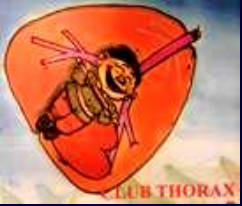

Diagnostic ?



Diagnostic ?

Prise de transulose = lactulose + huile de paraffine



Diagnostic

**Pneumopathie lipidique chez un paraplégique
prenant du transulose pour constipation et
présentant des fausses routes**



Evolution-Discussion-Point fort

Laxatifs P.O. chez sujet âgé, débilité avec troubles
déglutition- RGO

Prédominance LM – LI

Condensation

Atteinte nodulaire acinaire

Aspect réticulo- nodulaire

Crazy paving

Masse: paraffinome