



M ABEHSERA

Homme de 54 ans

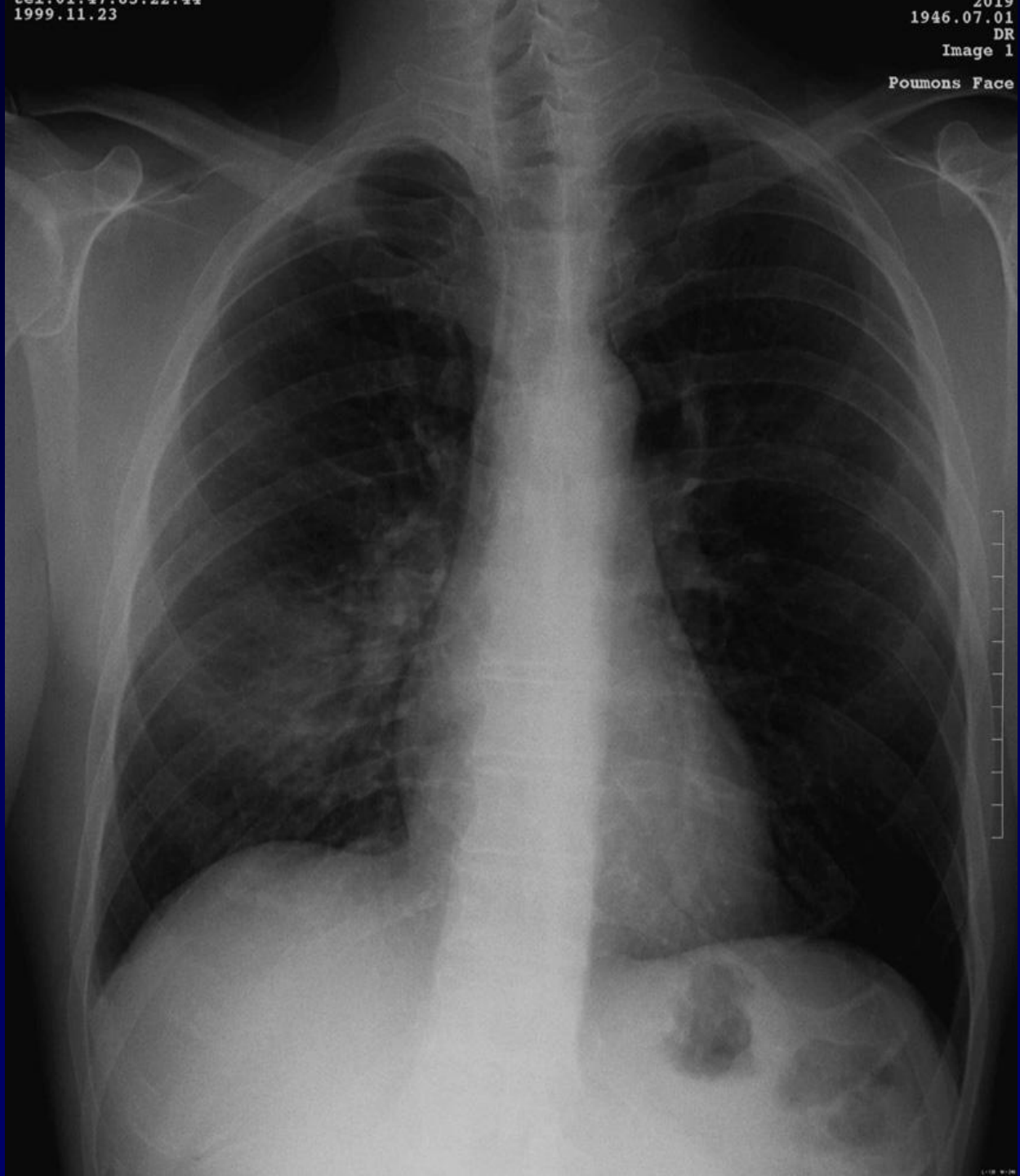
Arthralgies, érythème noueux et syndrome fébrile chez un patient effectuant de nombreux voyages à l'étranger



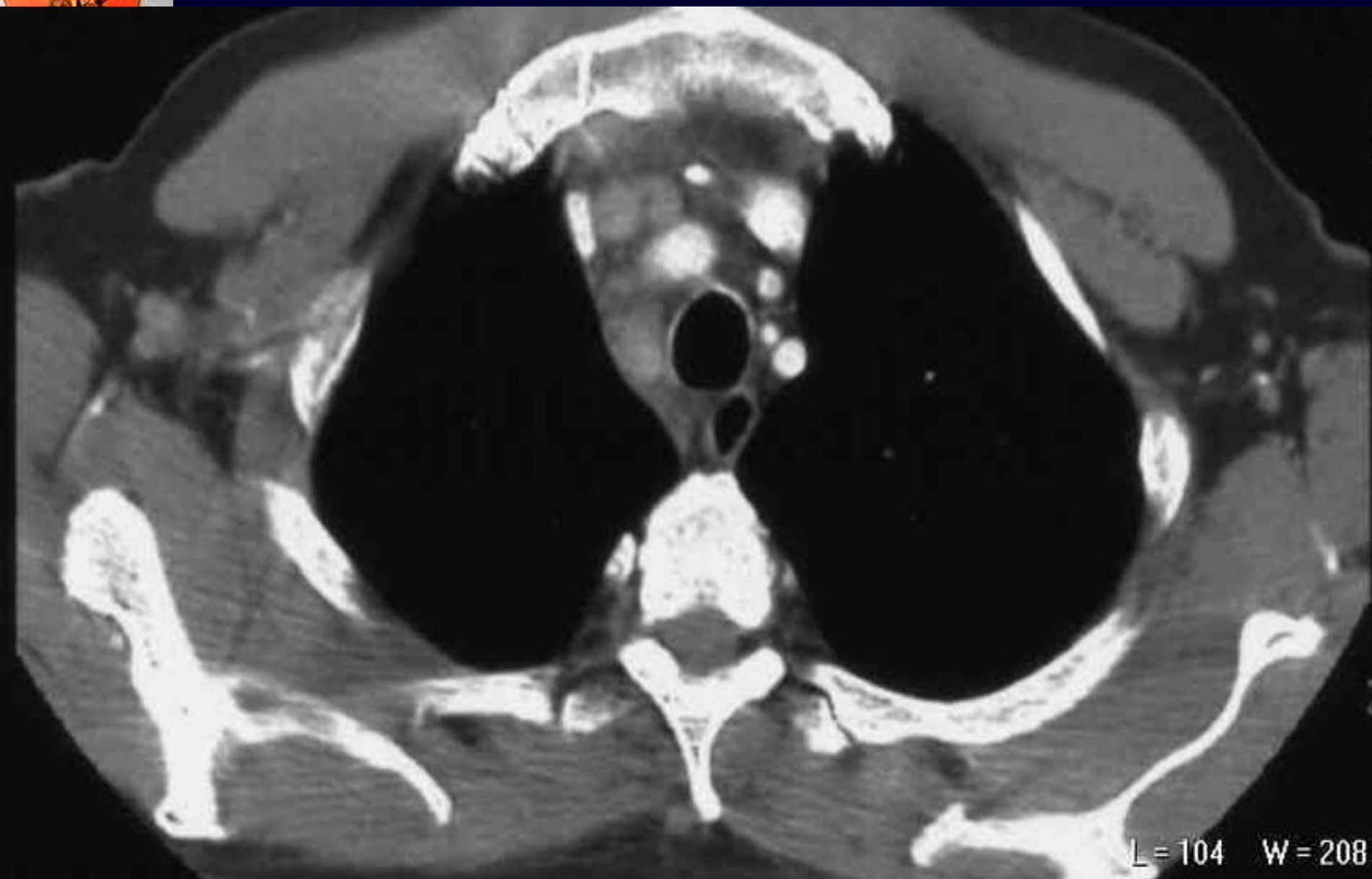1999.11.23

2019
1946.07.01
DR
Image 1

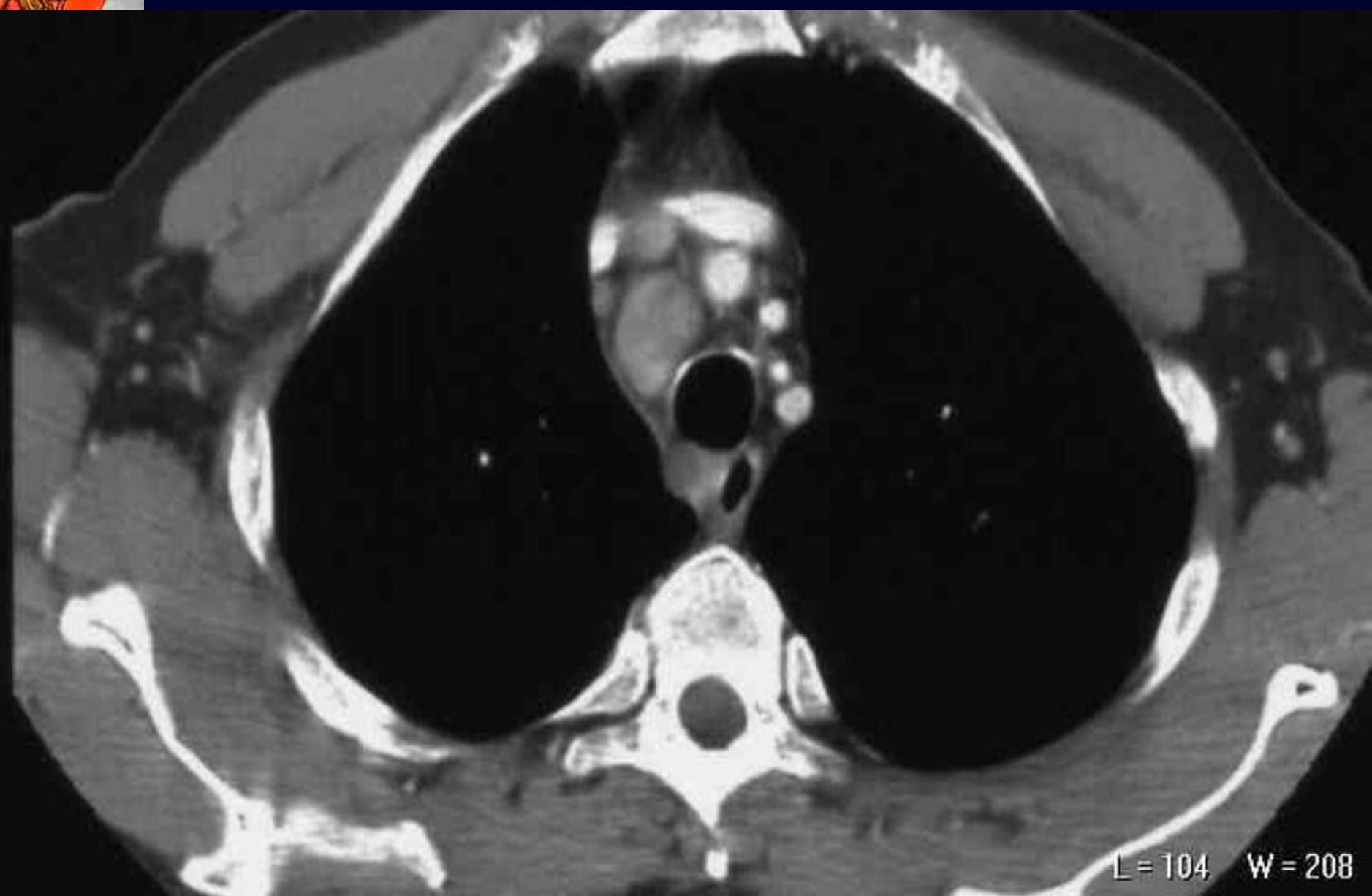Poumons Face



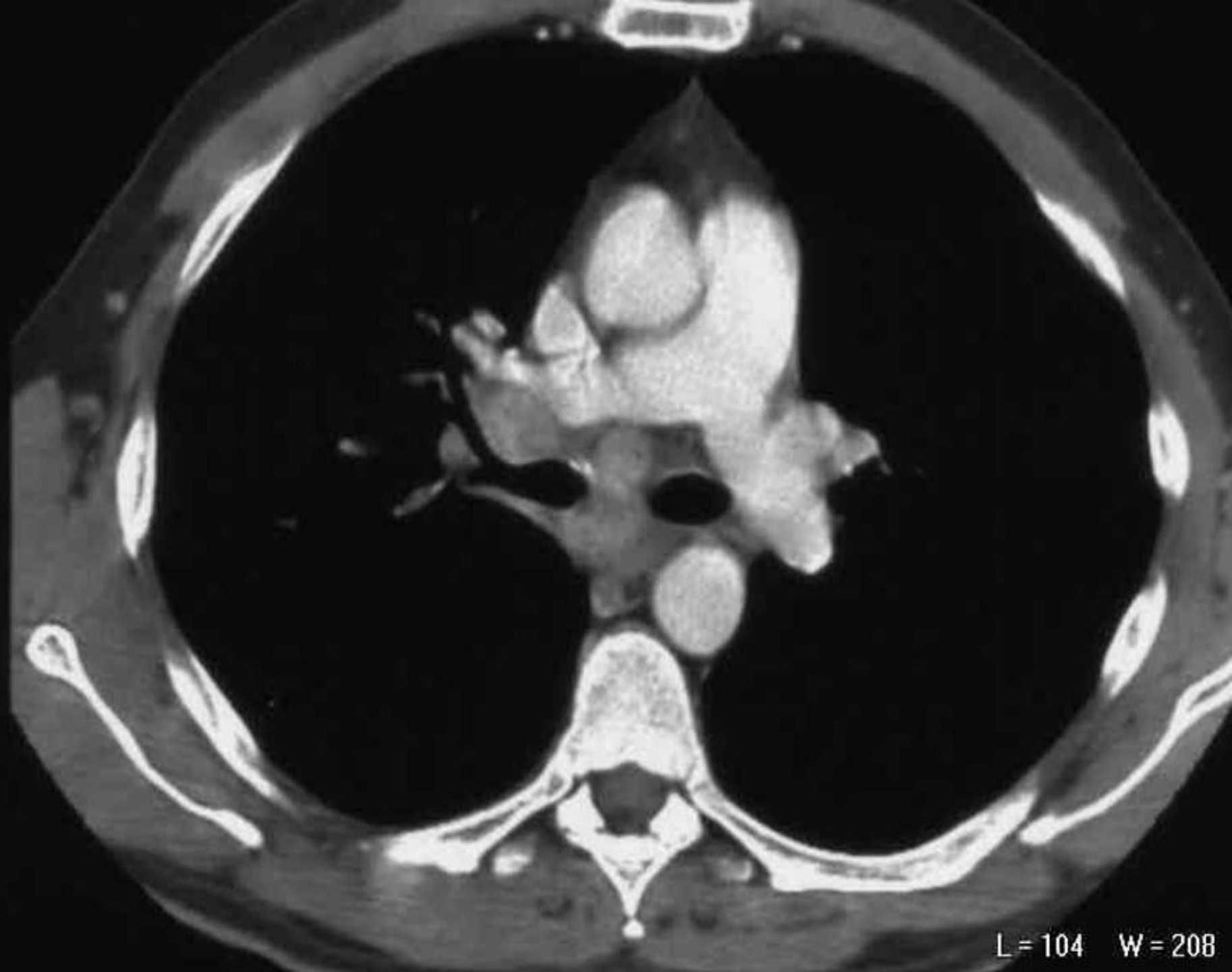11/18 11/18



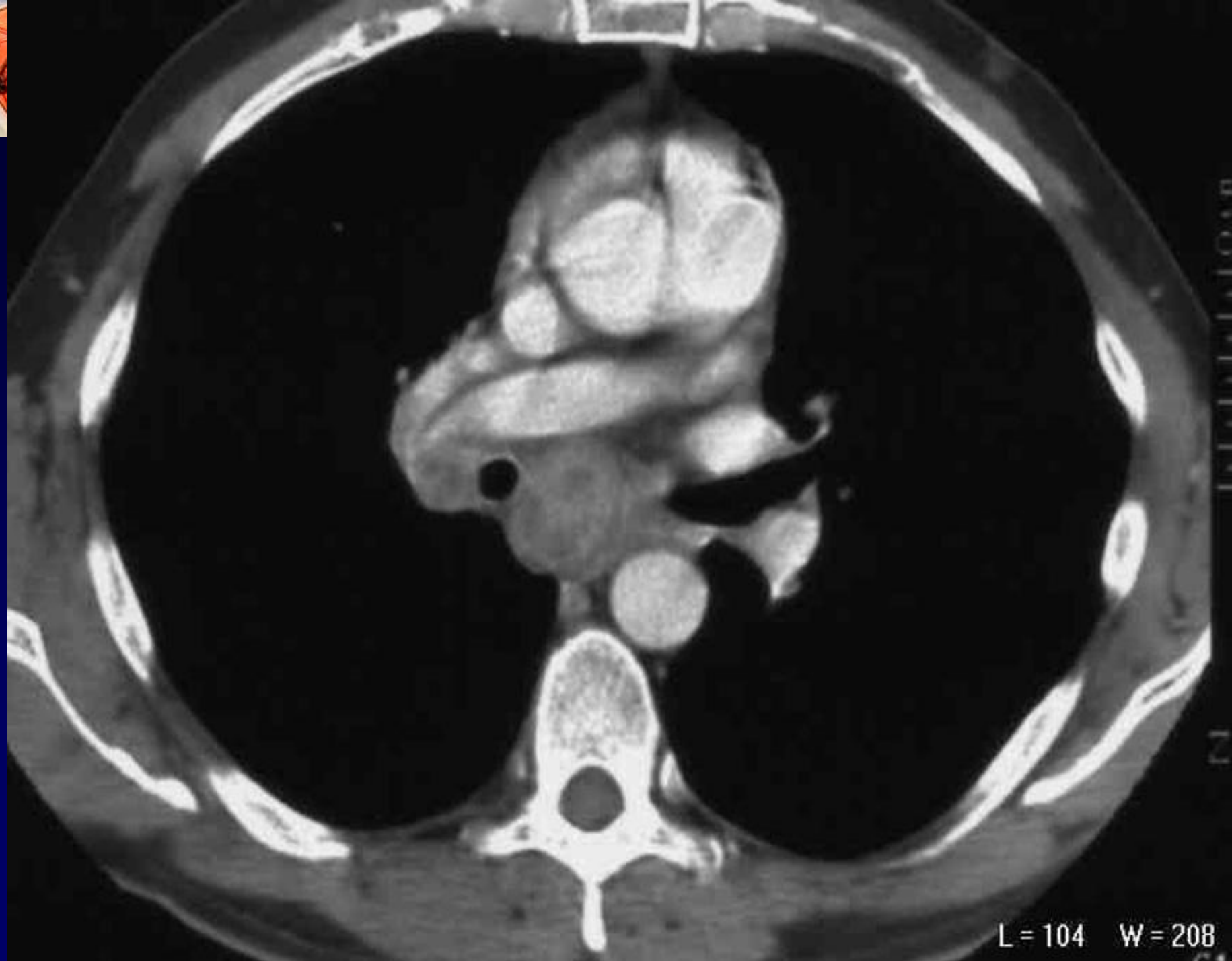L = 104 W = 208



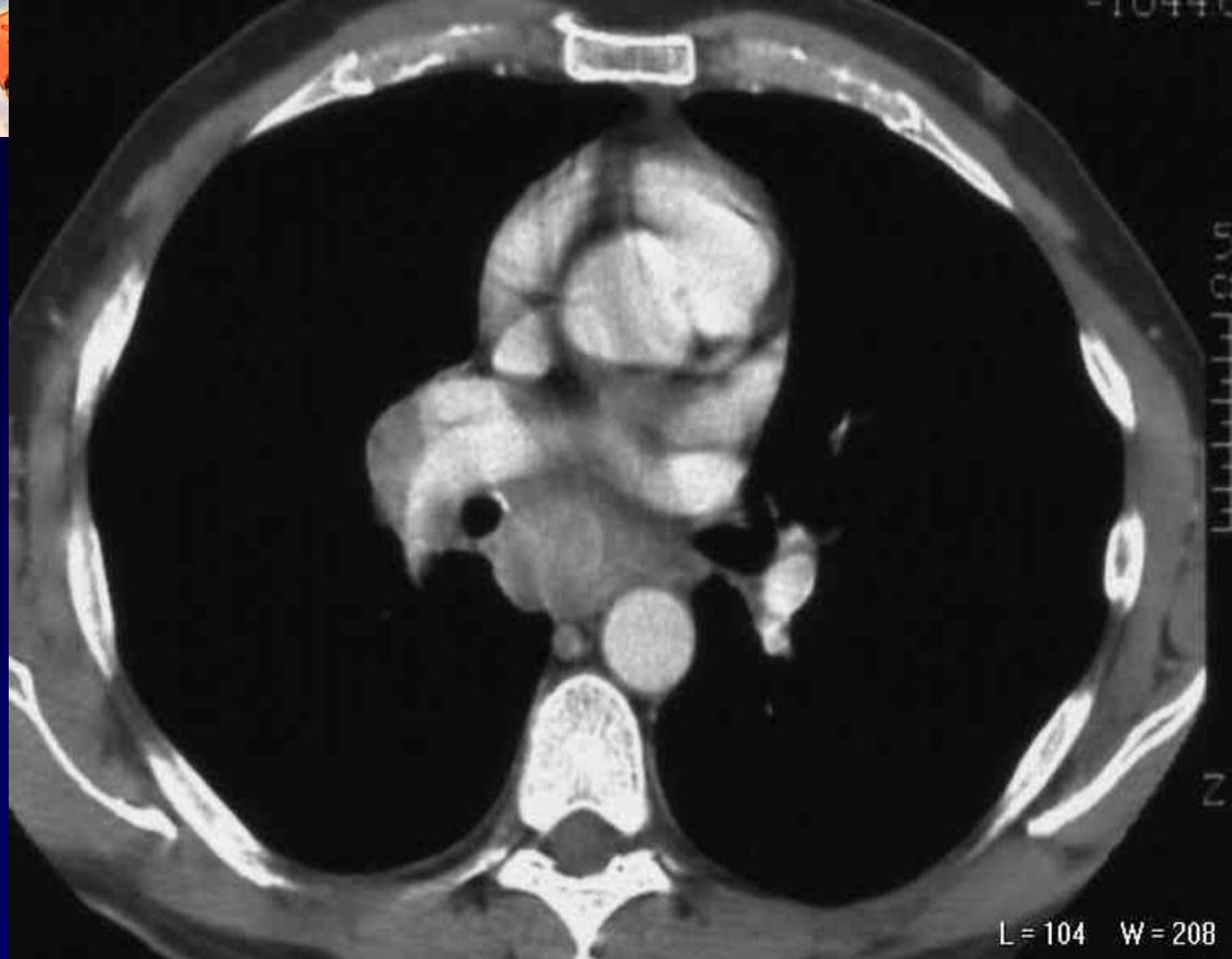L = 104 W = 208



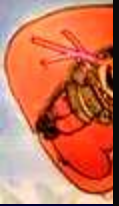L = 104 W = 208



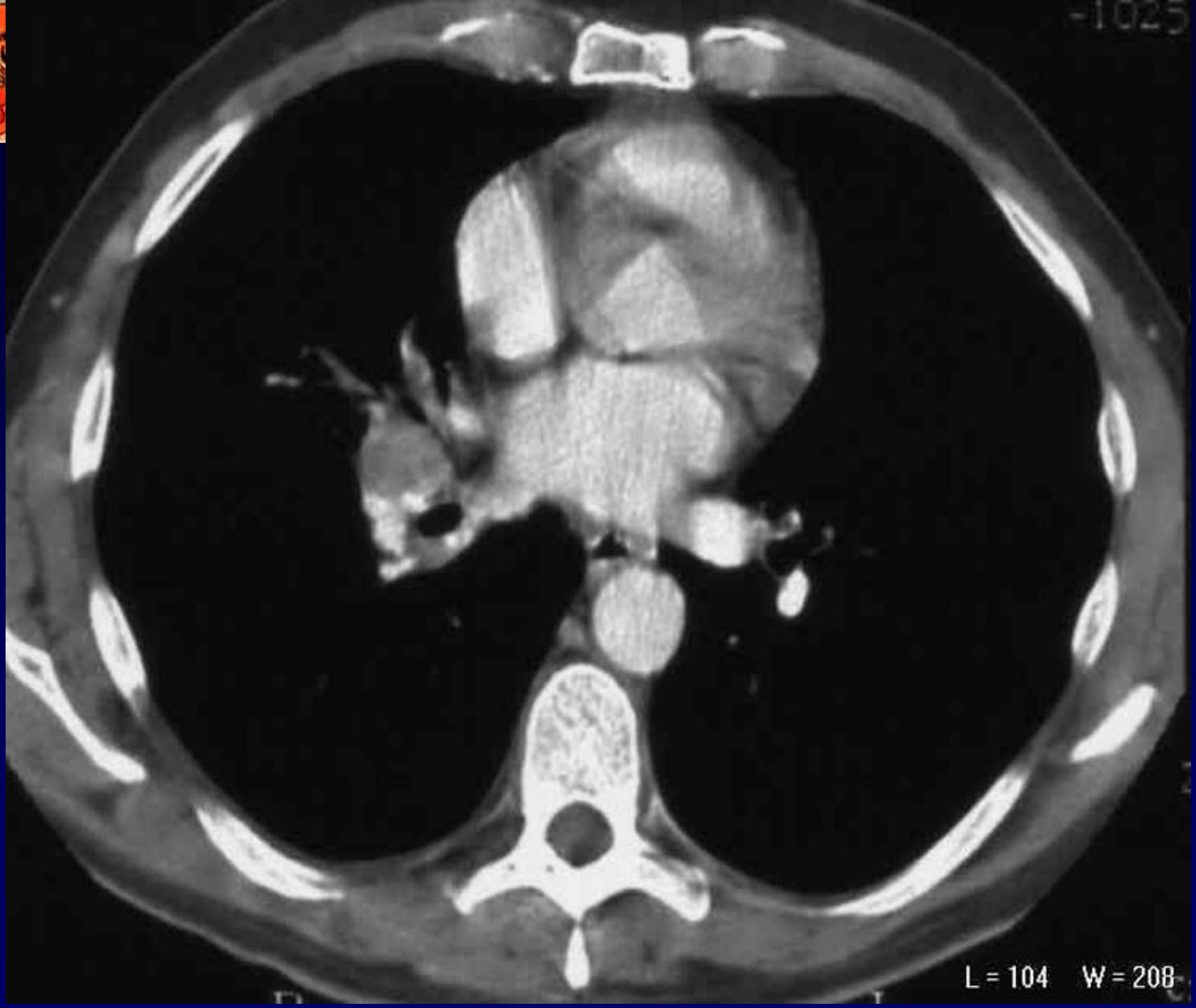L = 104 W = 208



L = 104 W = 208

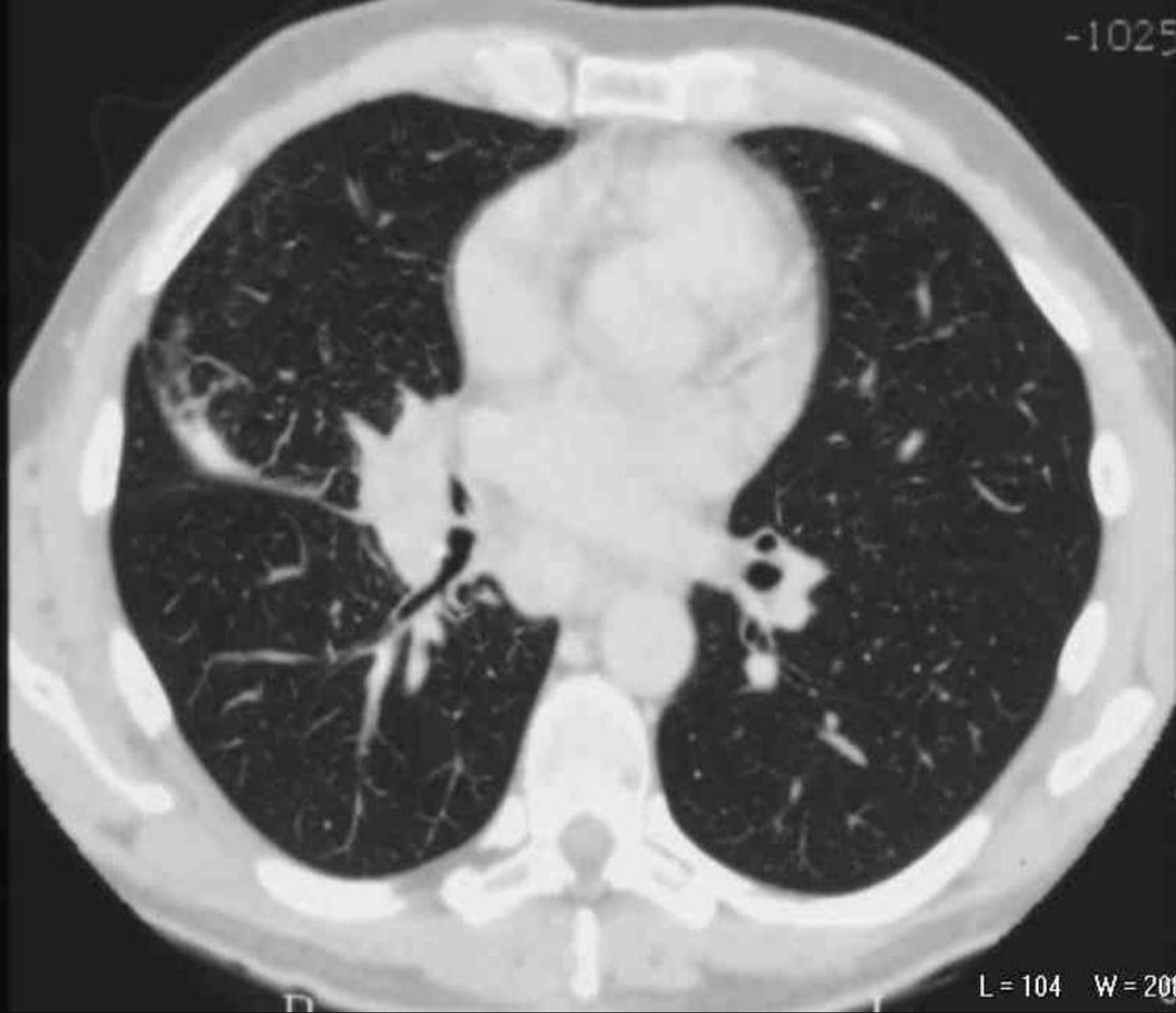

-1025



L = 104 W = 208

-1025

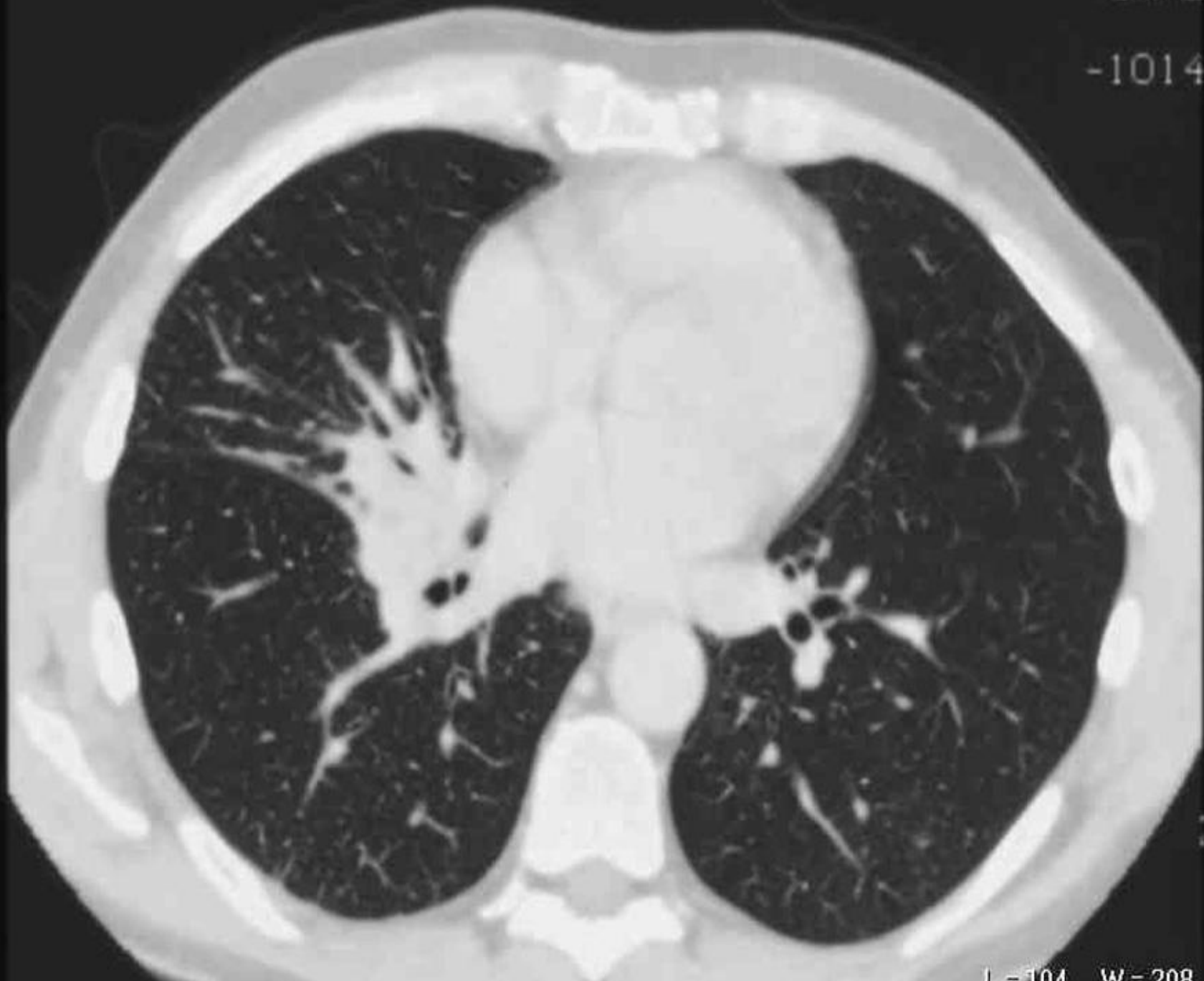

L = 104 W = 208

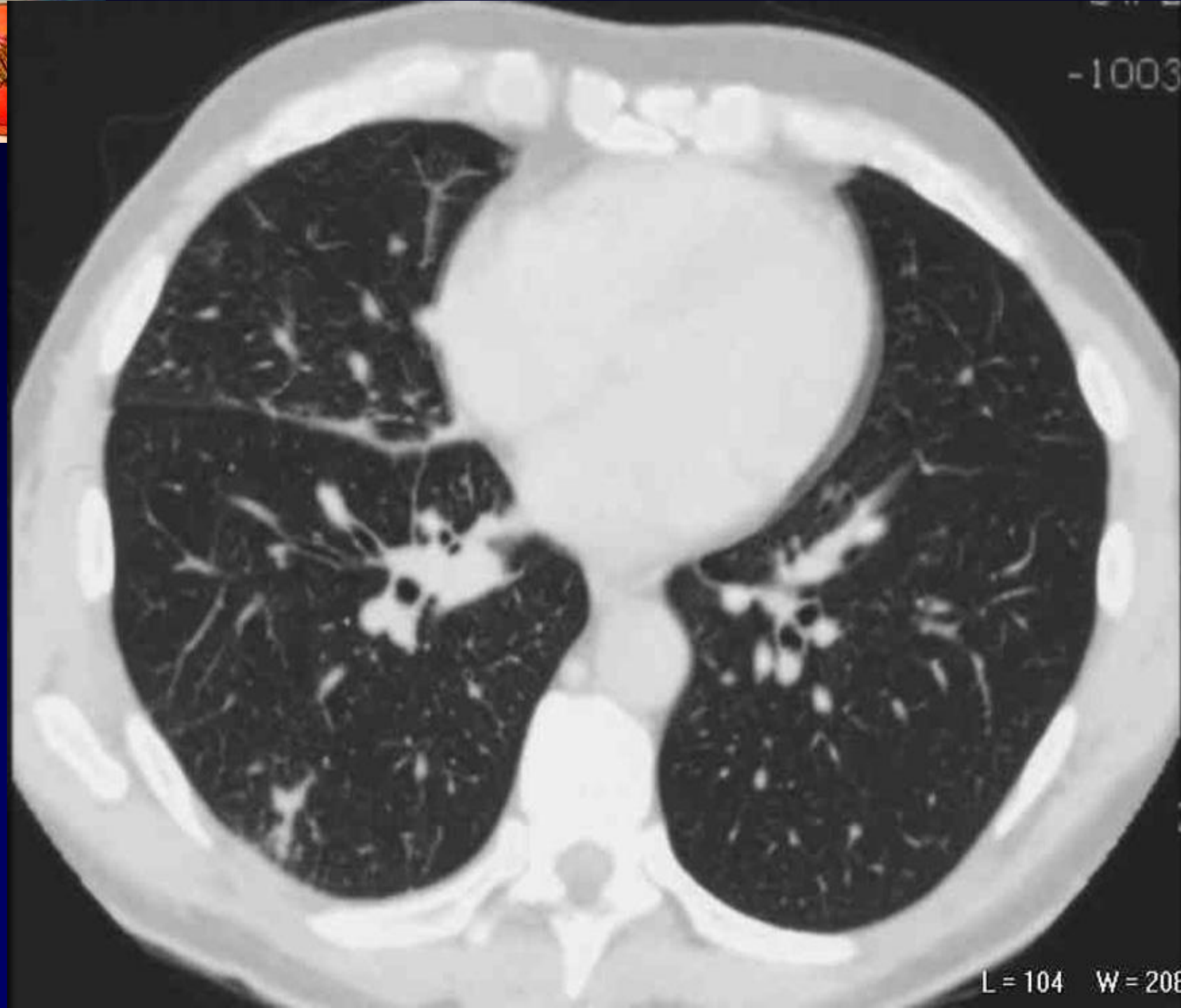



SW 2
-1014

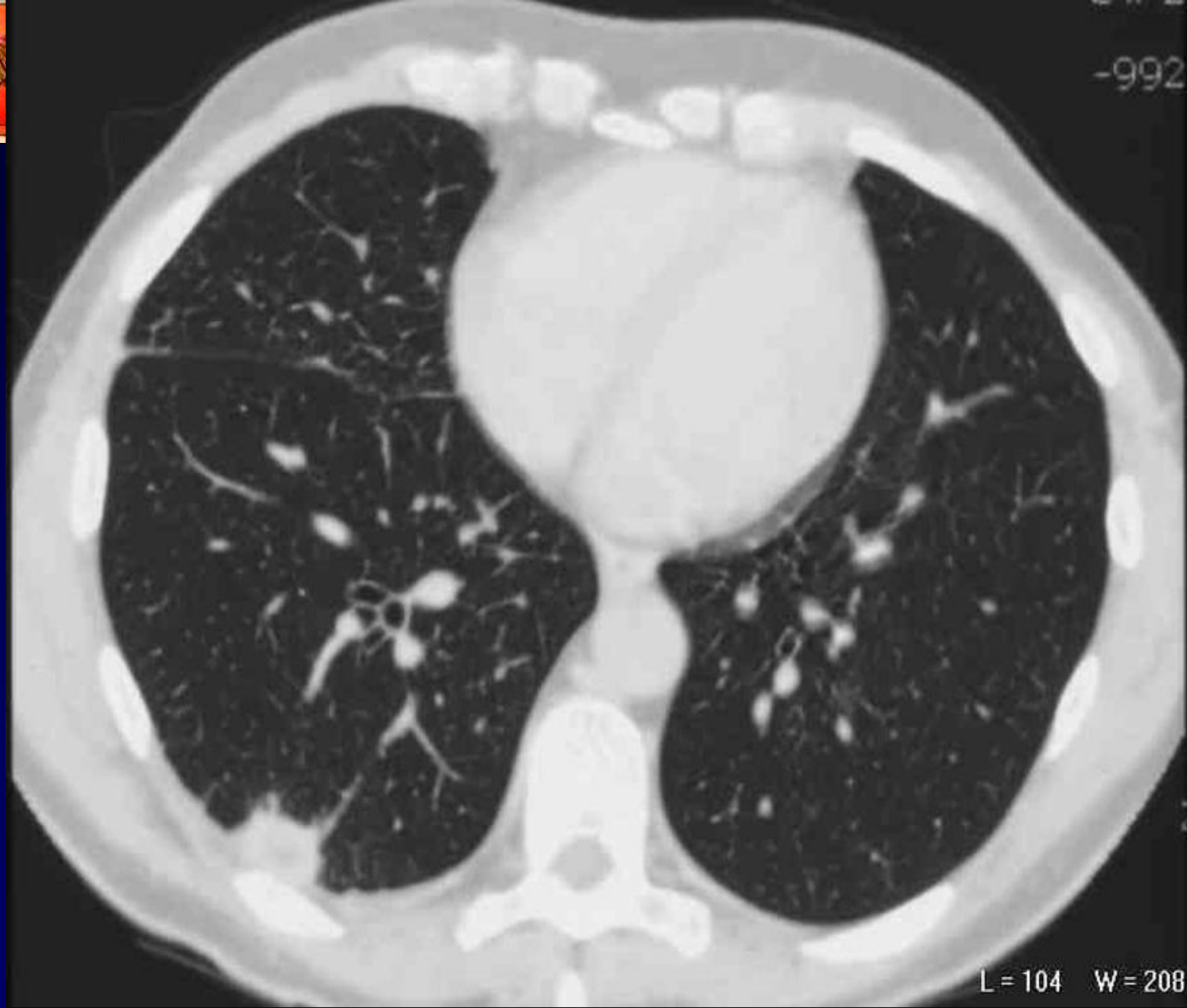

L = 104 W = 208

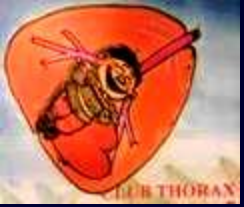



-992



L = 104 W = 208



Diagnostic ?



Coccidioïdomycose