

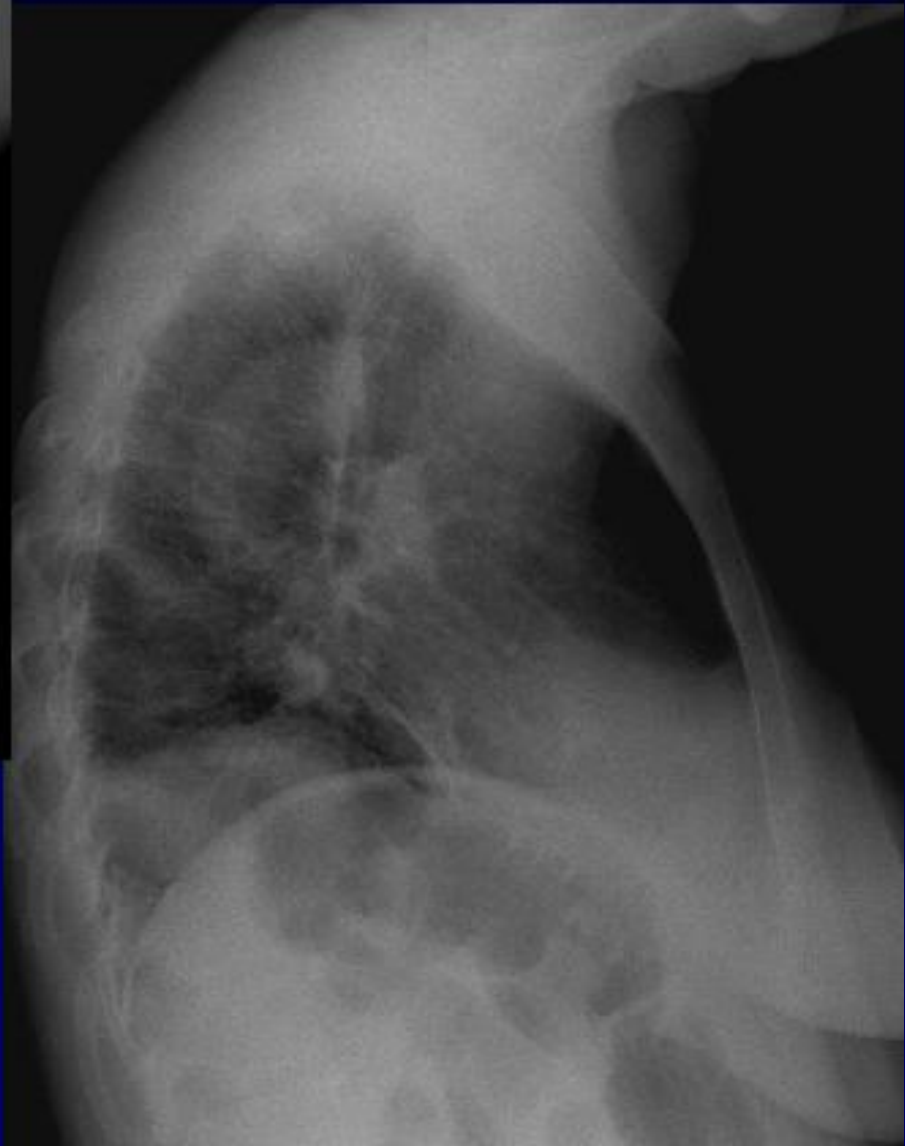
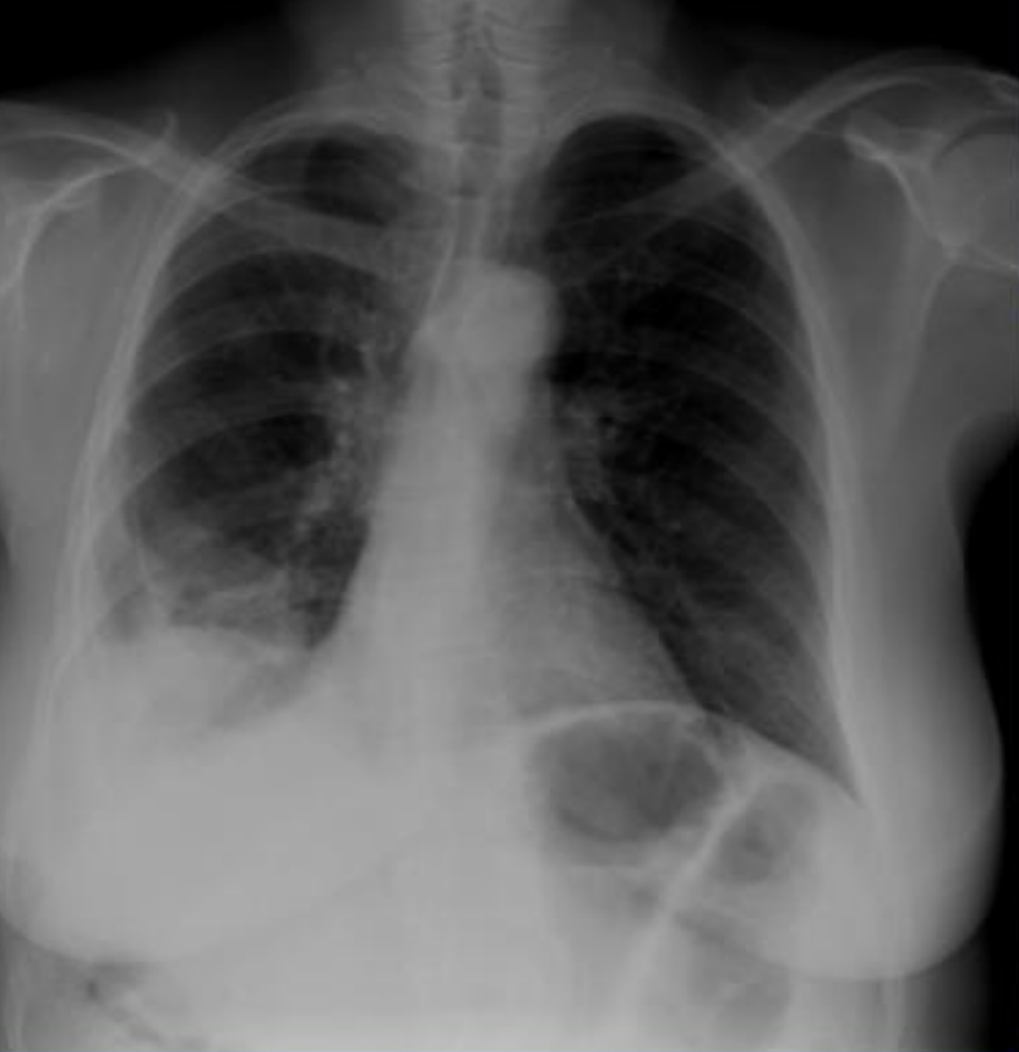

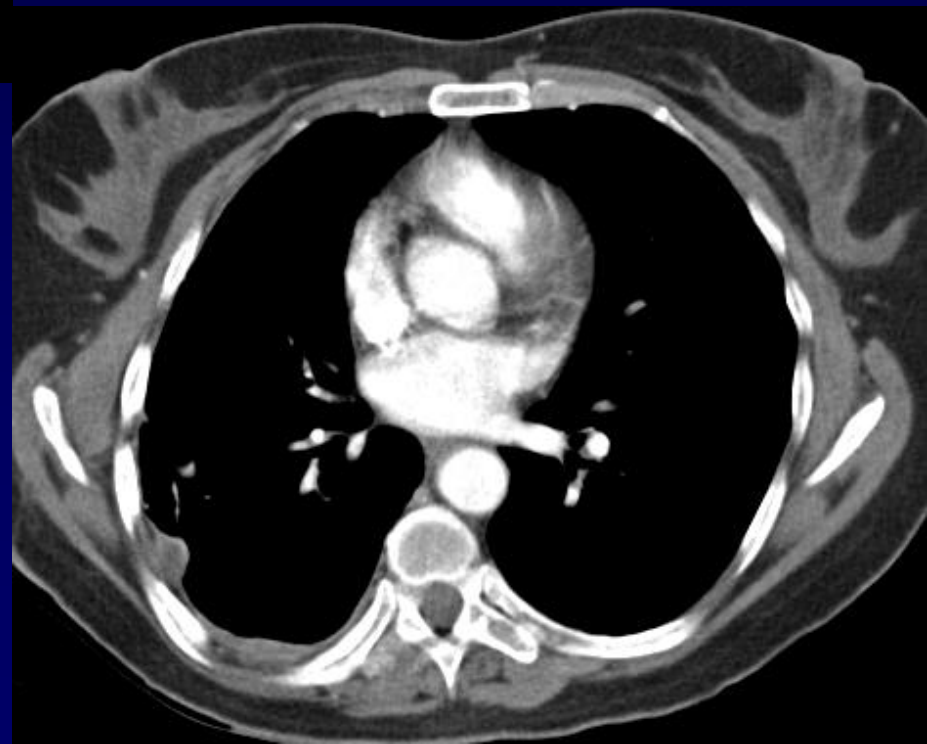
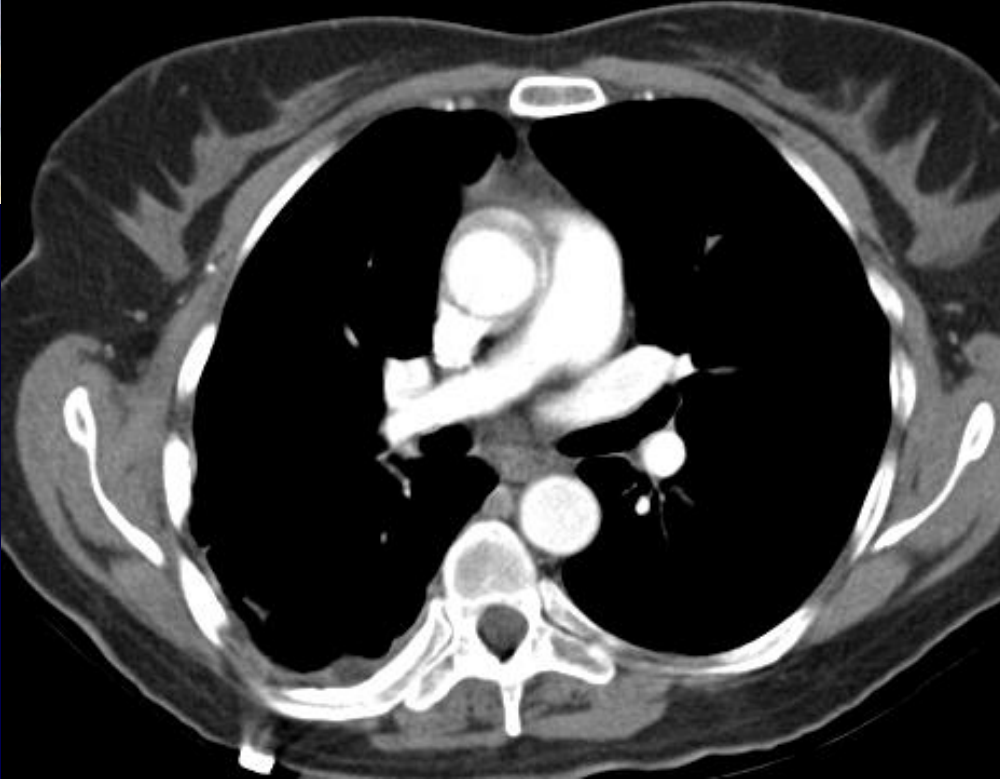Femme de 47 ans

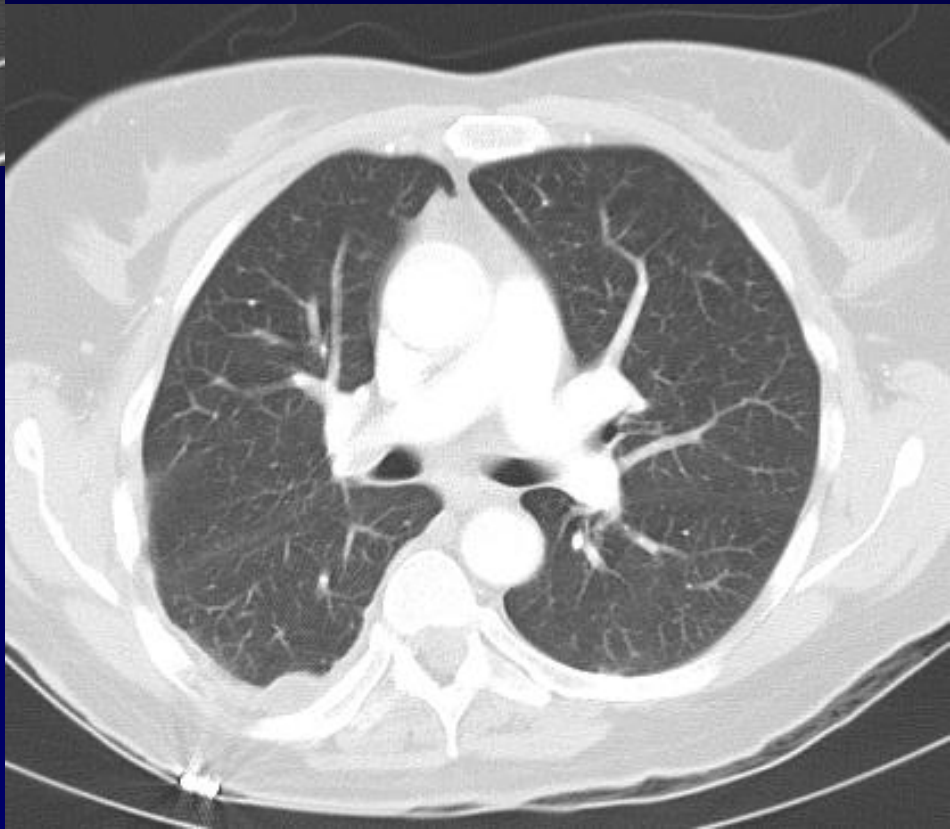
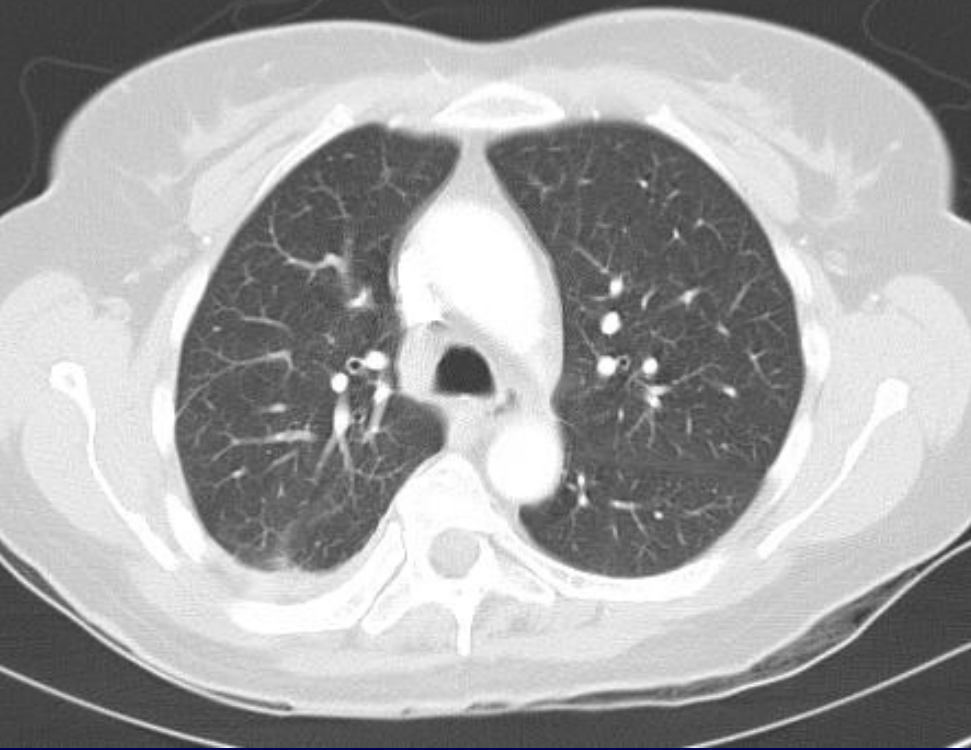
Urgence

Douleur basi thoracique droite, hypoxie

Recherche d'embolie pulmonaire

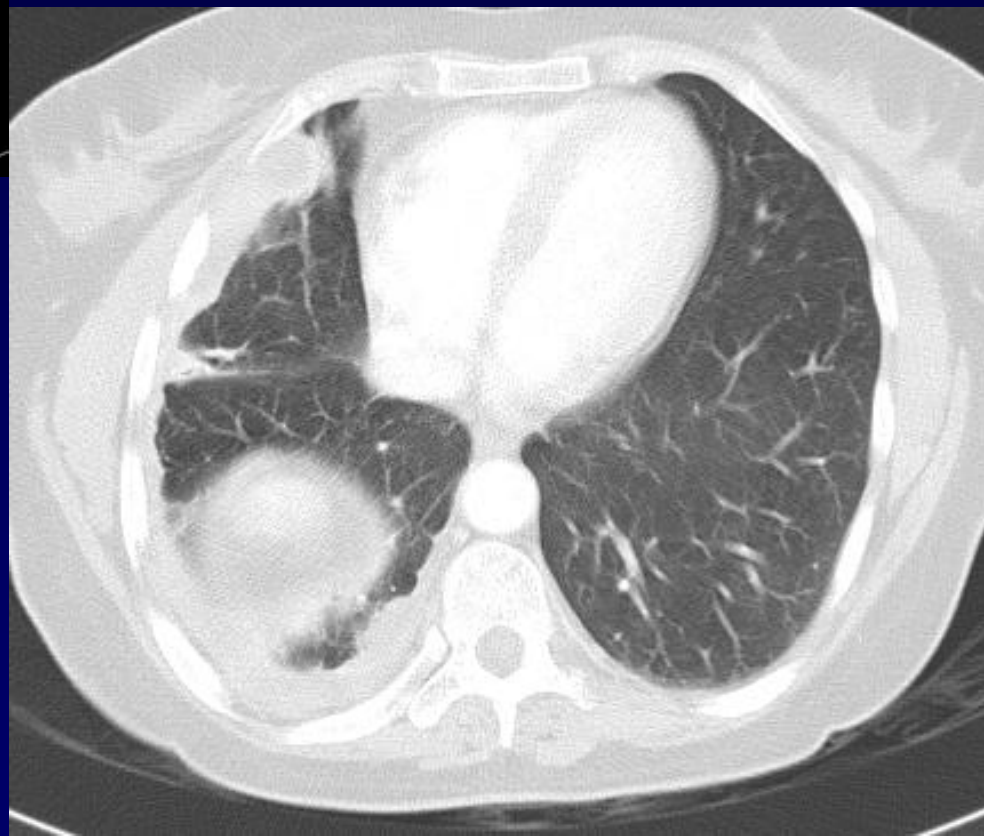
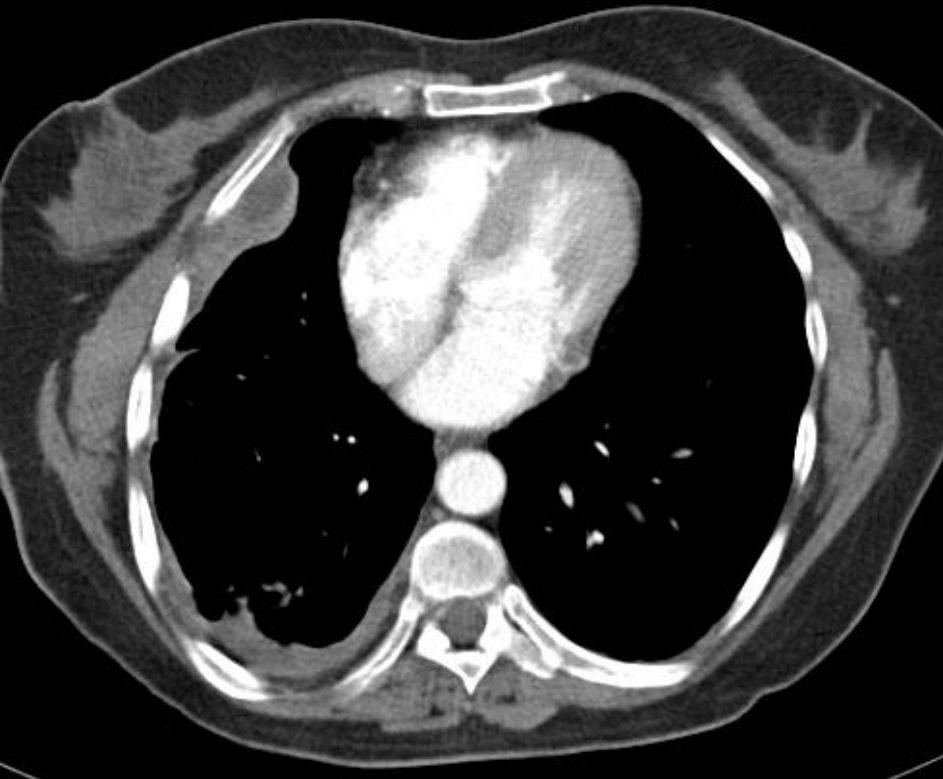

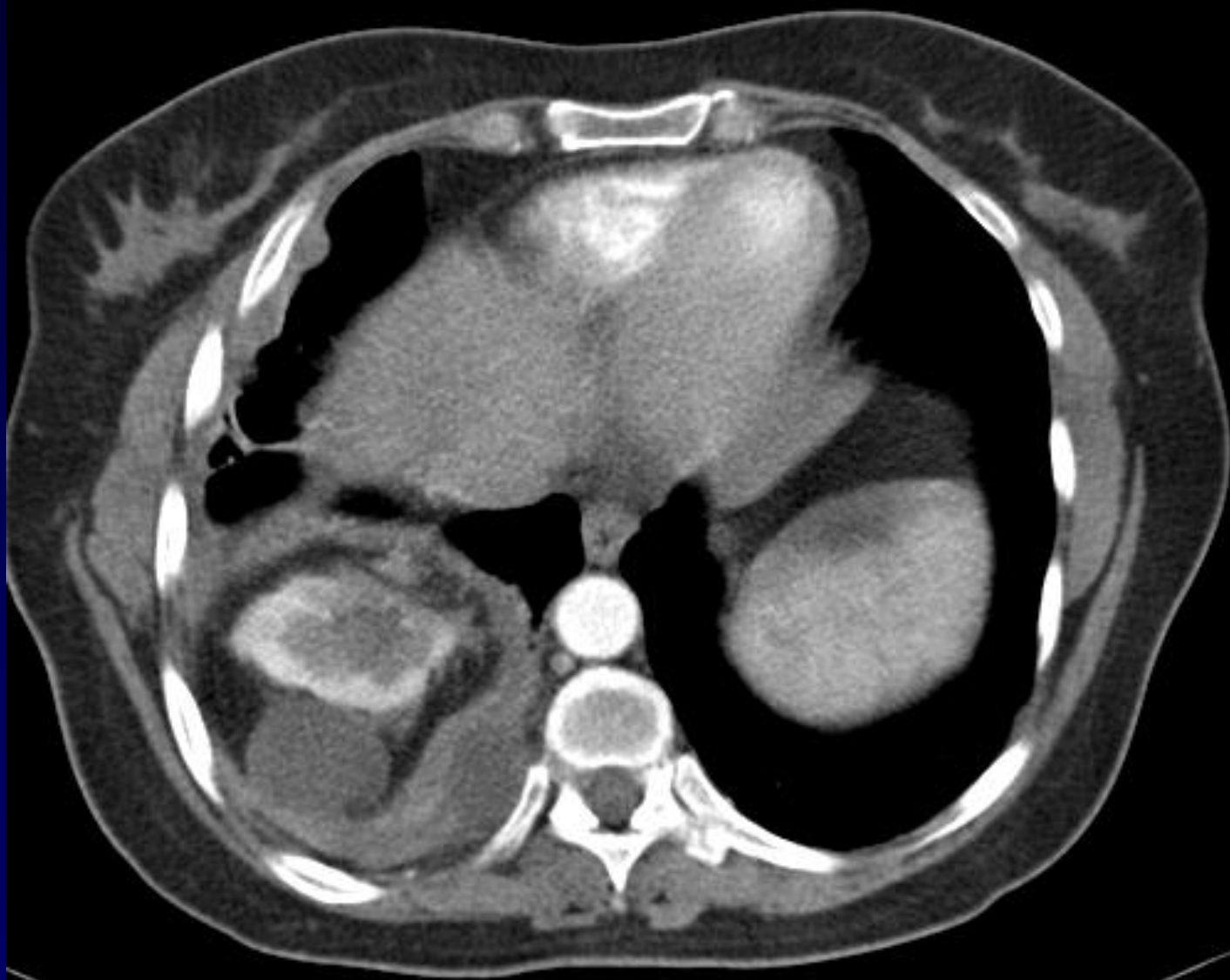






Diagnostic ?

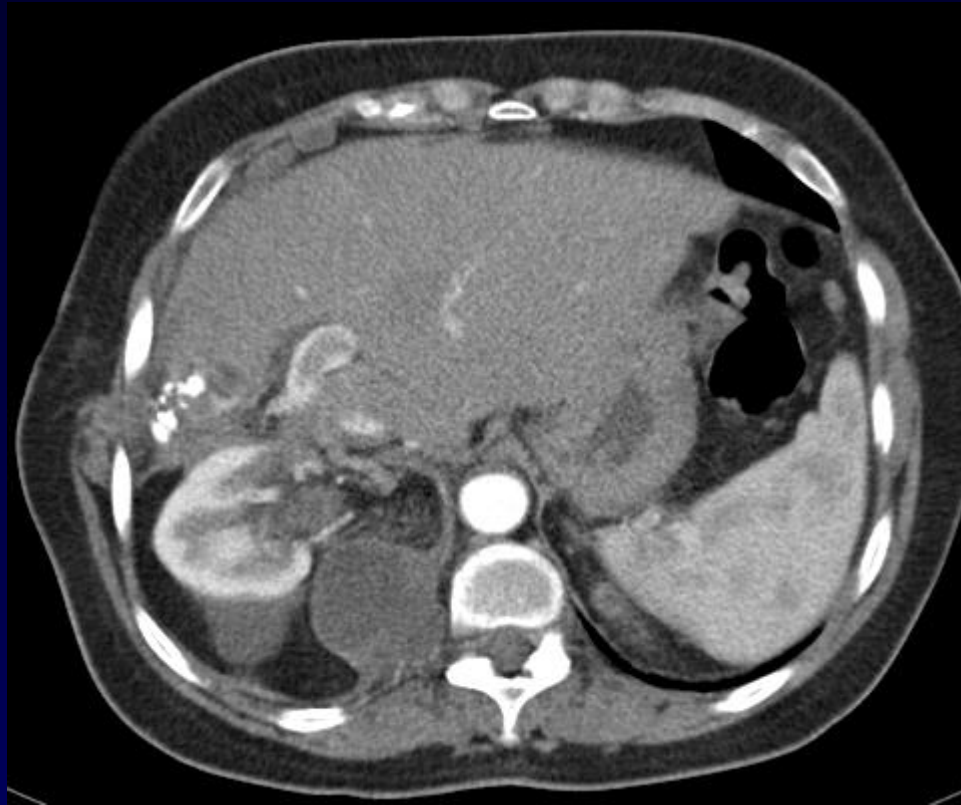
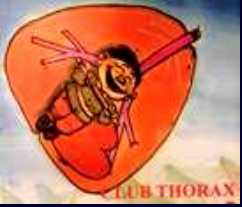




Diagnostic

**Récidive pleurale de kyste hydatique
hépatique opéré**

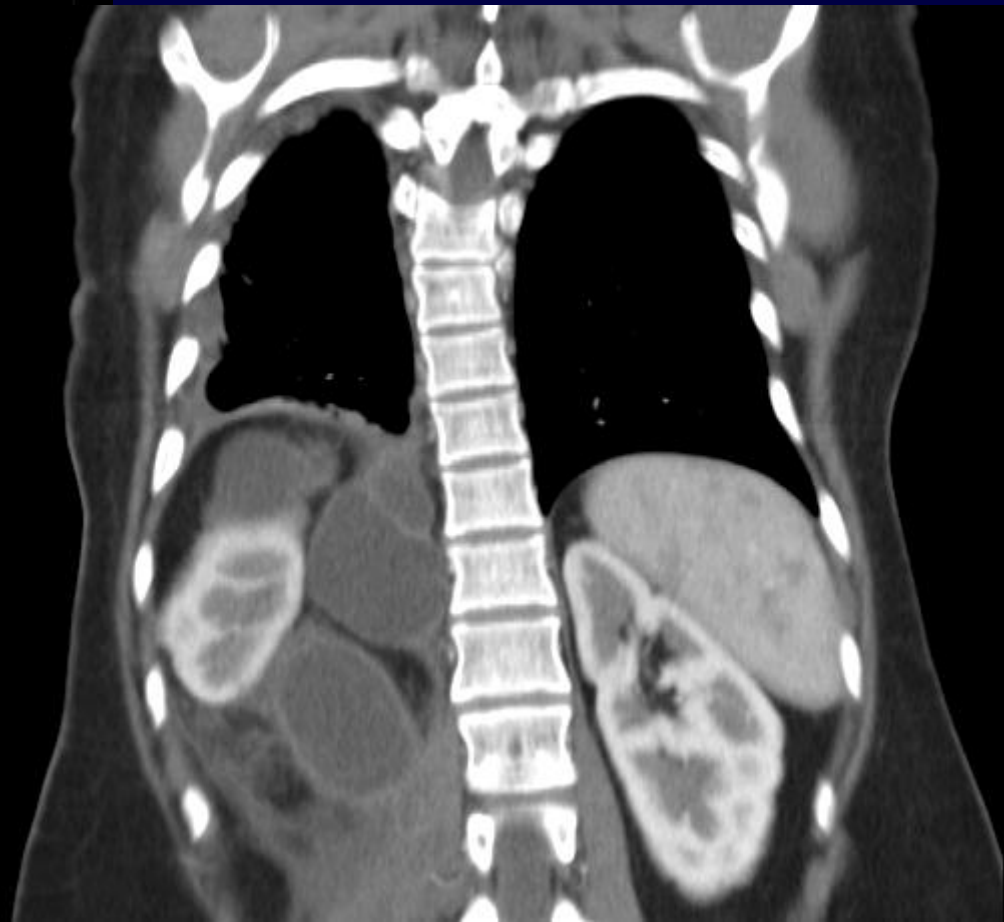
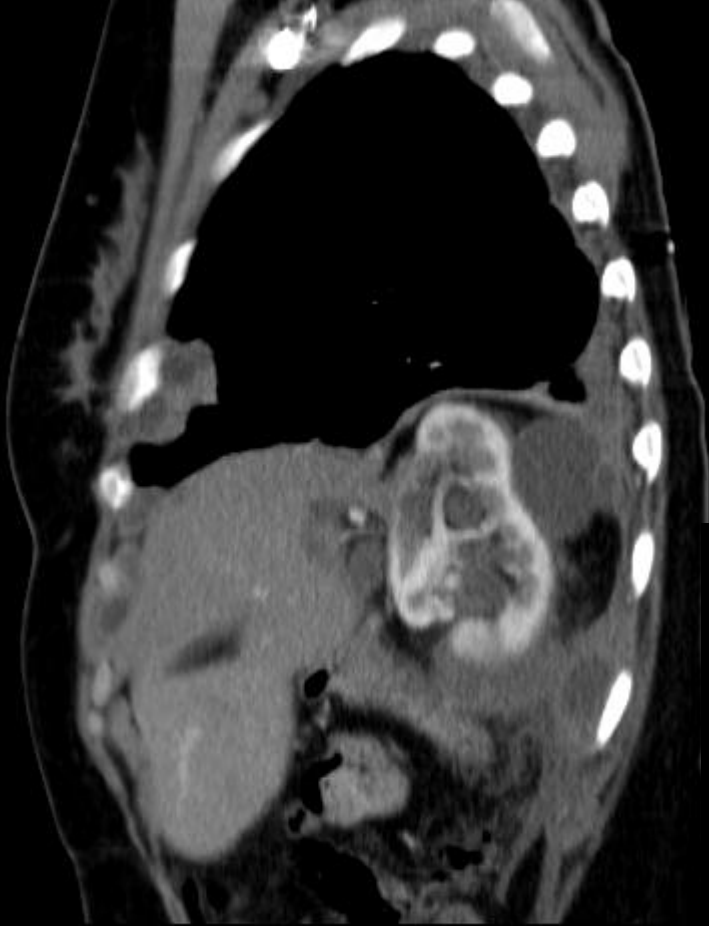
Calcifications hépatiques

Extension à travers un espace intercostal

Extension pleuro diaphragmatique antérieure

Extension diaphragmatique postéro médiale et rétropéritonéale





Traitement médical

Albendazole 2 cures de 30j séparées de 15 jours.

Réévaluation ; possiblement 2 cures de plus.

Surveillance biologique (Transaminases et neutropénie)

Douleurs abdominales faisant craindre fissuration intra abdominale.

Régression longue à obtenir

Traitement chirurgical à discuter



Références

KBen Miled-M'rad & coll. Apport de l'imagerie au diagnostic du kyste hydatique de la paroi thoracique. JRadiol.2003 ; 84:143-6.

M.F. Carette, A. Parrot, C. Mayaud, Pathologie infectieuse du sujet immunocompétent. In Imagerie thoracique de l'adulte. Masson, Paris, 2003.