



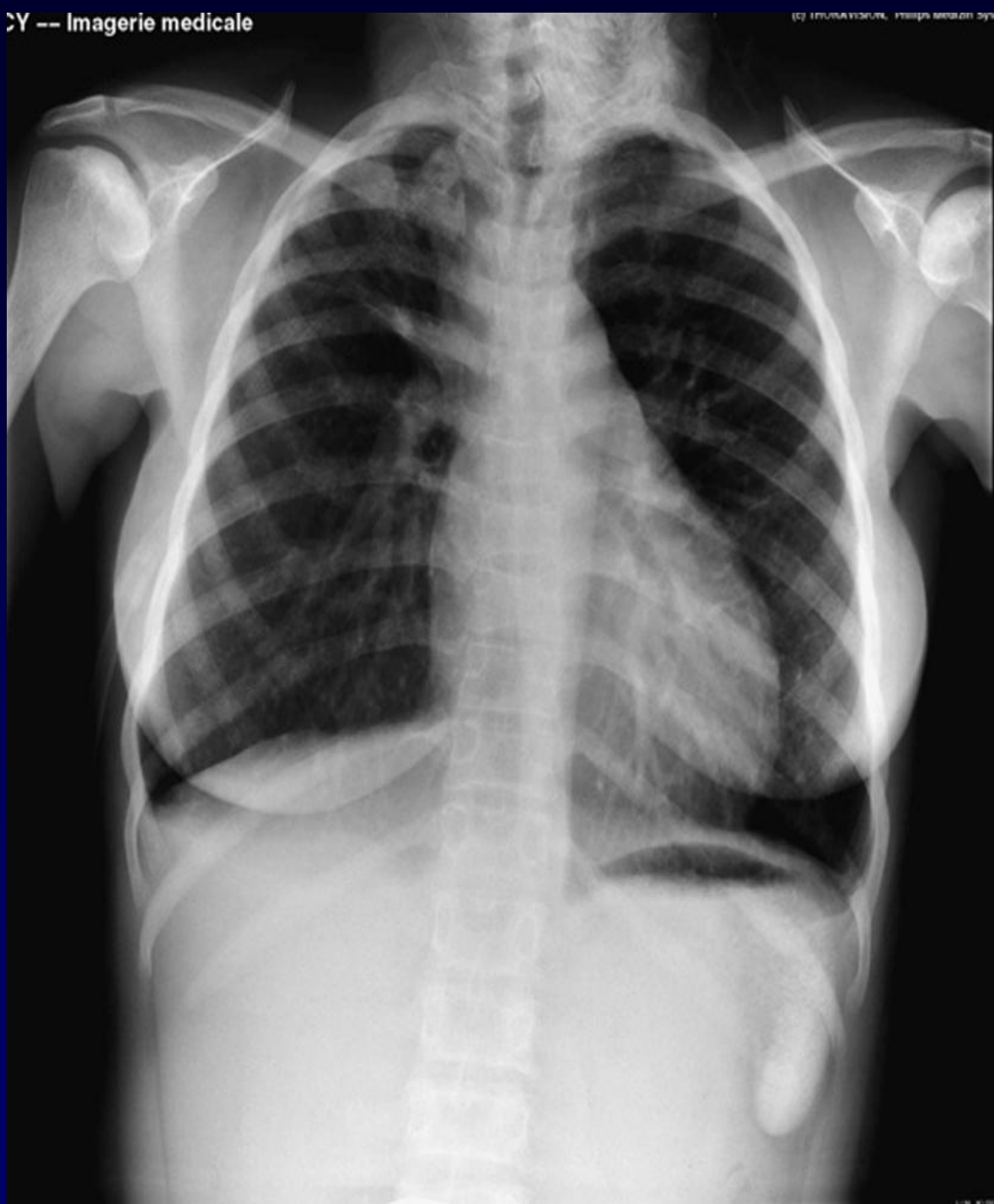D. Jeanbourquin

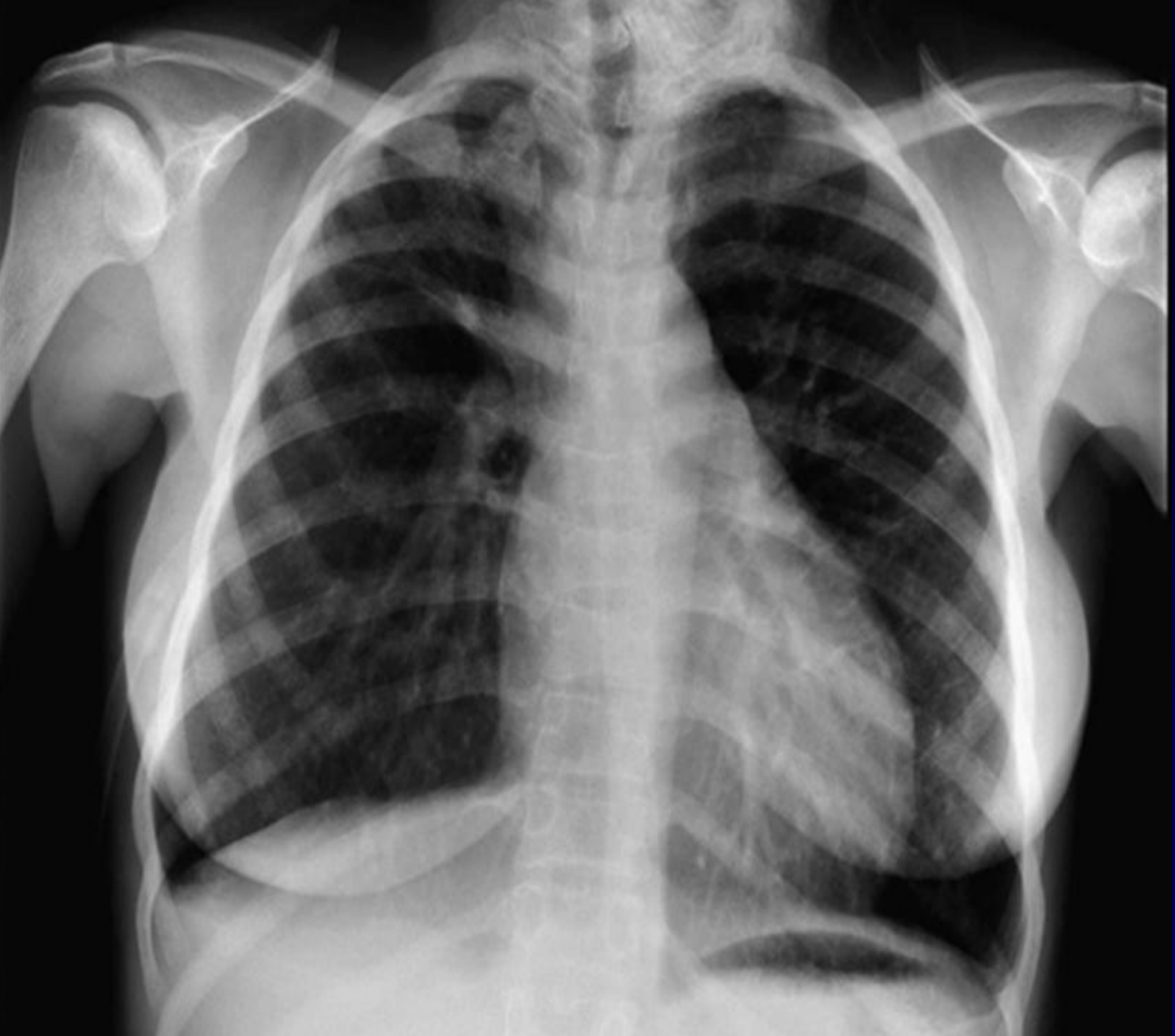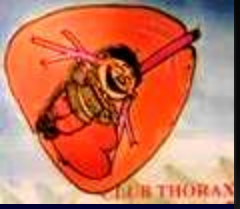Femme de 28 ans

toux avec syndrome fébrile



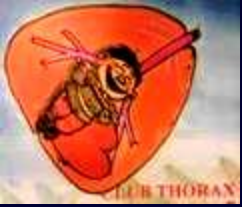RY -- Imagerie medicale







Diagnostic ?



LESIONS DE DREPANOCYTOSE

Aspect feuilleté des arcs costaux

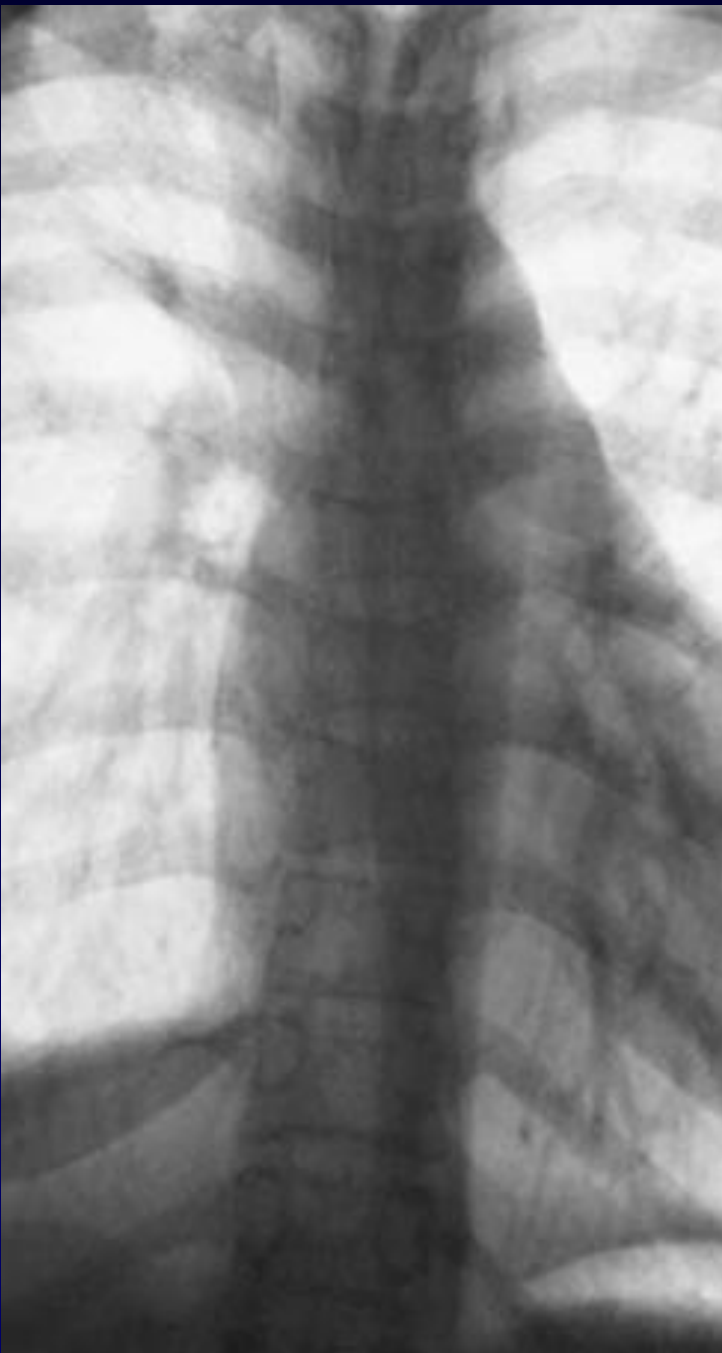
Ostéonécrose bilatérale des têtes humérales

Anomalies morphologiques des plateaux vertébraux

Petite rate calcifiée

(artefacts des cheveux)

**SEQUELLES DE TUBERCULOSE LOBAIRE
SUPERIEURE DROITE AVEC STENOSE
TRACHEALE**



Déformation
en « H » des
vertèbres