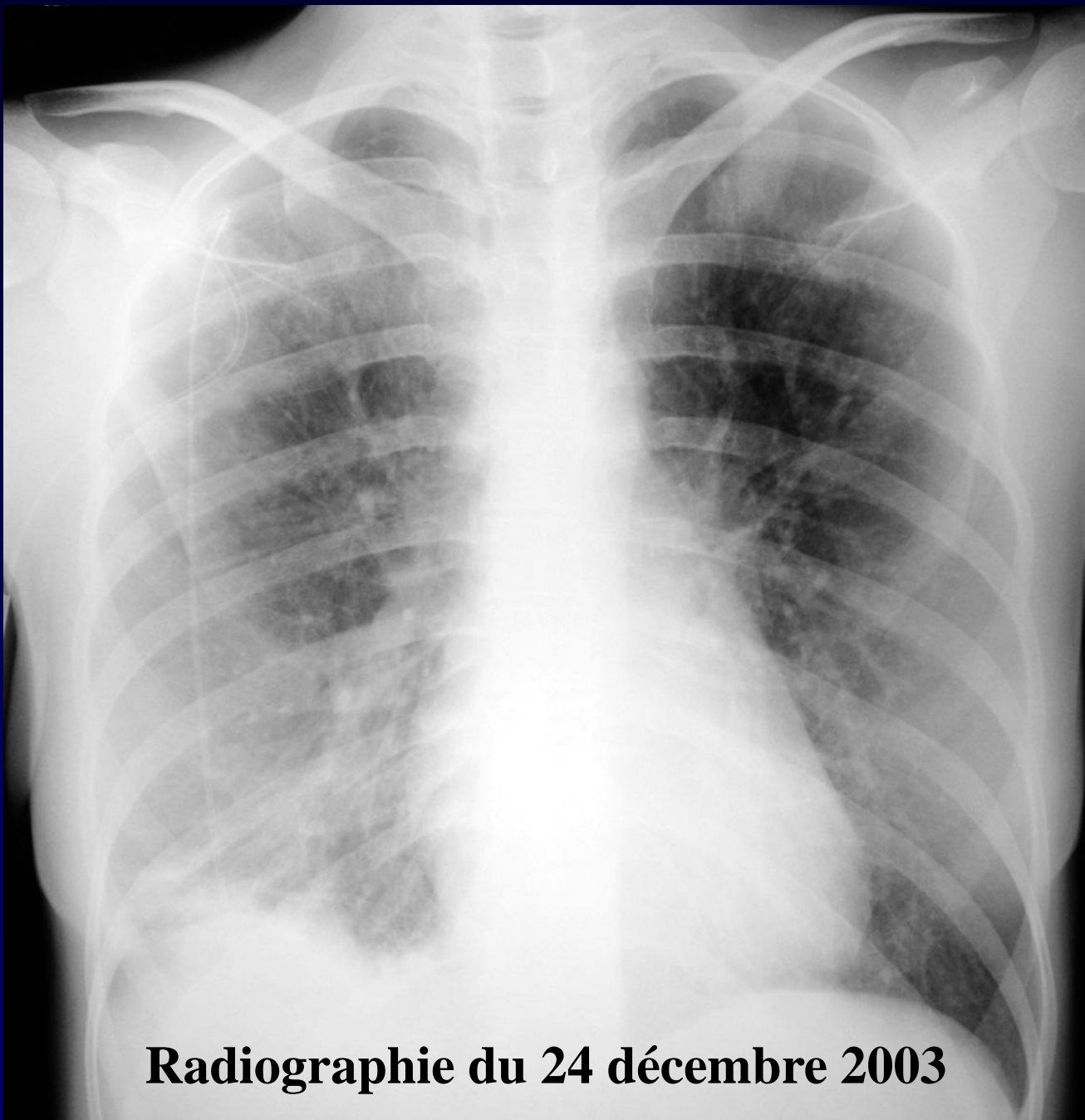




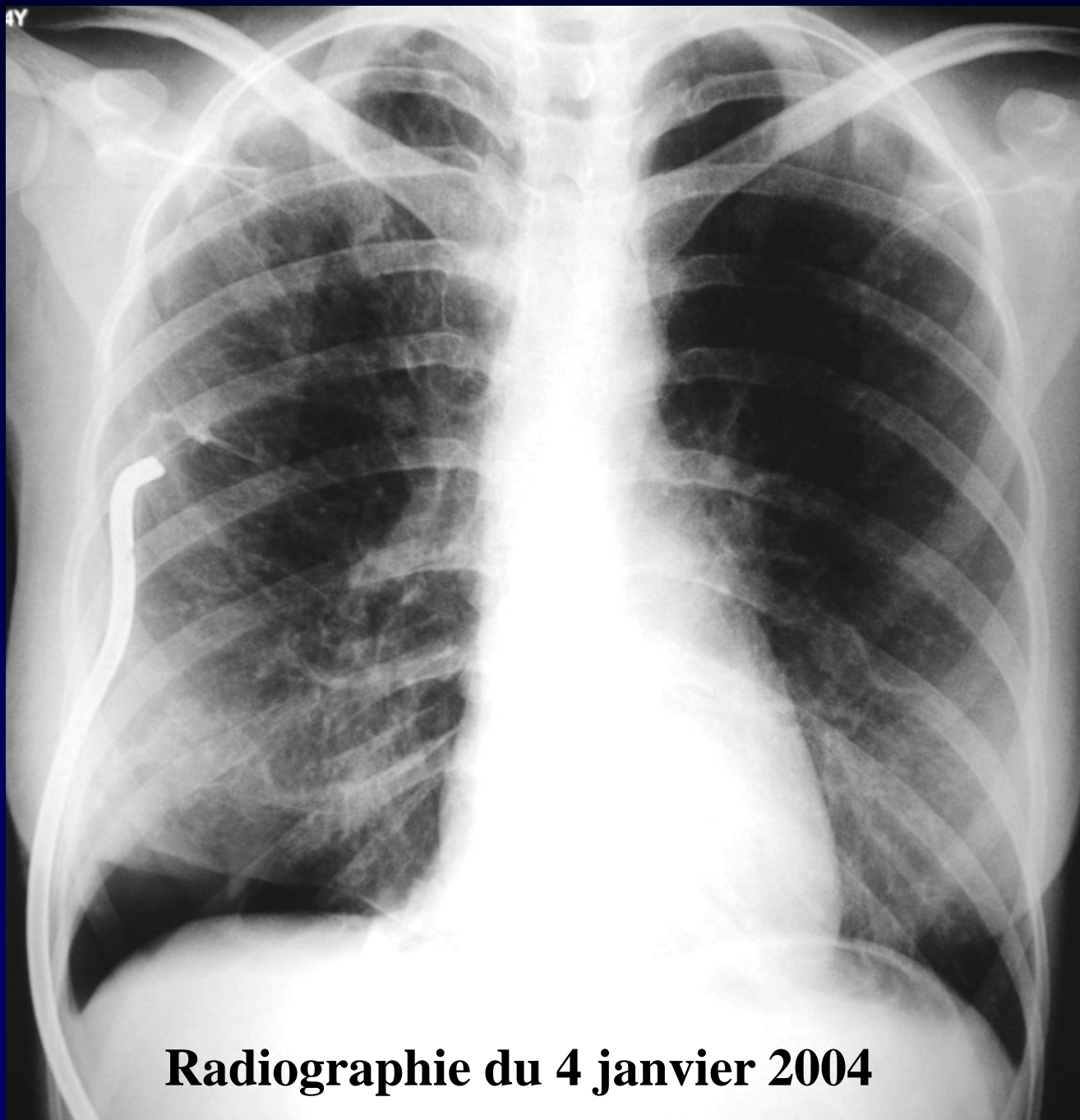
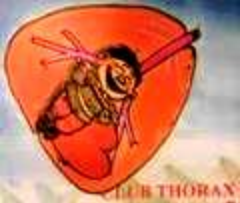J GIRON

Femme de 24 ans

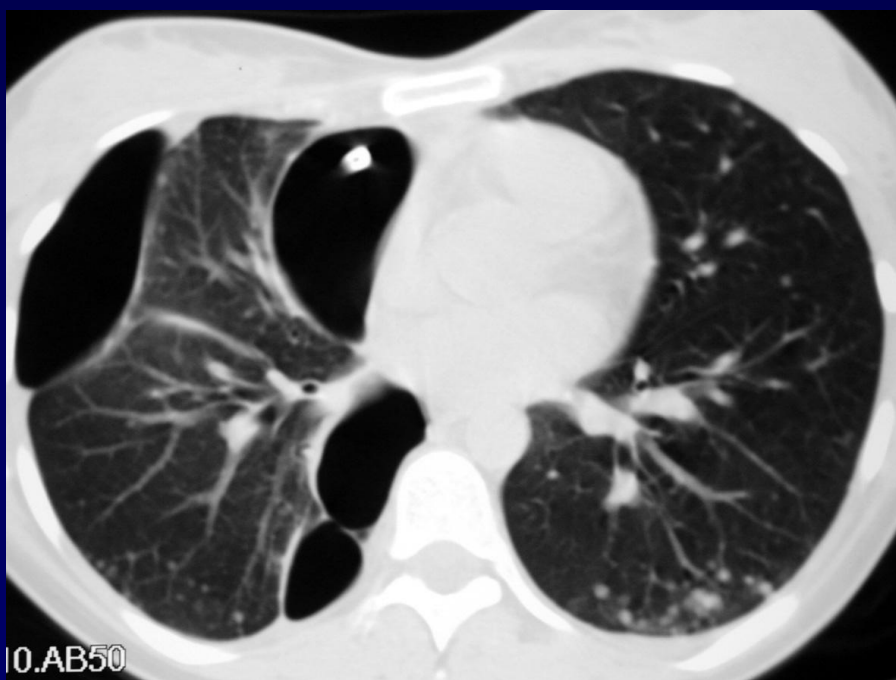
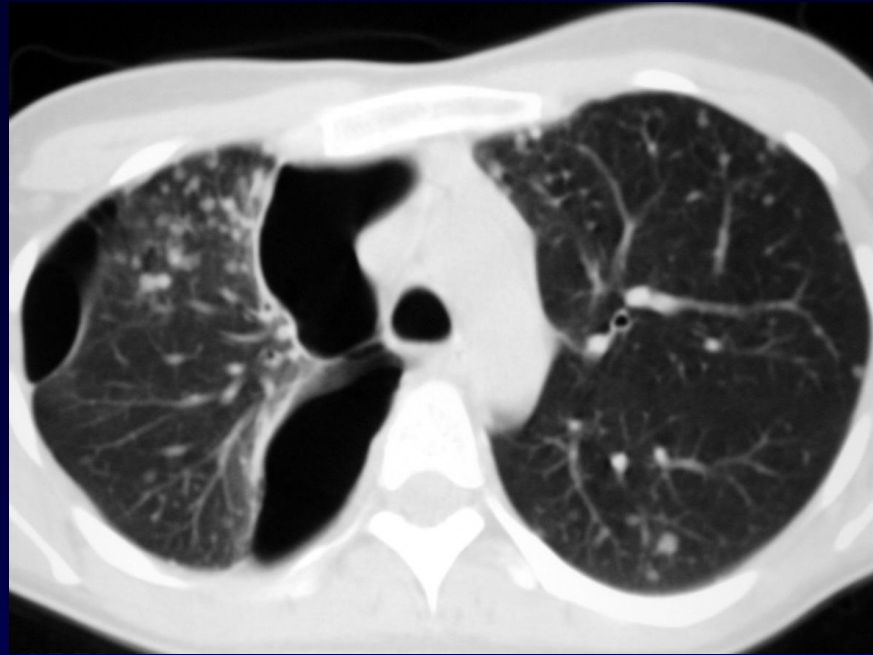
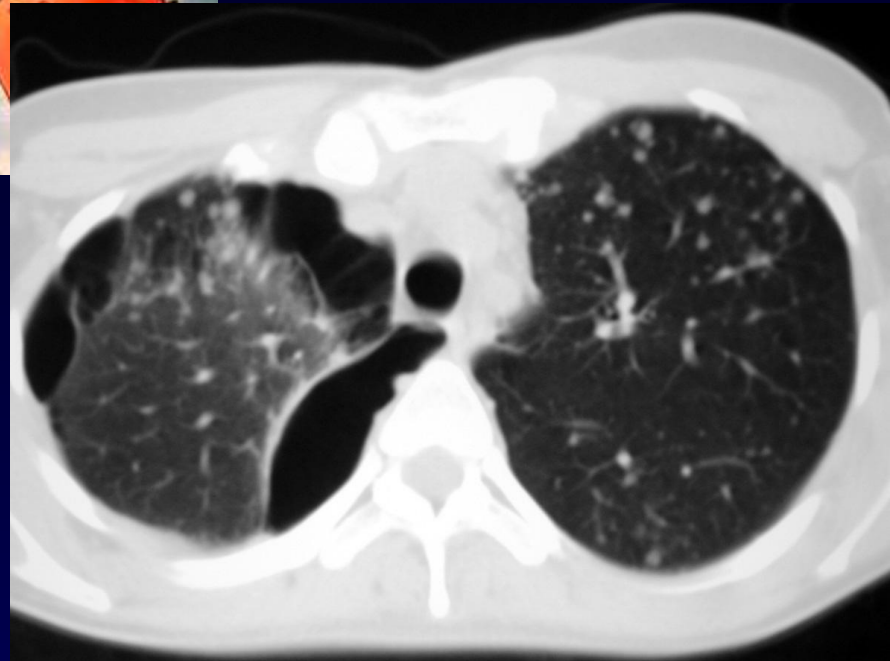
Pneumothorax apparemment primitif



Radiographie du 24 décembre 2003



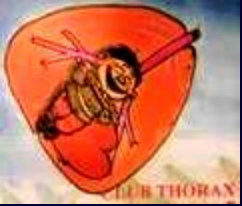Radiographie du 4 janvier 2004



10.AB50



Diagnostic ?



Radiographies thoraciques :

Contrôle du pneumothorax droit drainé avec persistance d'un pneumothorax d'aspect cloisonné sur la deuxième radiographie
Présence de micronodules pulmonaires

TDM de janvier 2004 :

Pneumothorax droit cloisonné
Présence de micronodules bilatéraux
Dystrophie bulleuse des apex

Biopsie chirurgicale des micronodules

Histoplasmose