

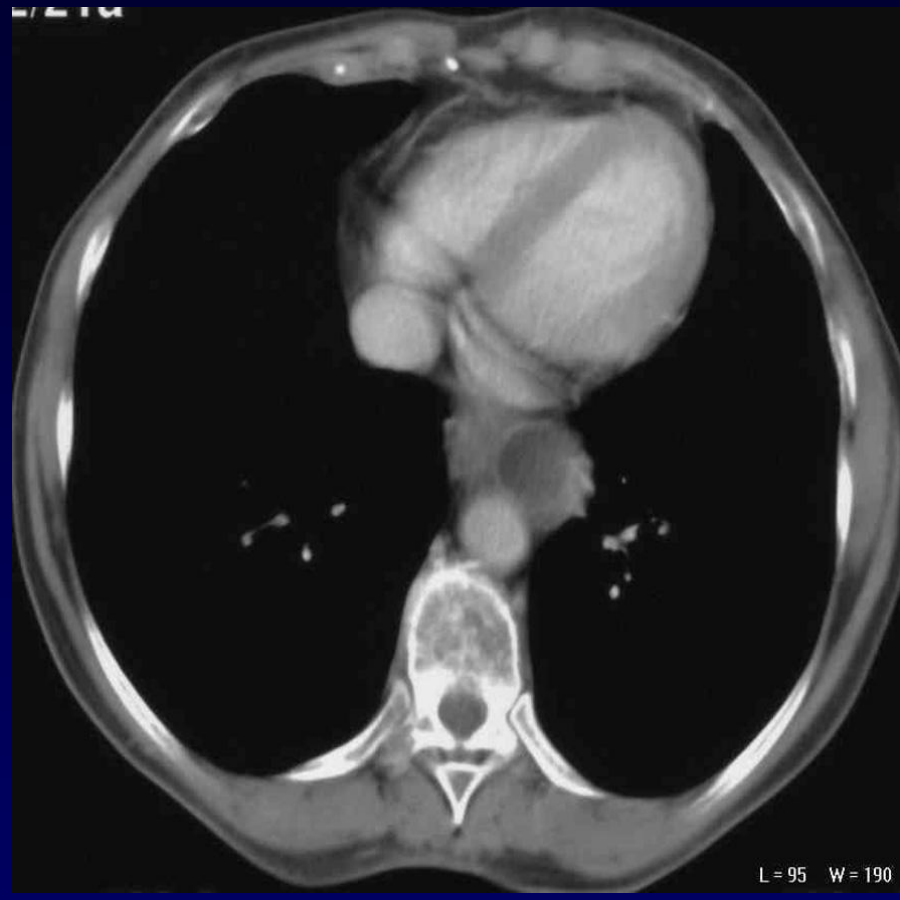
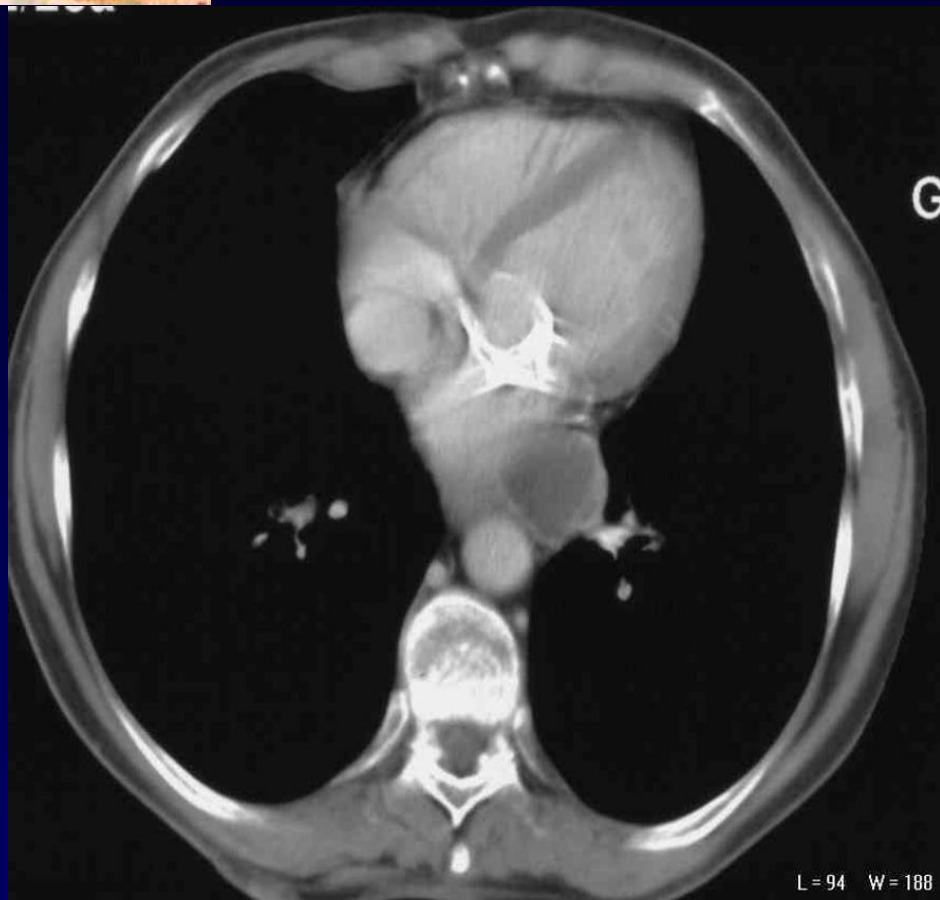
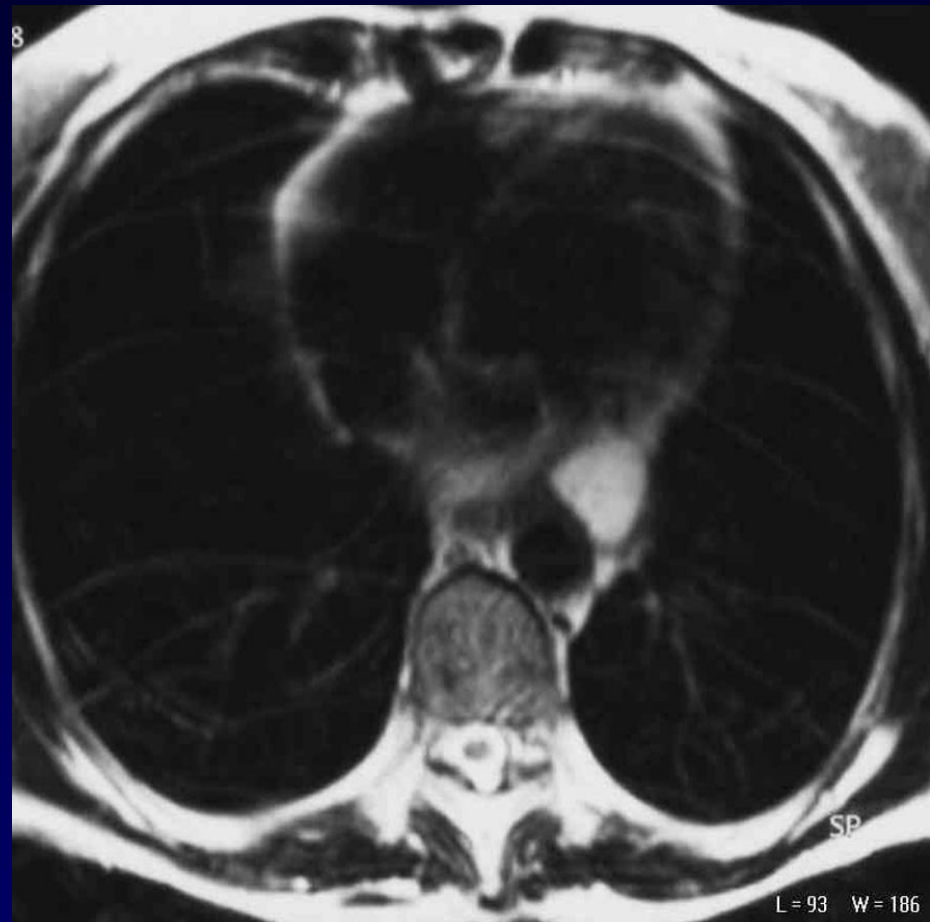
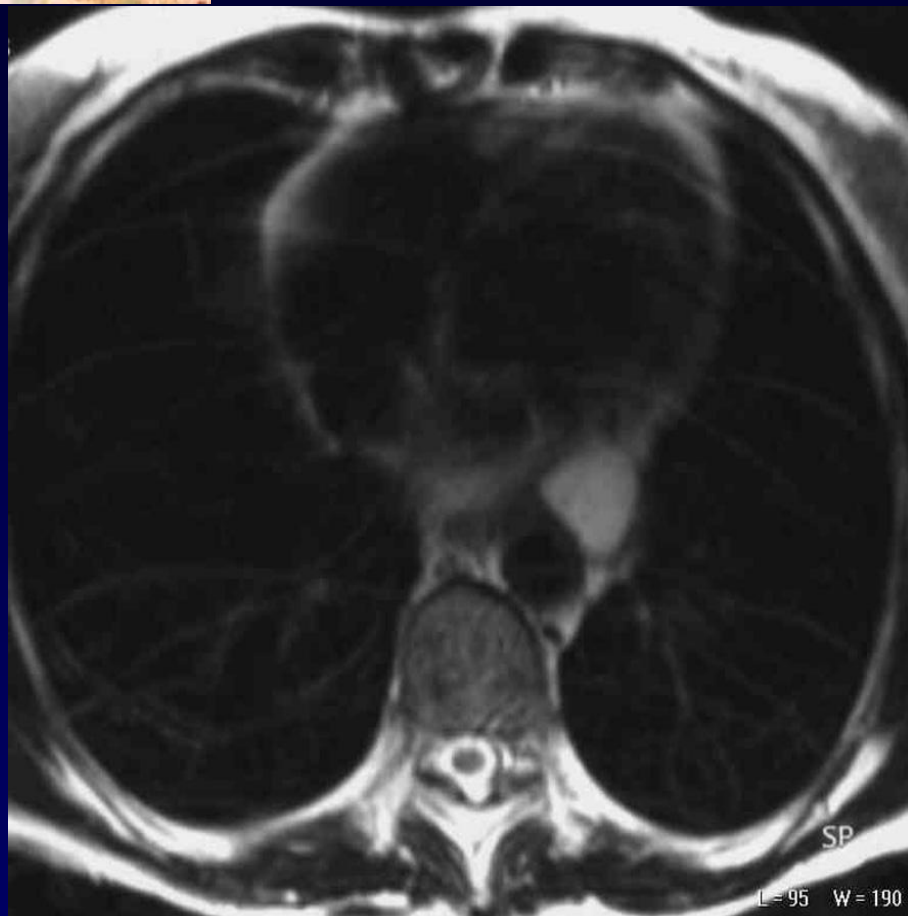D. Jeanbourquin

**Femme de 55 ans**

**Antécédents de chirurgie cardiaque**

**Syndrome fébrile au long cours**







**Diagnostic ?**



# **KYSTE BRONCHOGENIQUE**

## **(diagnostic chirurgical)**

**(diagnostic évoqué au départ: collection post-opératoire)**