



P. FAJADET

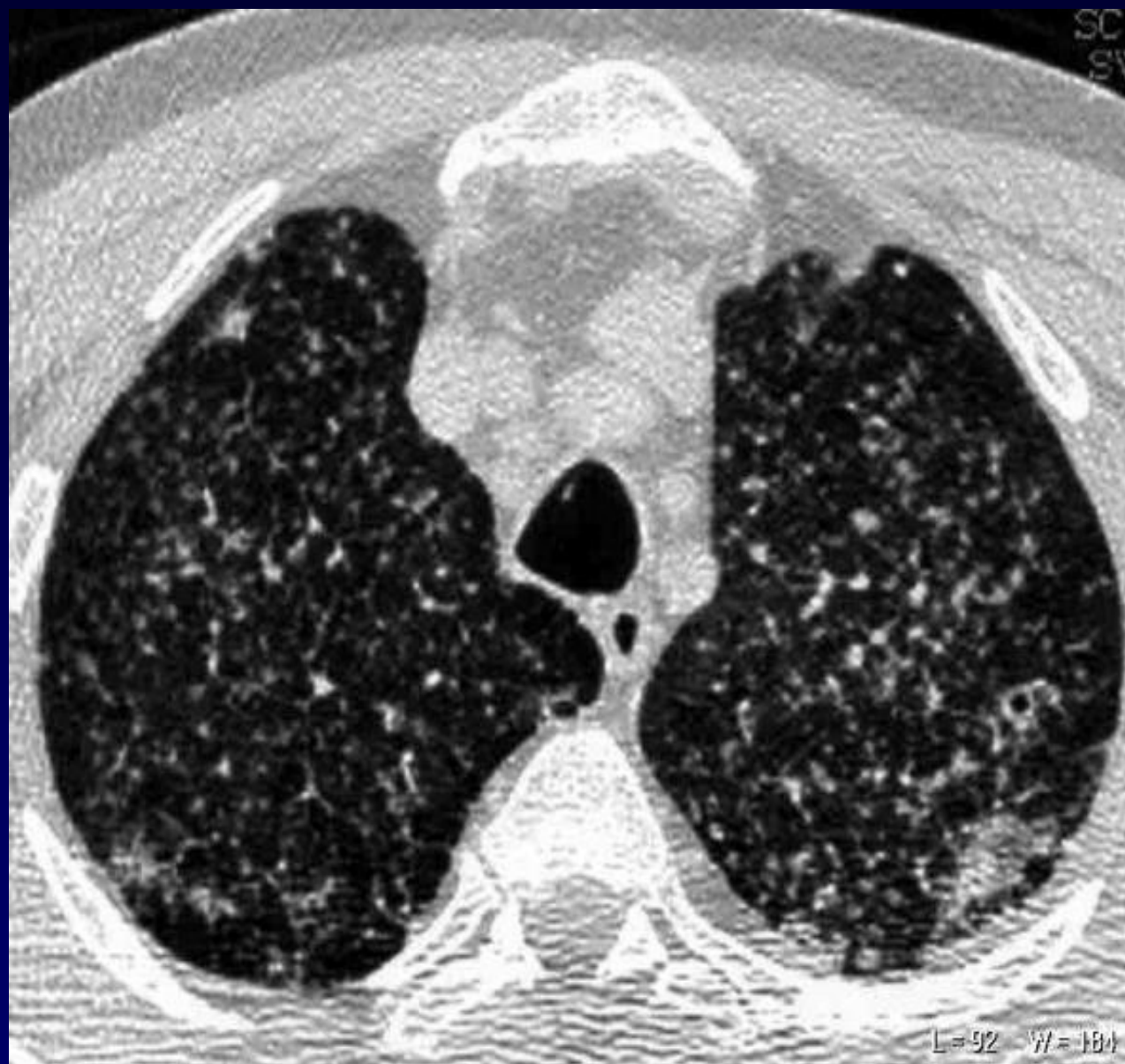Homme de 66 ans

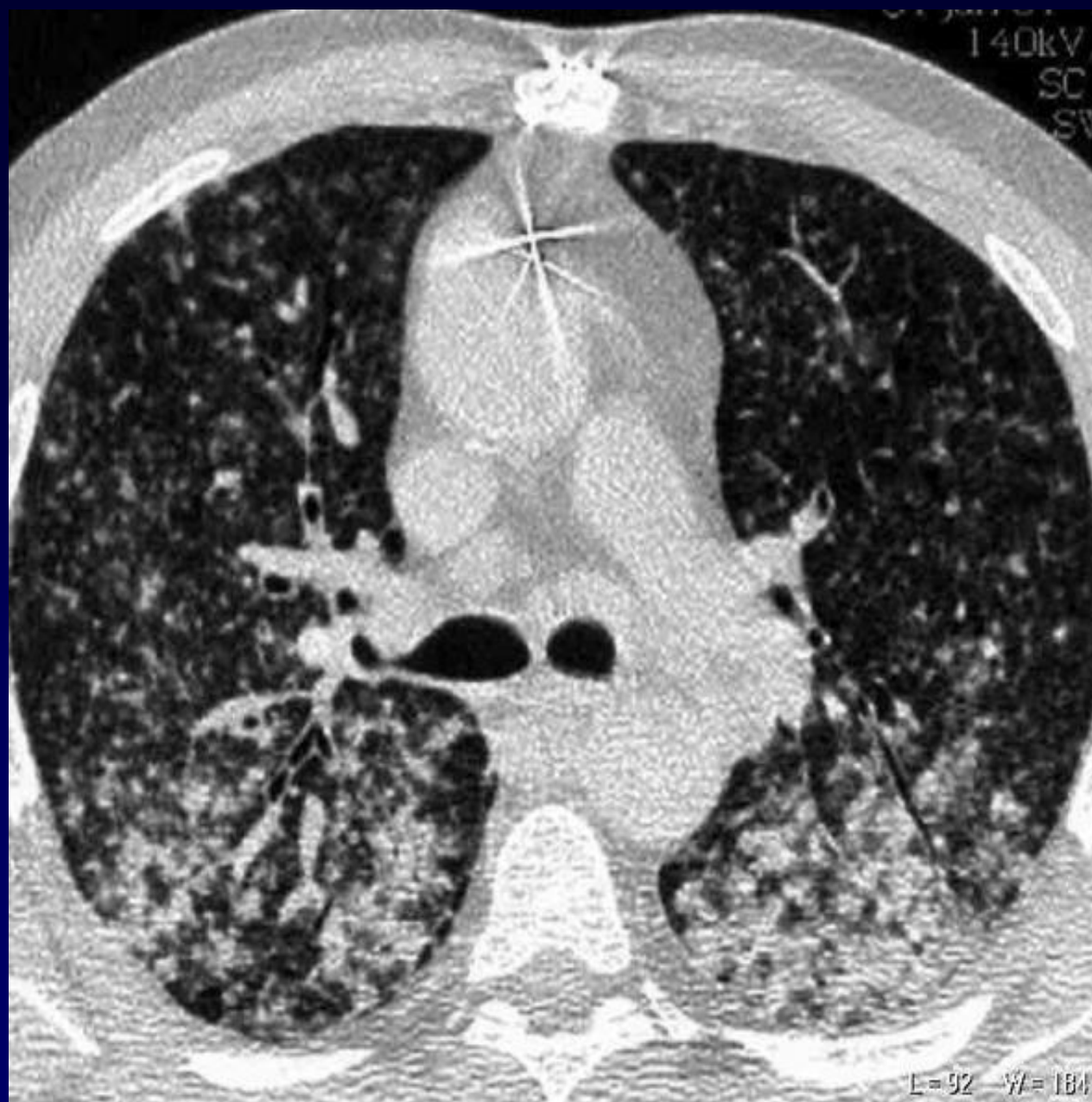
Ancien fumeur

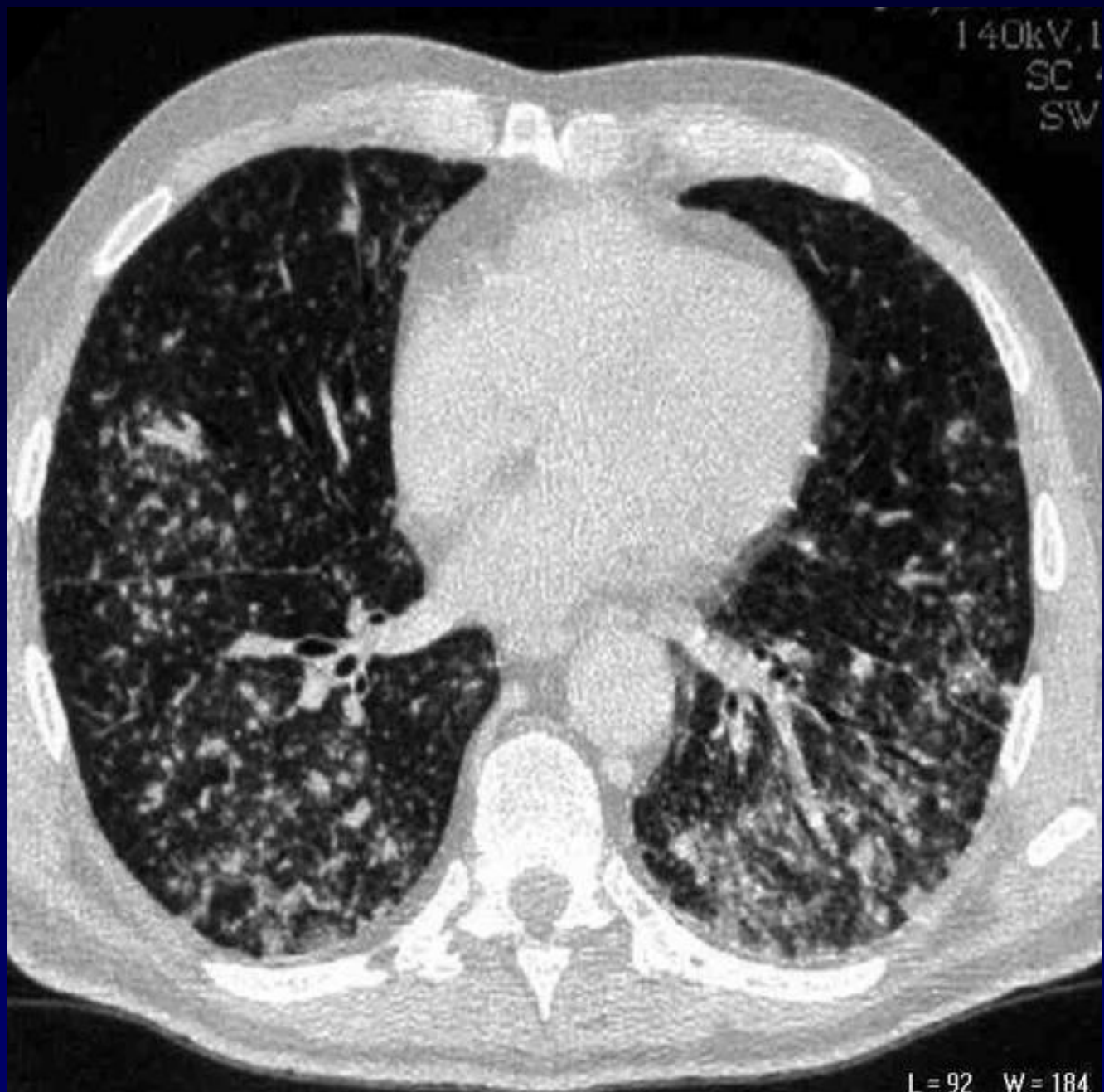
Antécédent de cancer urothélial

Dyspnée

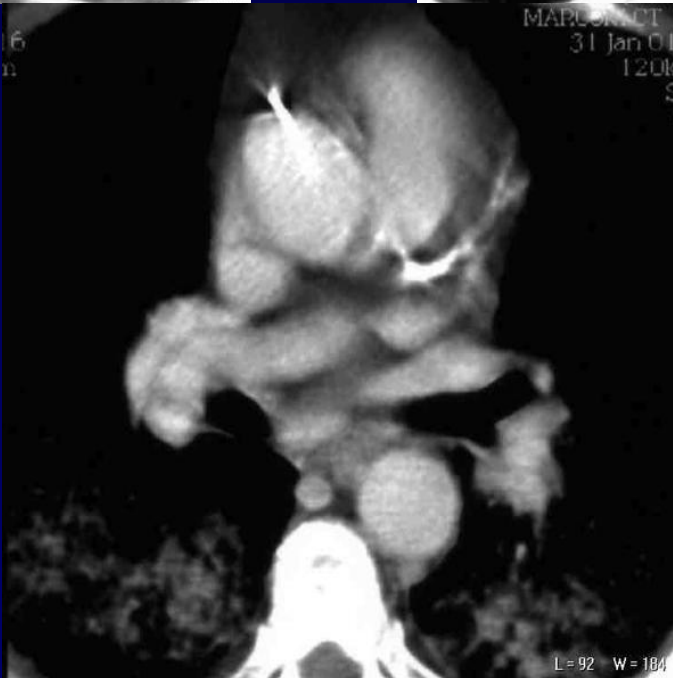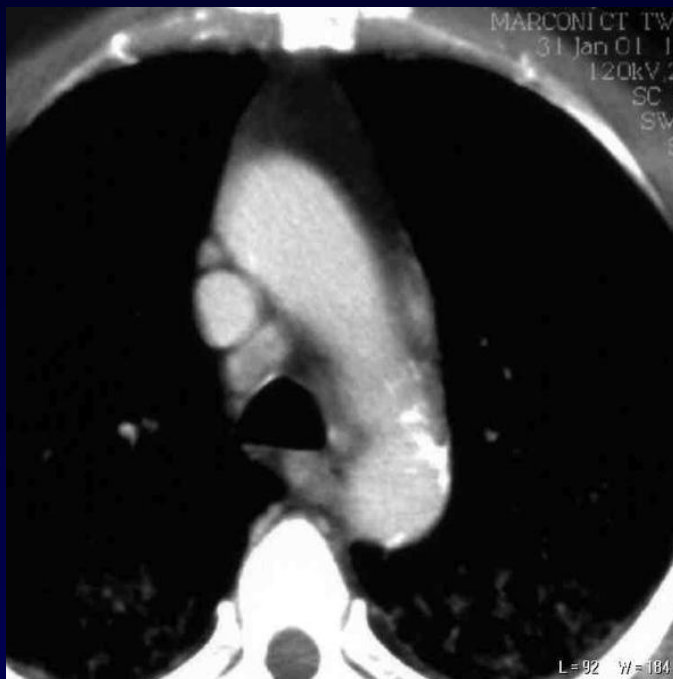
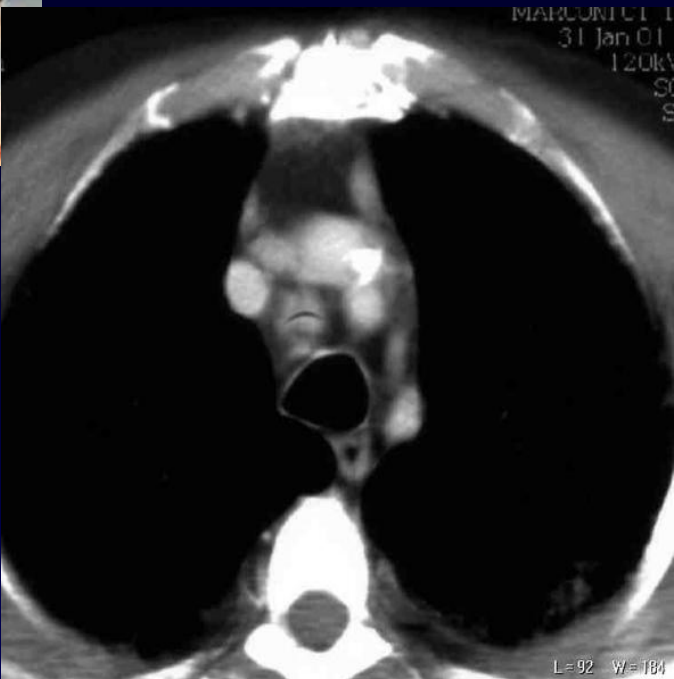
Suspicion de lymphangite carcinomateuse sur la radiographie thoracique





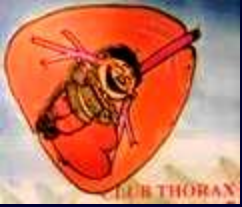

L = 92 W = 184





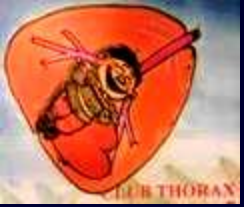Diagnostic ?



**Micronodules diffus avec
adénopathies médiastinales et
respect des interfaces**

**Ces lésions sont associées à une
hyperleucocytose à 140 000**

**Au myélogramme: lésions de
leucémie myéloïde chronique
avec blastes.**



Diagnostic ?



Hypothèse: poumon de leucostase