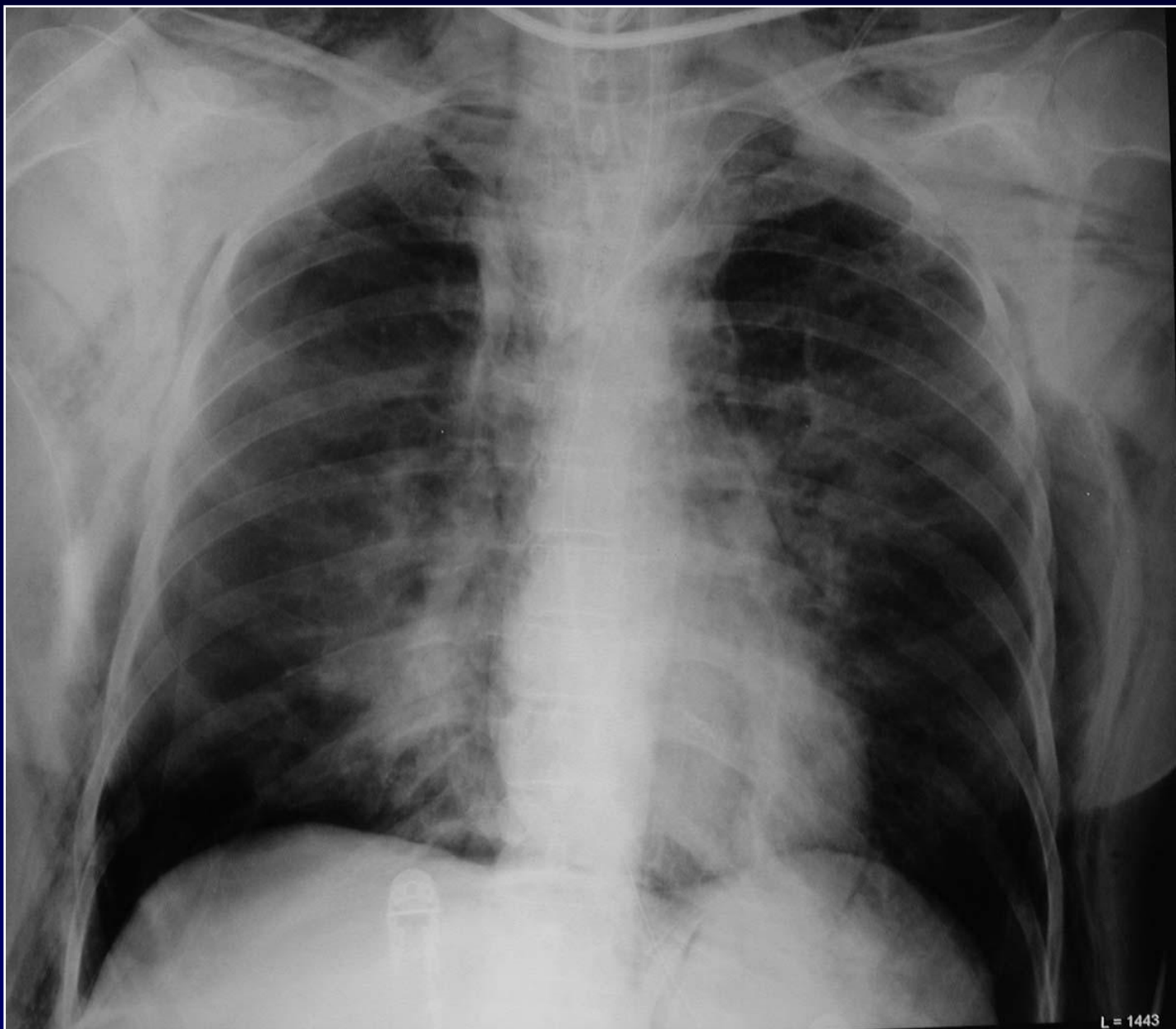
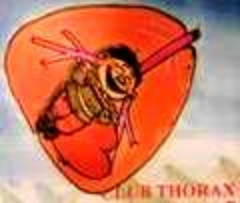

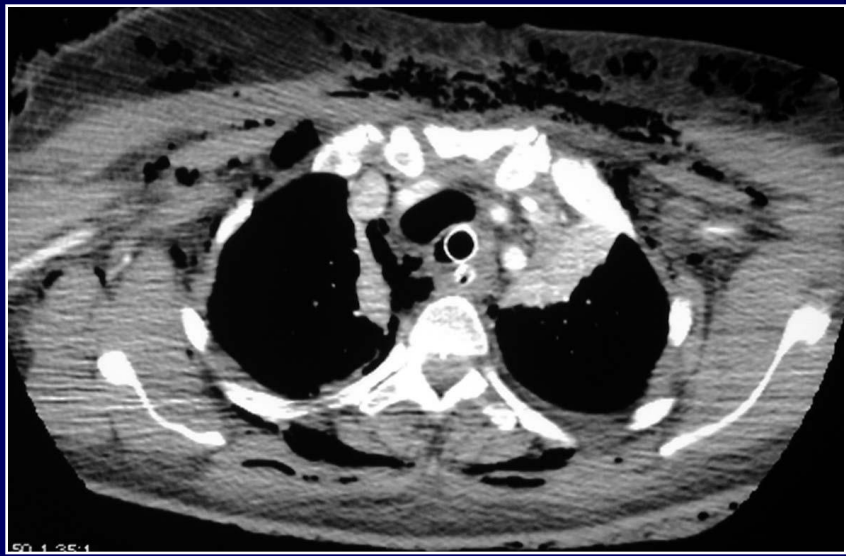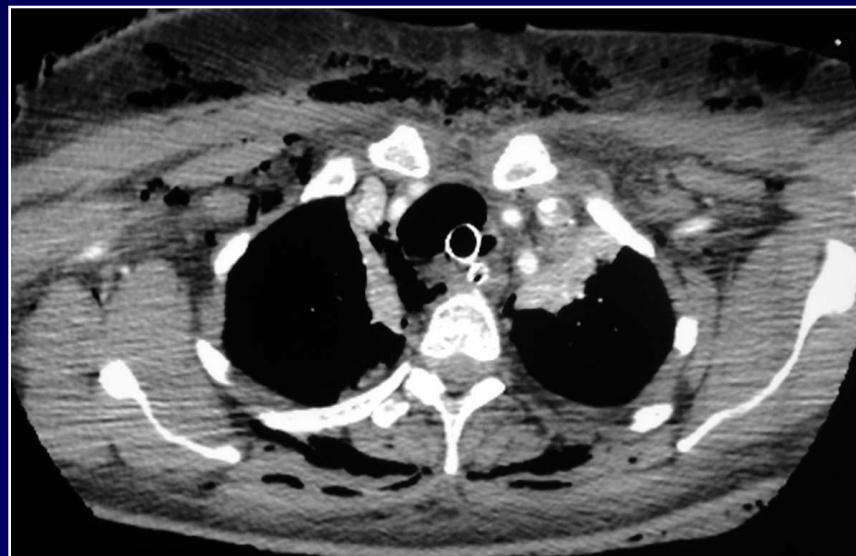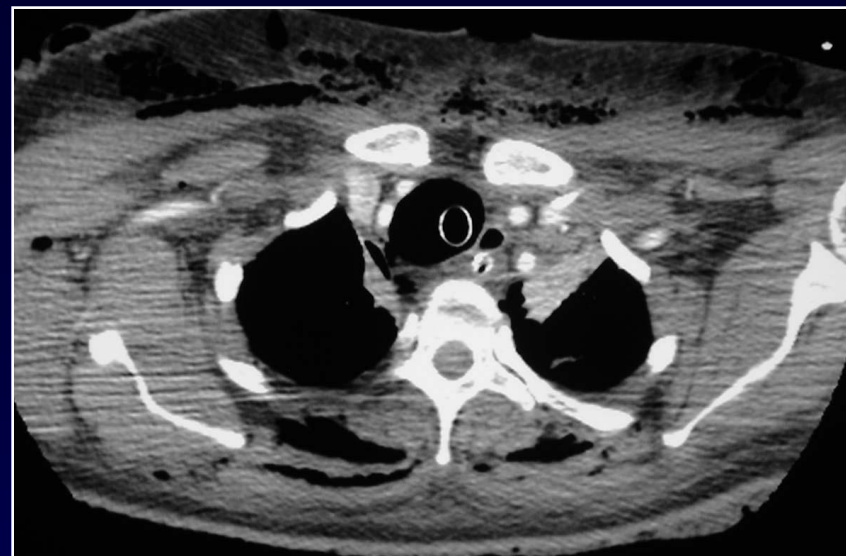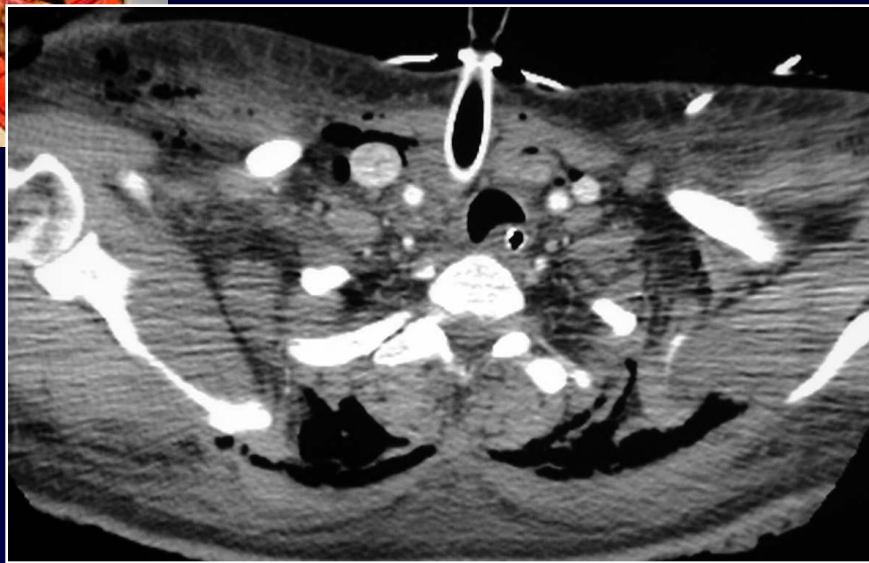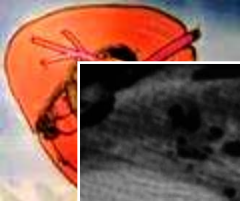


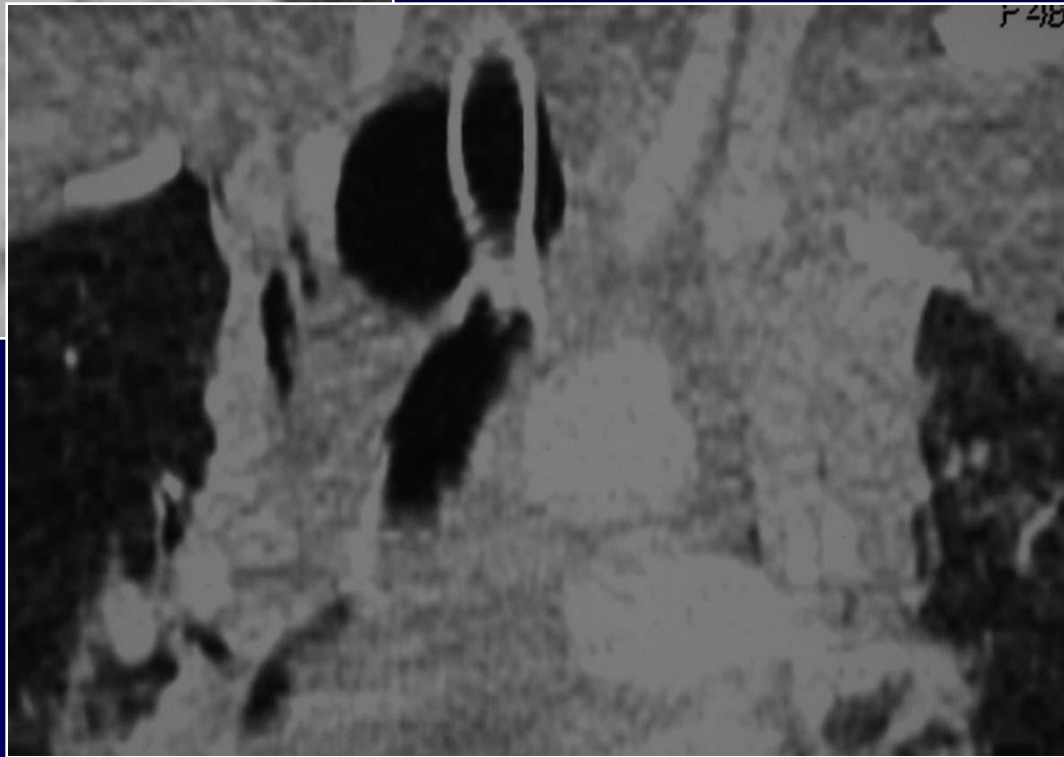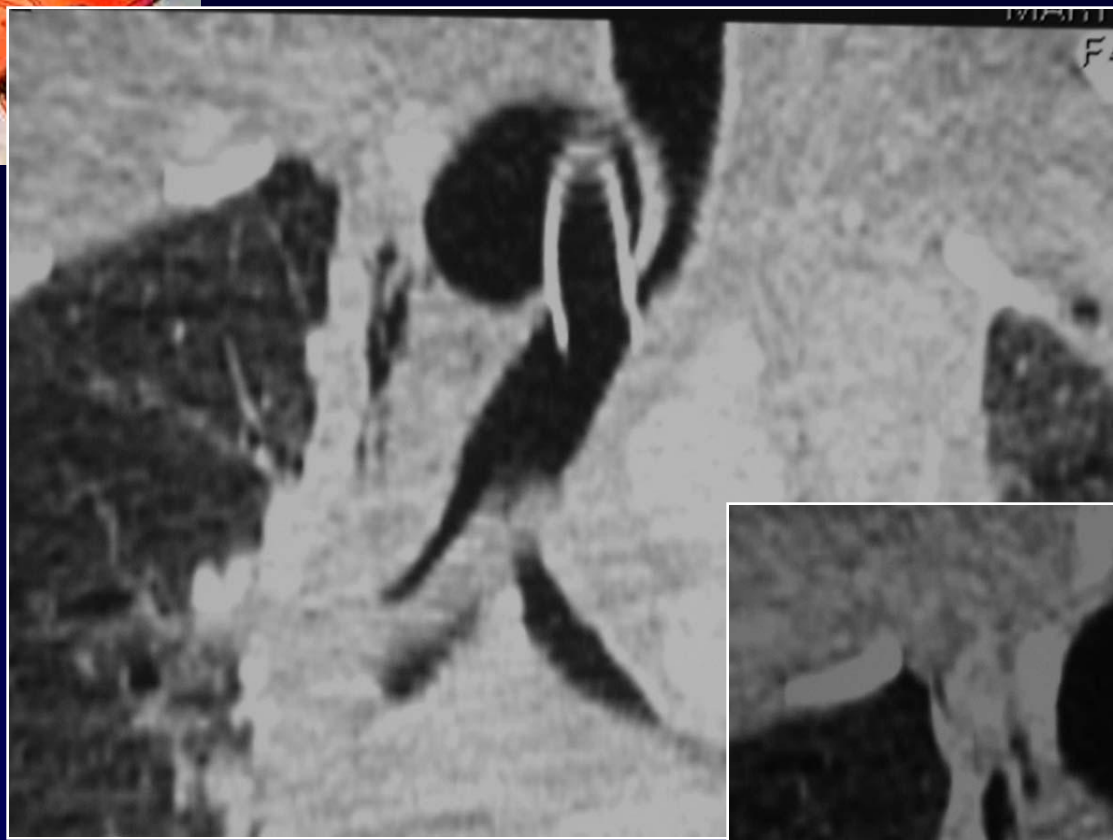D. JEANBOURQUIN

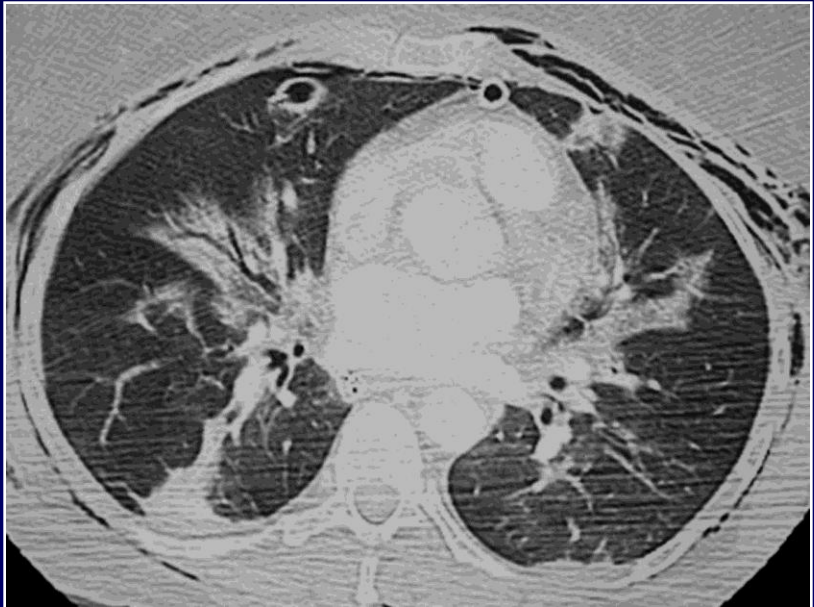
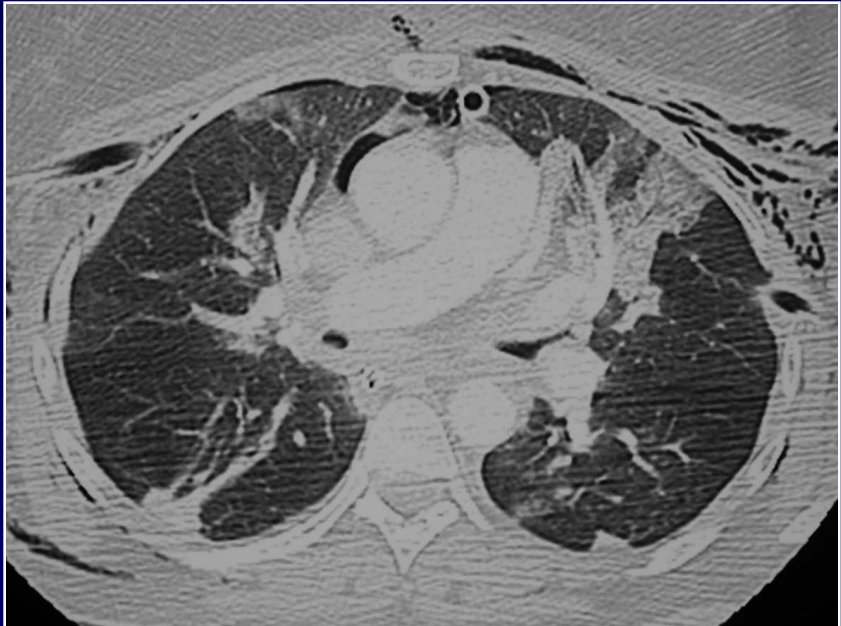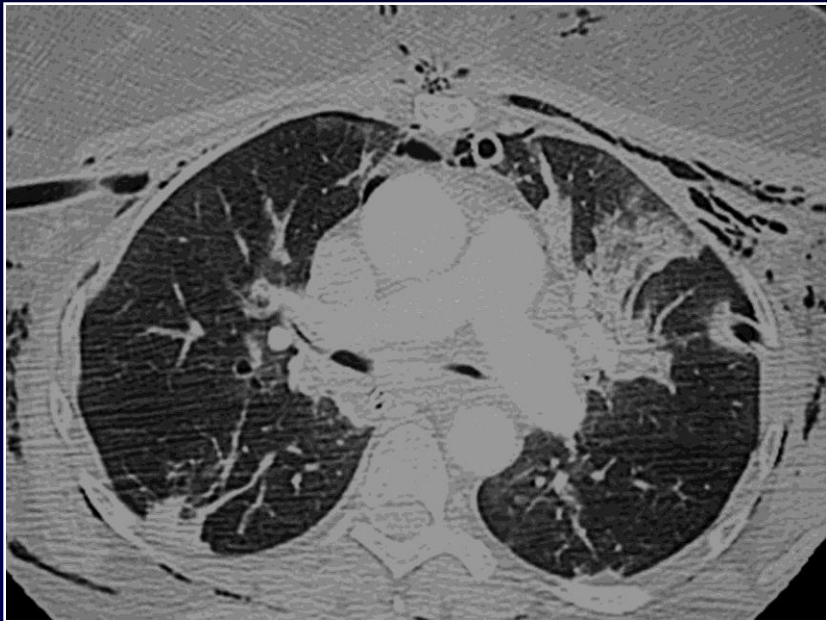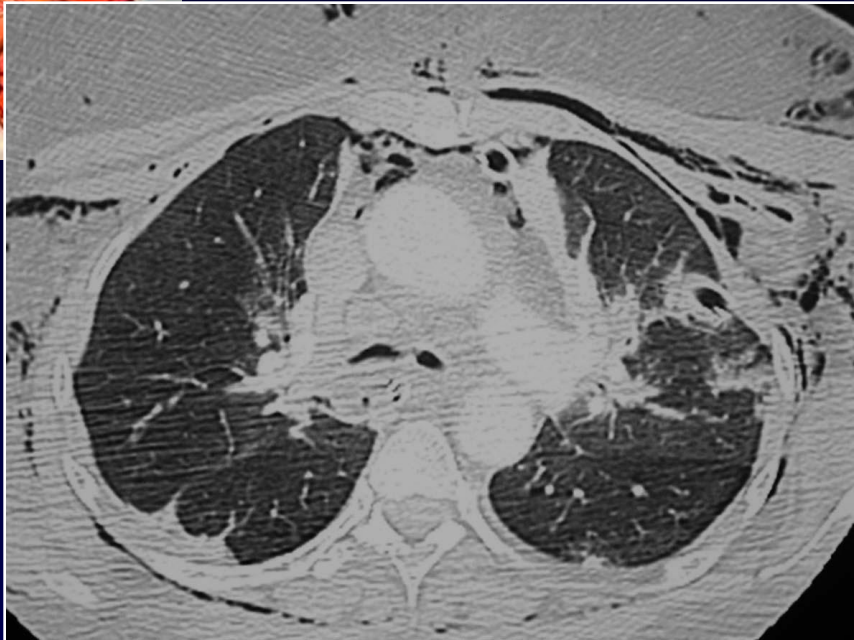Femme de 46 ans

**Patiente brûlée trachéotomisée avec air pariétal
s'aggravant progressivement**



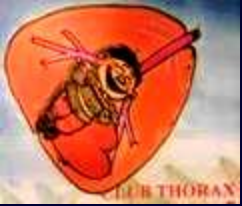







Diagnostic ?



Malposition de la sonde de trachéotomie

**Poumons de brûlé avec sténoses
inflammatoires diffus de l'arbre
trachéo-bronchique**