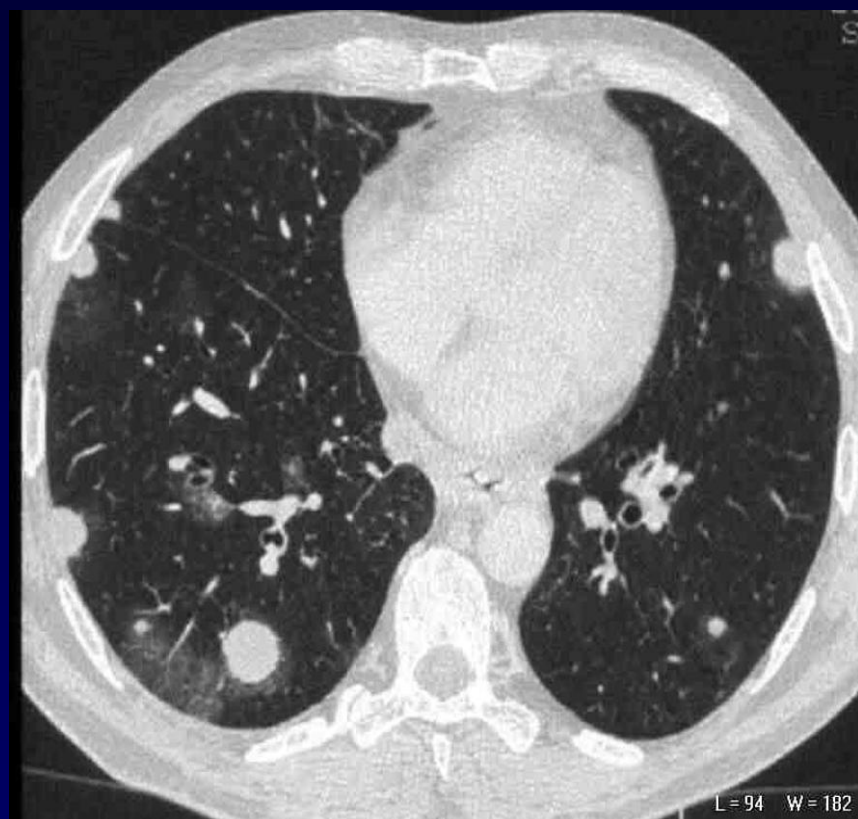

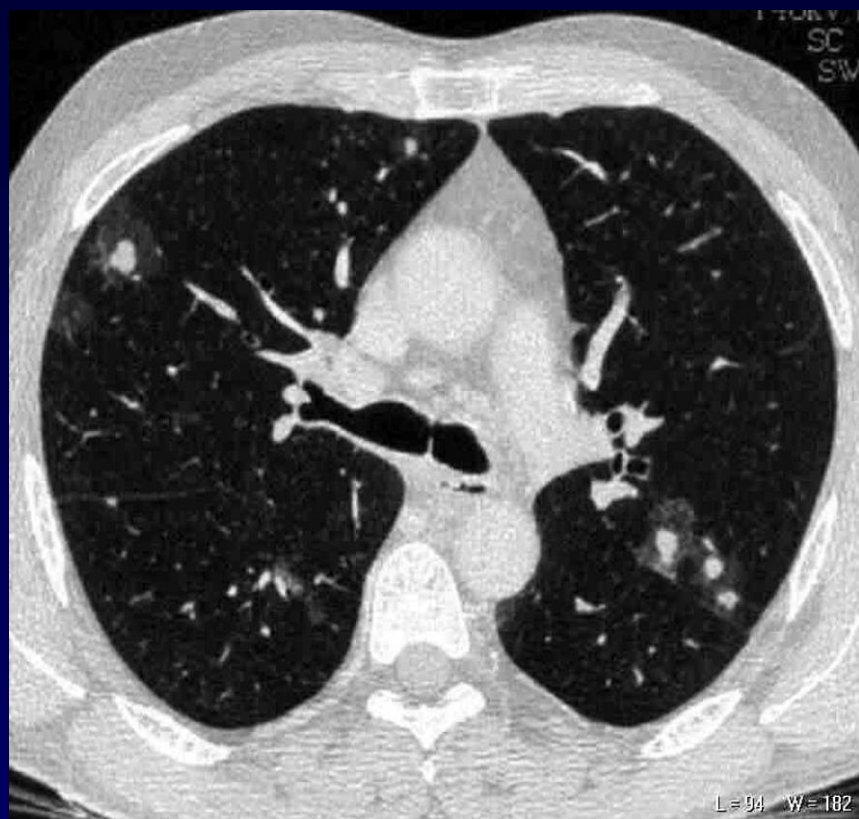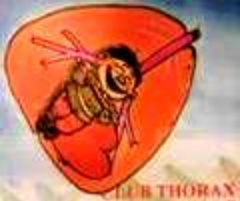


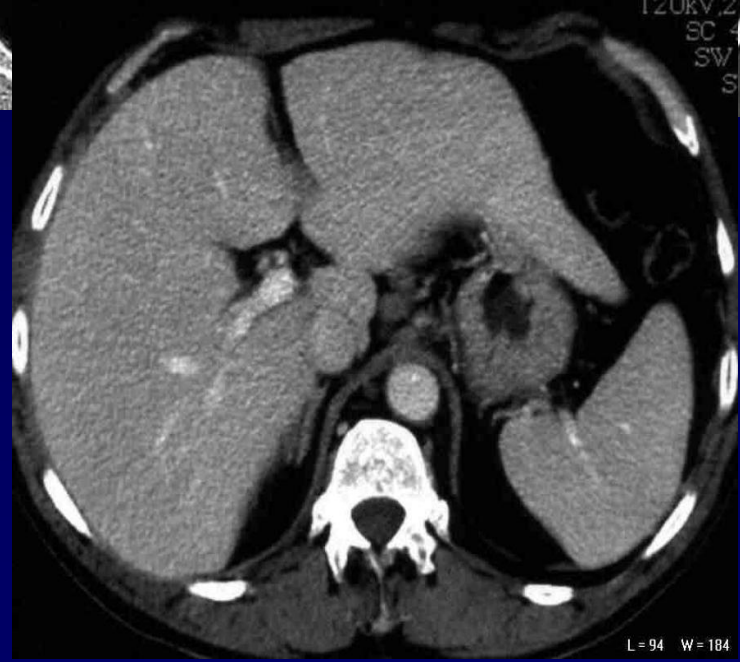
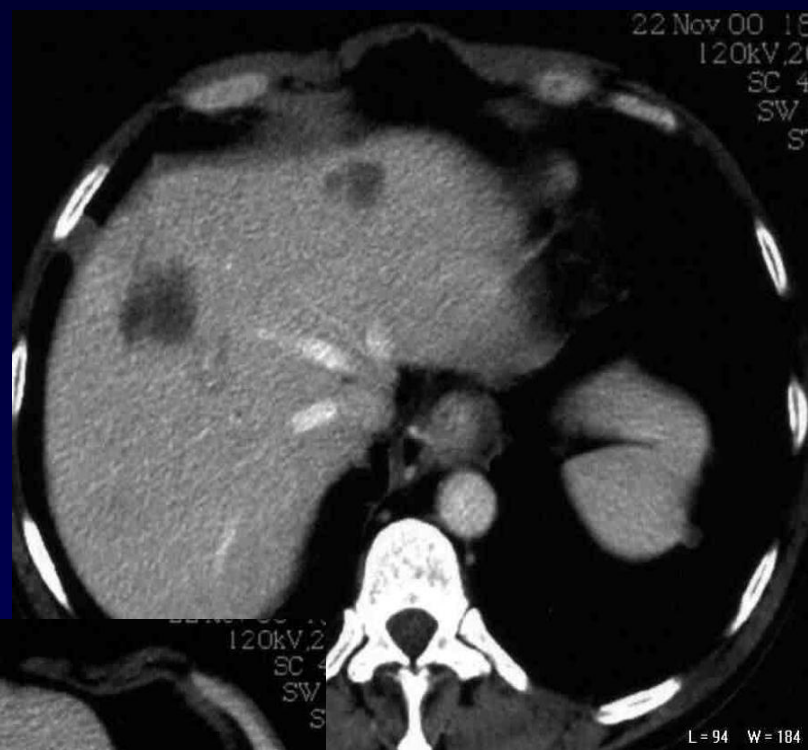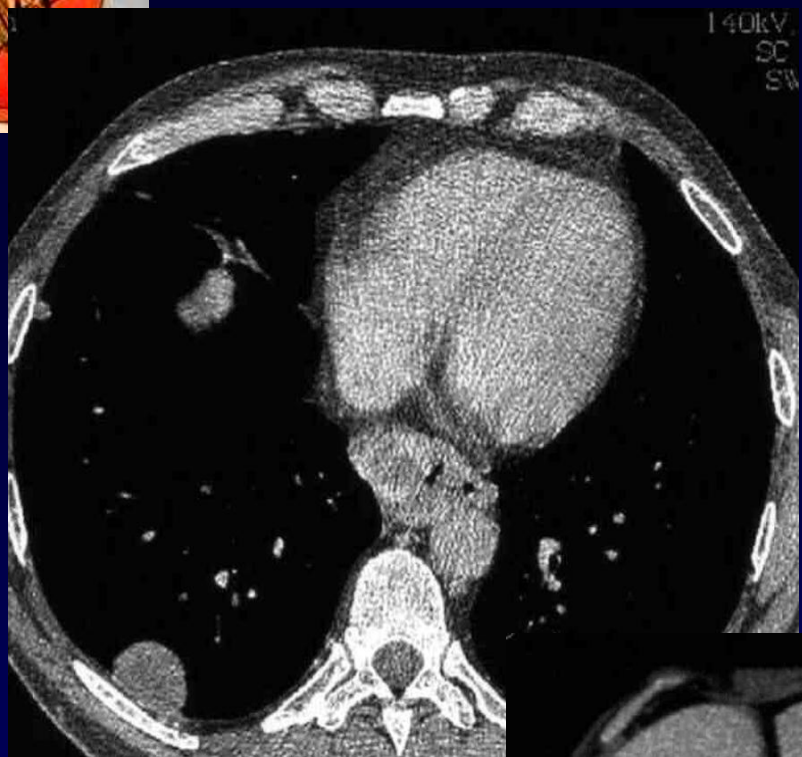P FAJADET

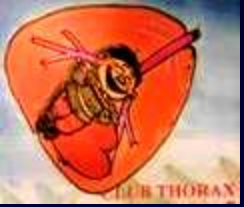Homme de 60 ans

**Altération de l'état général dans un contexte éthylo-tabagique
avec cirrhose hépatique**

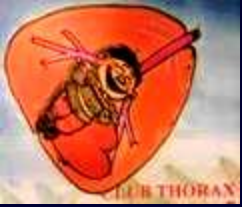Augmentation des ACE et des alpha-foeto protéines







Diagnostic ?



Présence de multiples formations nodulaires parenchymateuses pulmonaires avec halo périphérique

Syndrome tumoral du bas œsophage avec adénopathies coelio-mésentériques et métastases hépatiques

Biopsie hépatique: métastase d'un cancer digestif

Discussion: non spécificité du halo périnodulaire