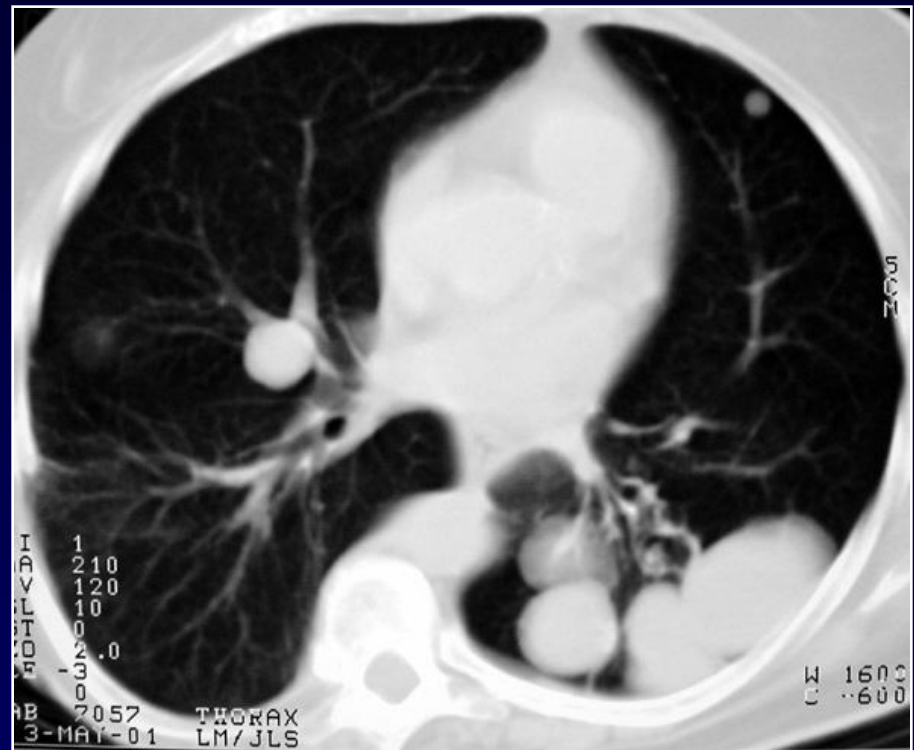
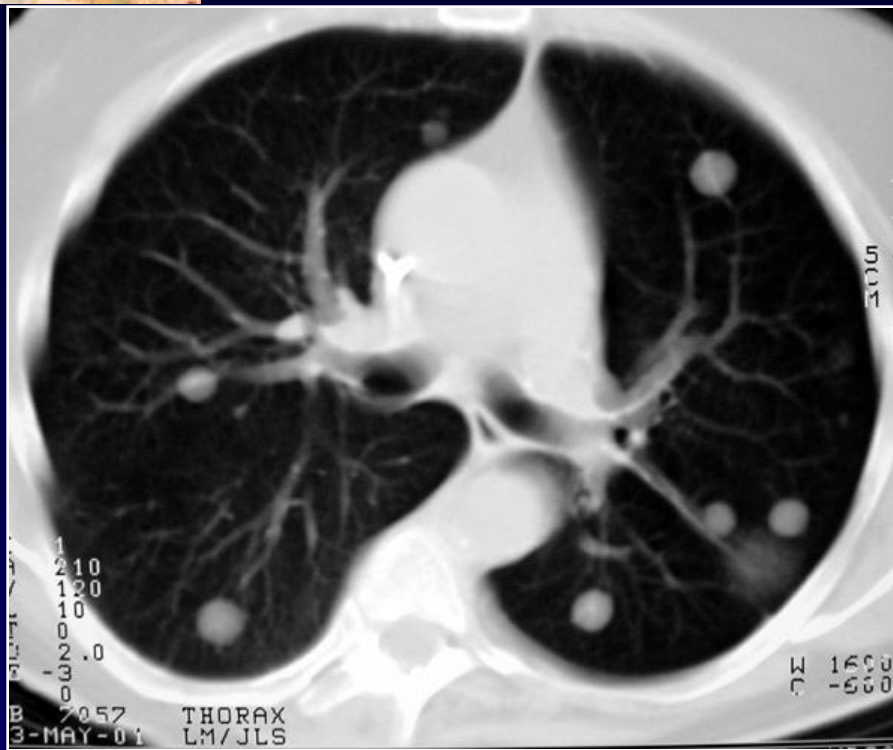




L. METGE

Femme

**Antécédents de sarcome de l'artère pulmonaire avec
métastases cérébrales récidivantes**



TDM en fenêtre parenchymateuse



Diagnostic ?



Métastases de sarcome de l'artère pulmonaire