



J. GIRON

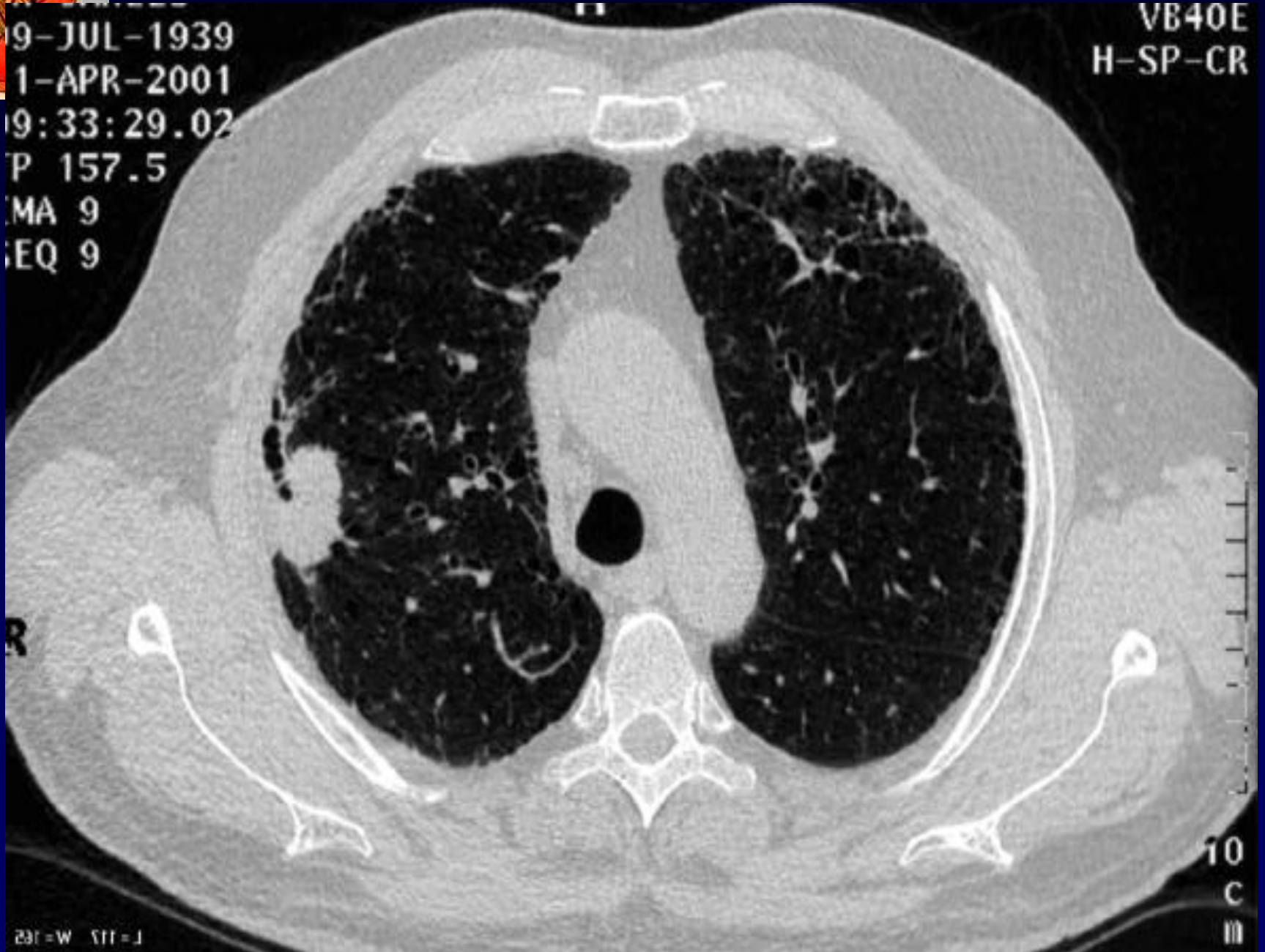Homme de 62 ans

Patient suivi pour polyarthrite rhumatoïde



9-JUL-1939
1-APR-2001
9:33:29.02
P 157.5
MA 9
EQ 9

VB40E
H-SP-CR



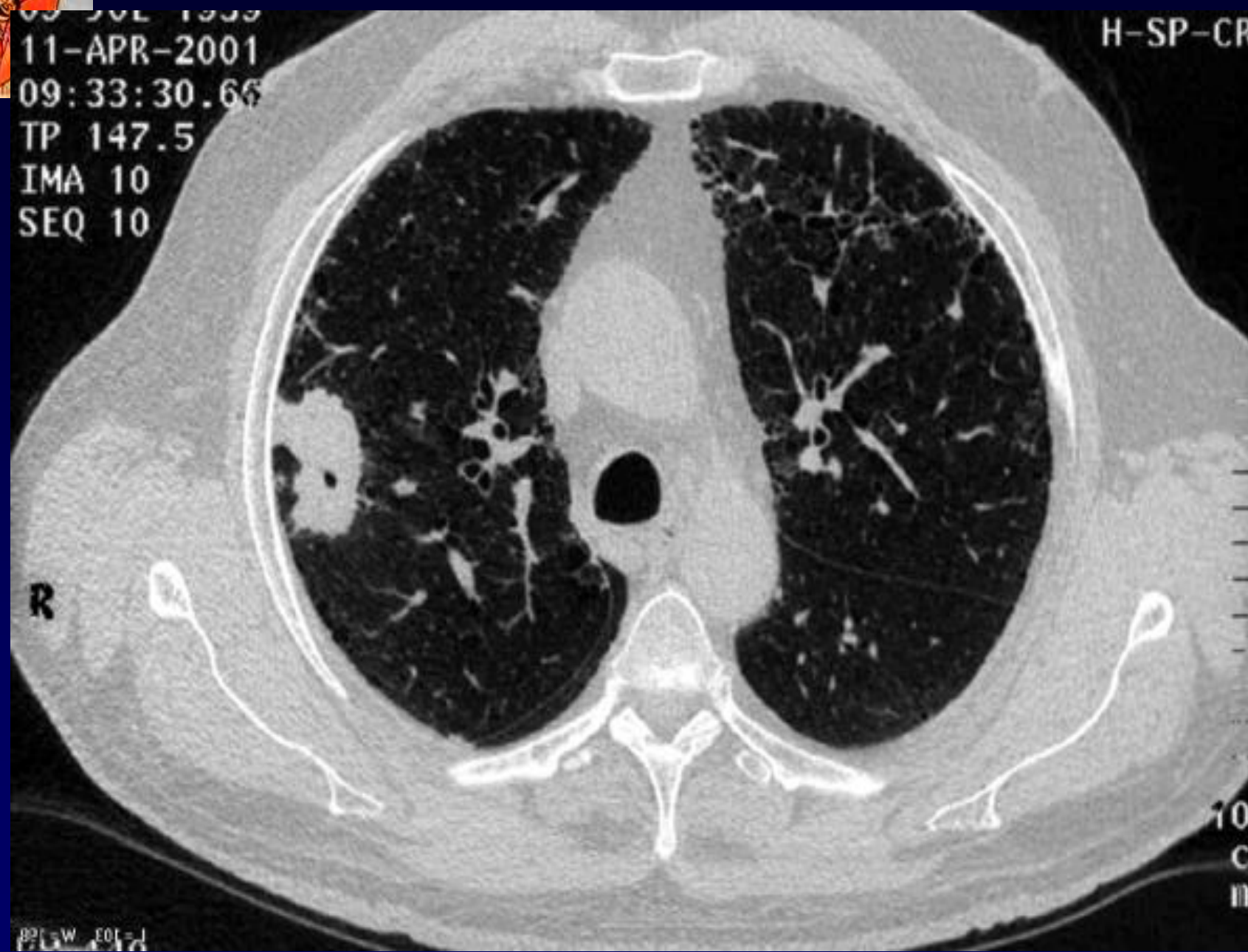
L = 113 W = 162

10
C
III



09:33:30.65
11-APR-2001
TP 147.5
IMA 10
SEQ 10

H-SP-CR



R

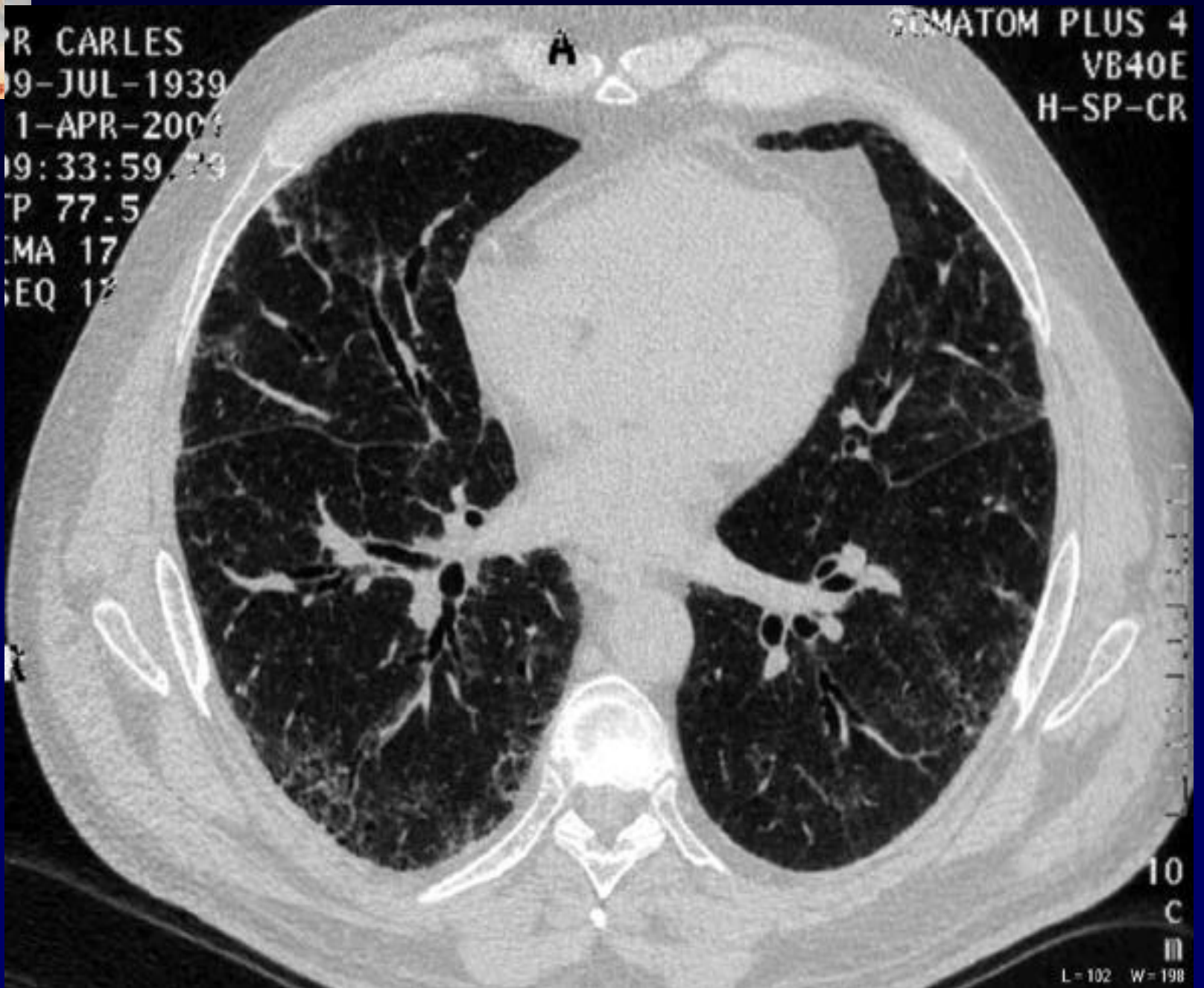
10
C
M

8215W 10171



R CARLES
9-JUL-1939
1-APR-2009
19:33:59.73
P 77.5
MA 17
EQ 12

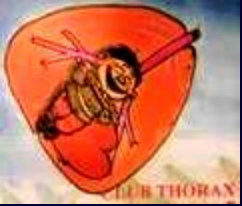SCMATOM PLUS 4
VB40E
H-SP-CR



L-102 W-198



Diagnostic ?



**Association de lésions de fibrose
avec DDB et d'un nodule lobaire
supérieur droit**

**Néoplasie bronchique avec
fibrose pulmonaire**