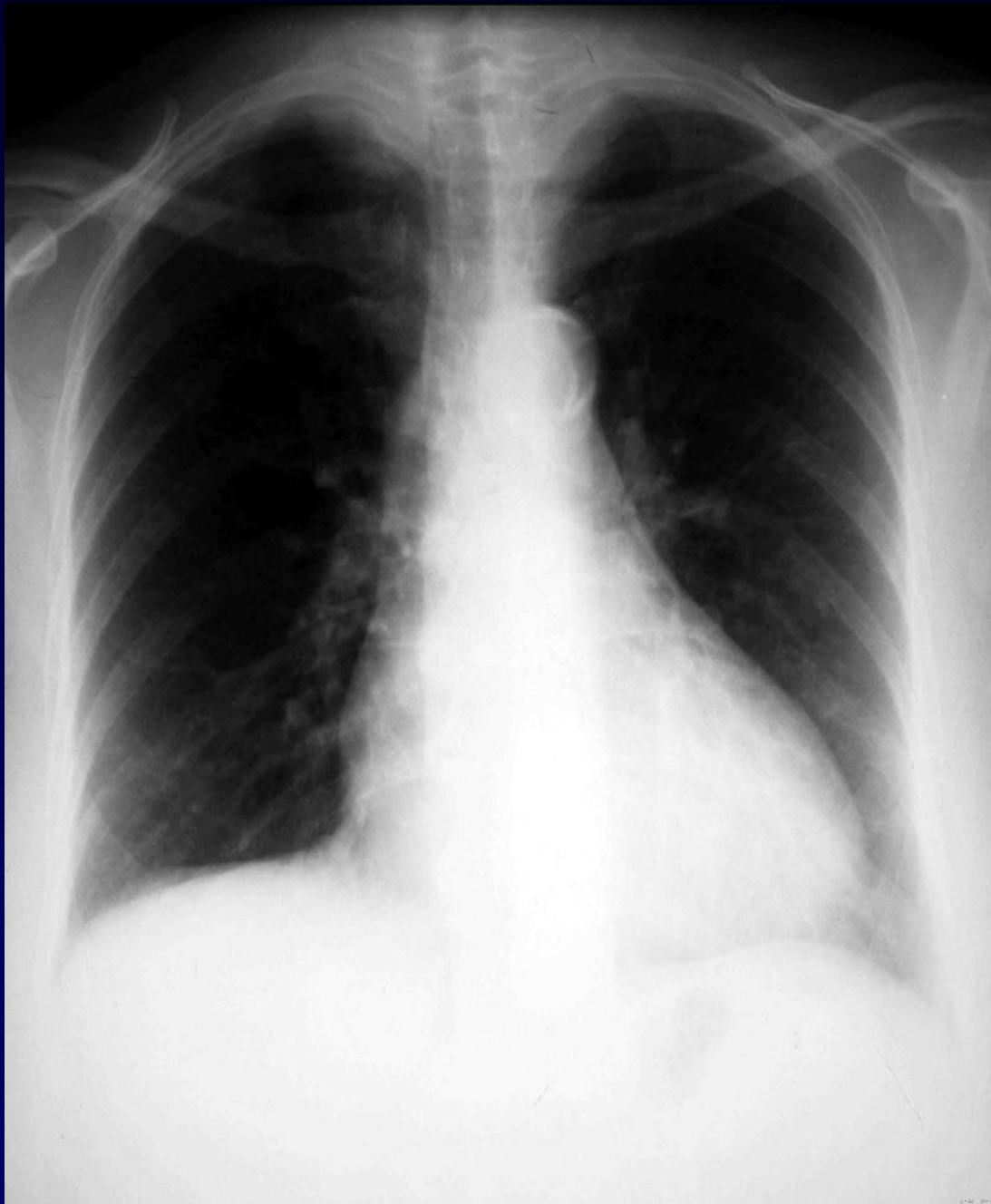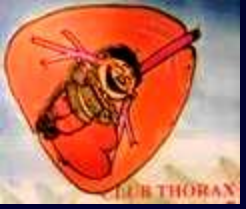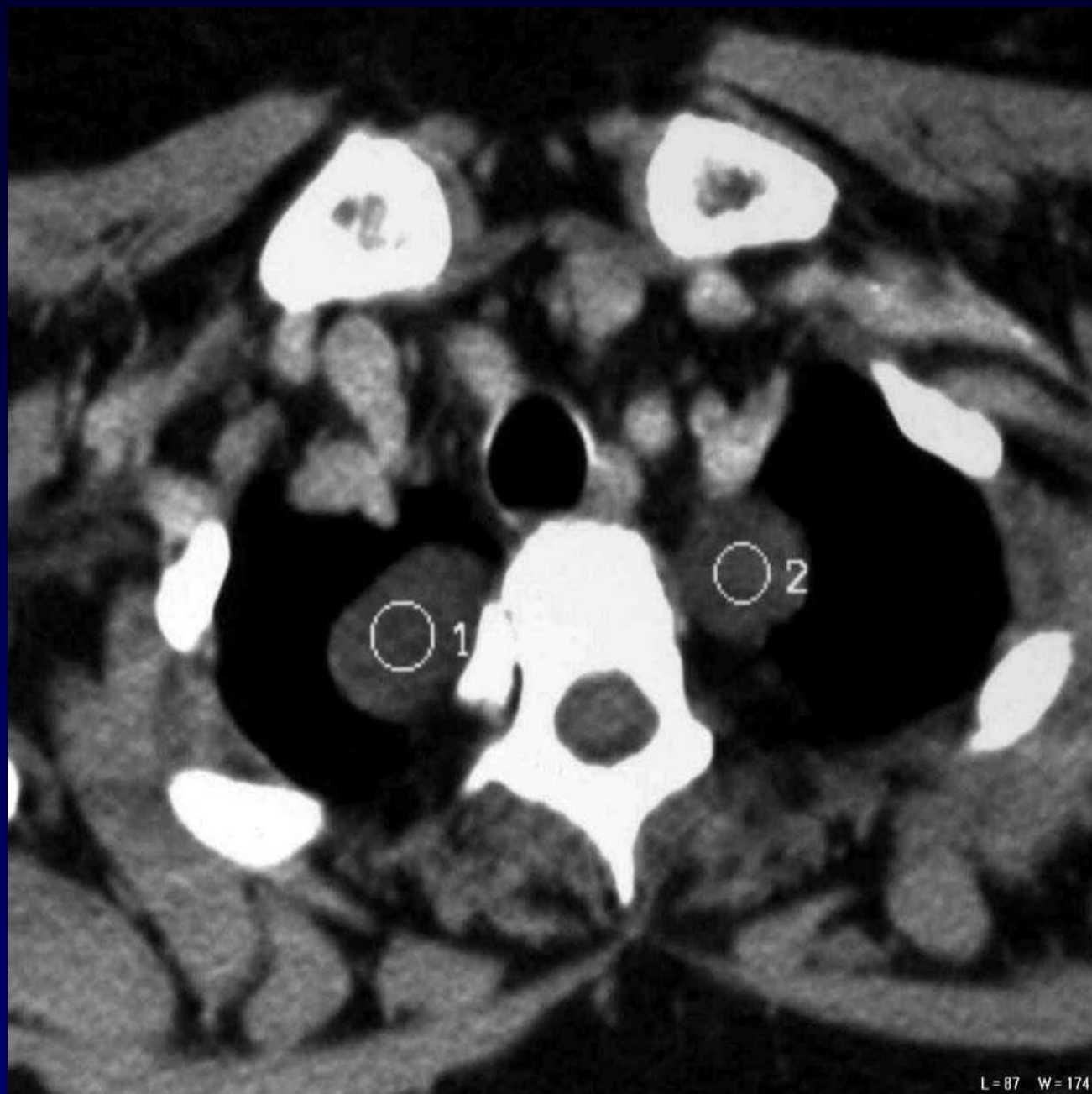




J GIRON

Femme asymptomatique





L=87 W=174



Diagnostic ?



Formations tumorales médiastinales postéro-supérieures

PROBABLES NEUROFIBROMES

(Compte tenu de leur topographie et de leur densité)