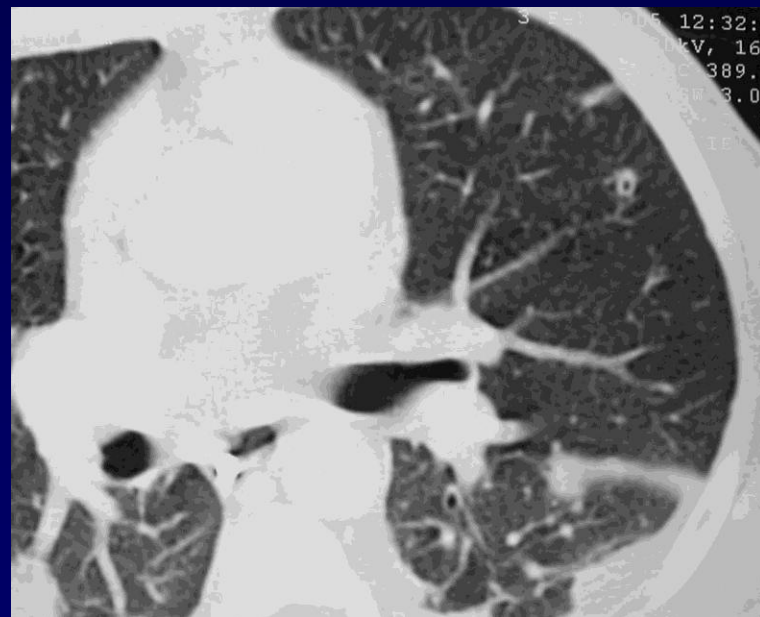
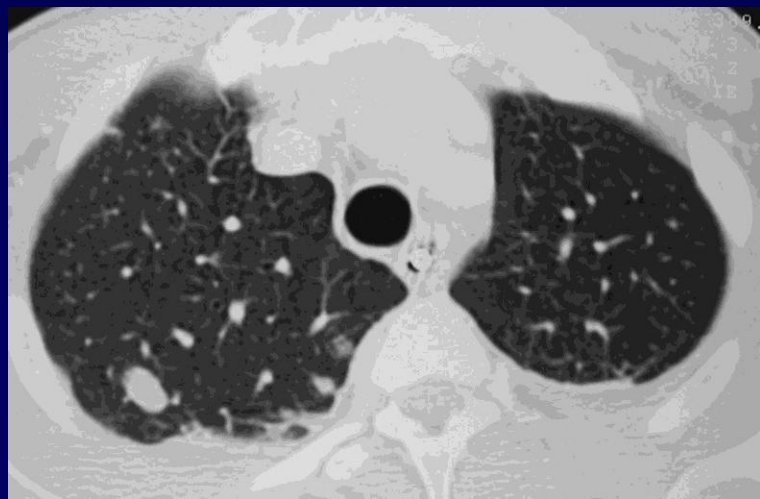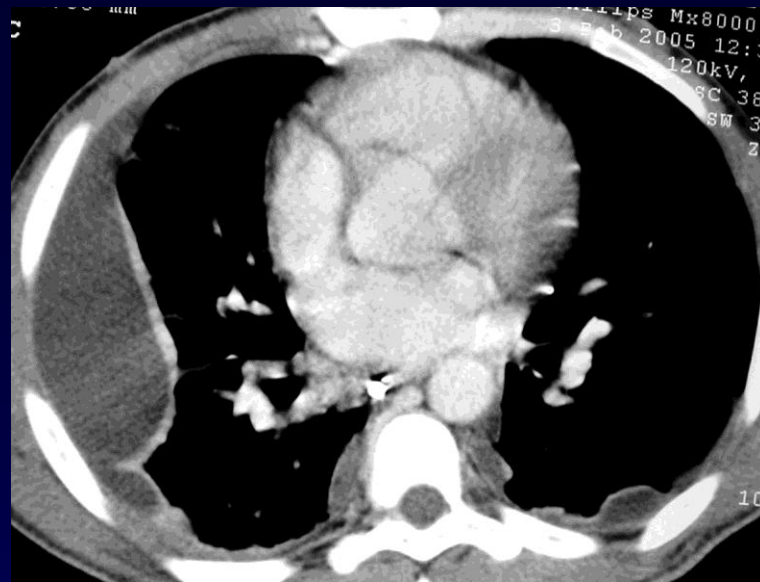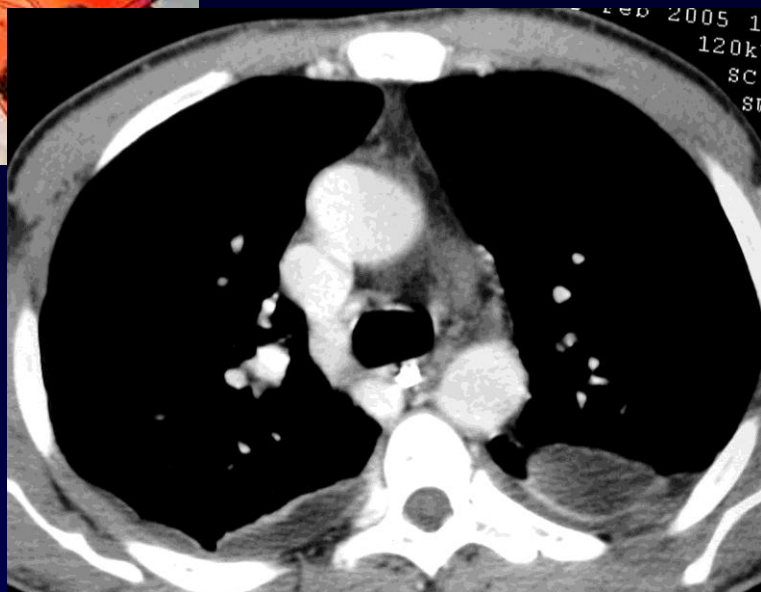


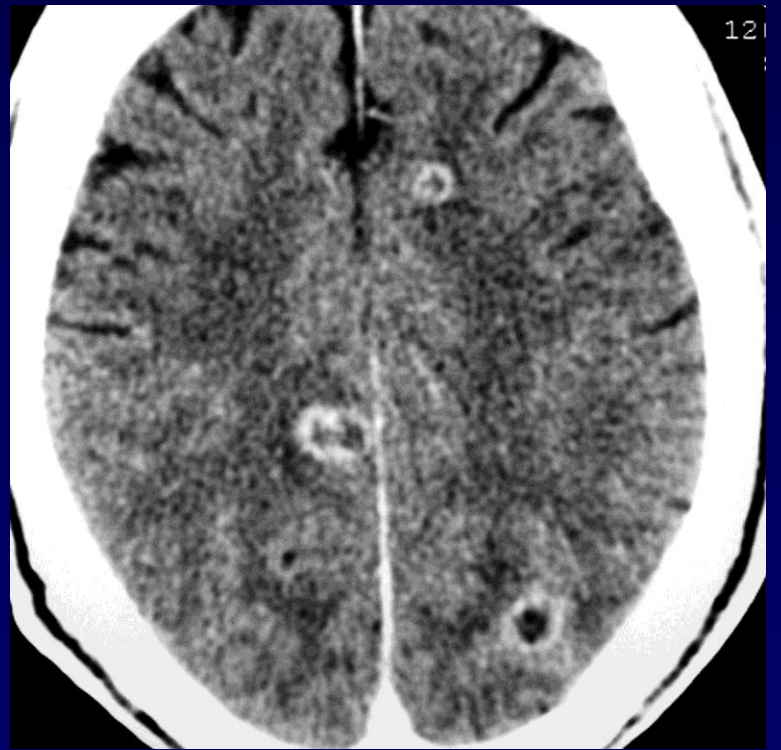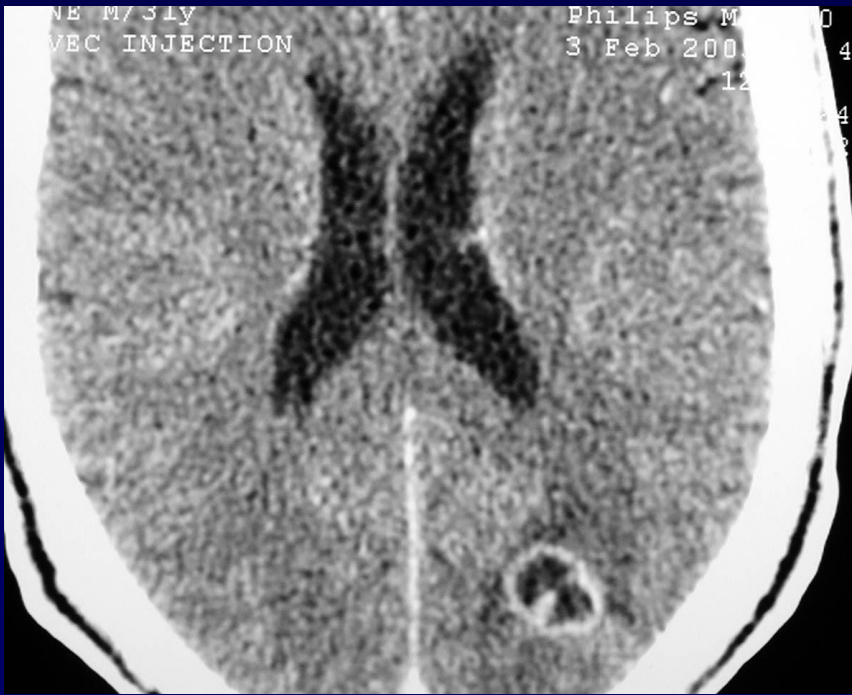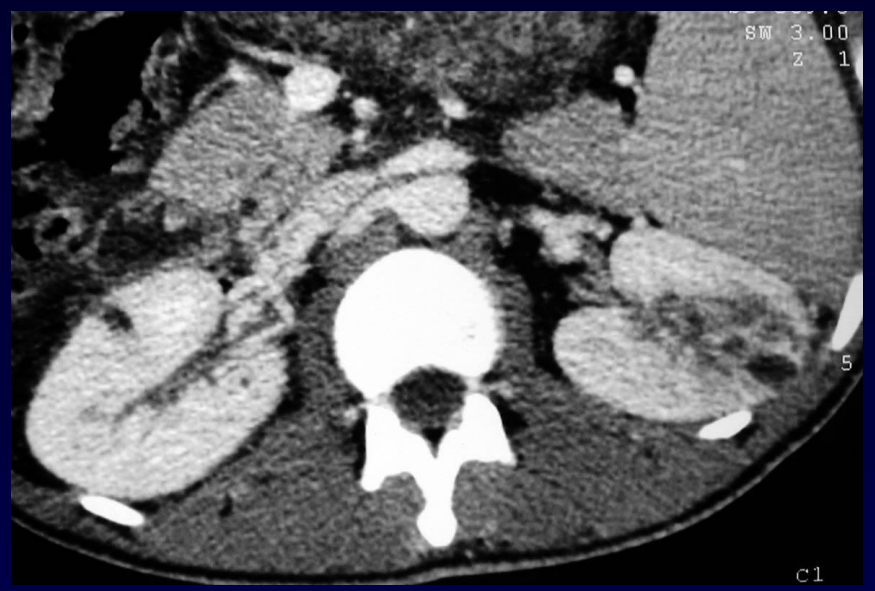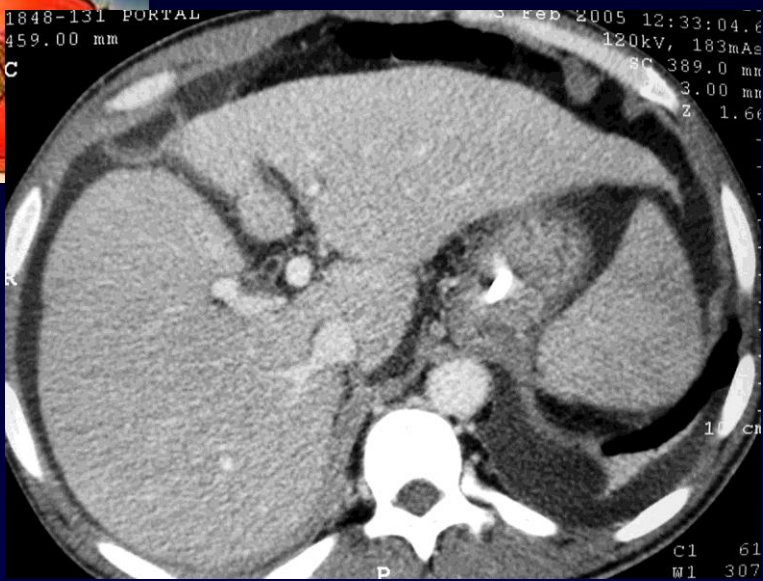


M EL HAJJAM

Homme de 31 ans

**Bilan d'un syndrome douloureux abdominal
aigu fébrile chez un patient HIV+ avec CD4 à
15/mm³**







Diagnostic ?



Nocardiose multiviscérale

**Mise en évidence du germe par ponction
pleurale et hémoculture**