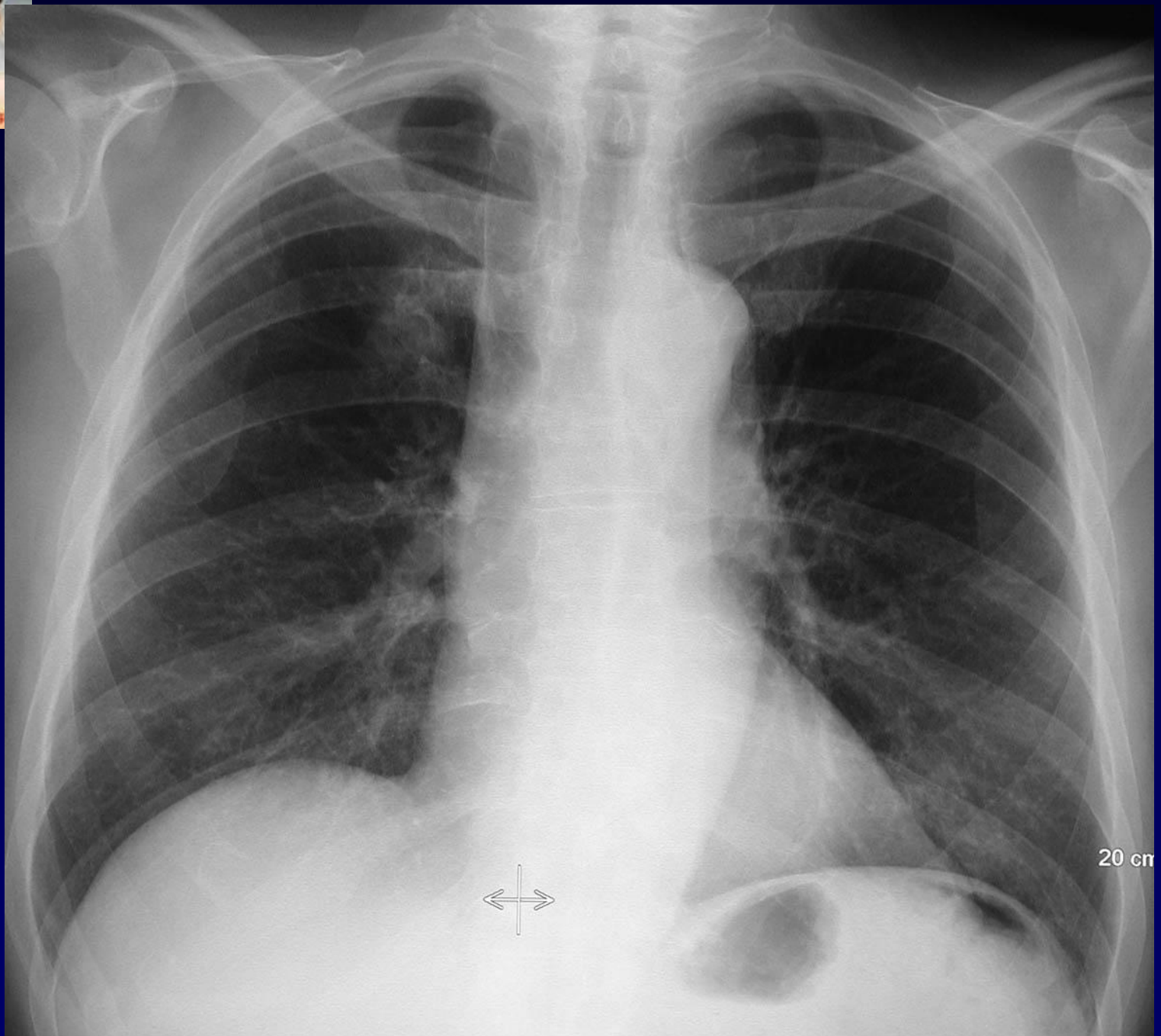
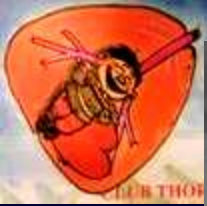


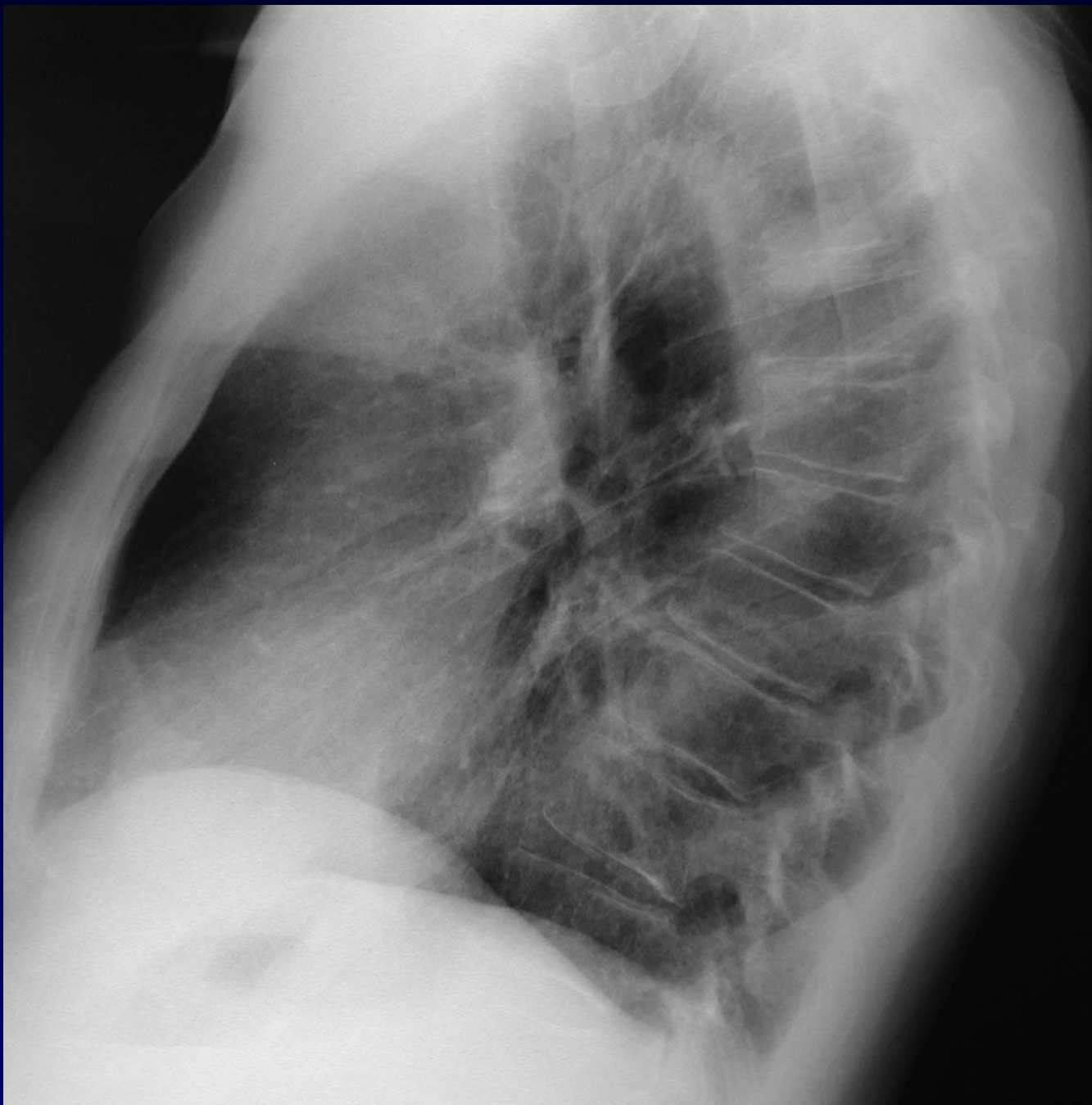
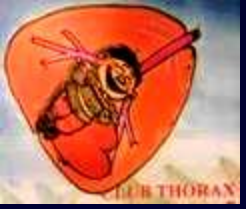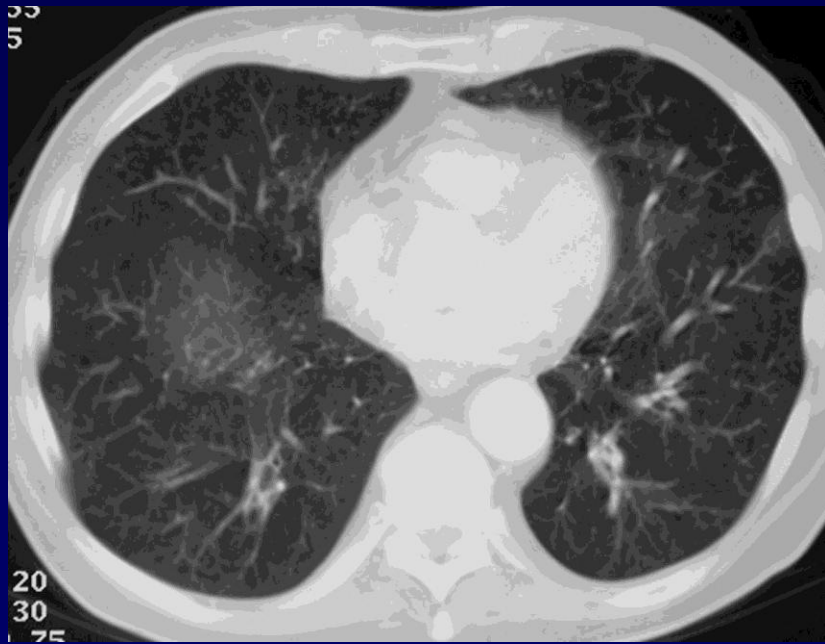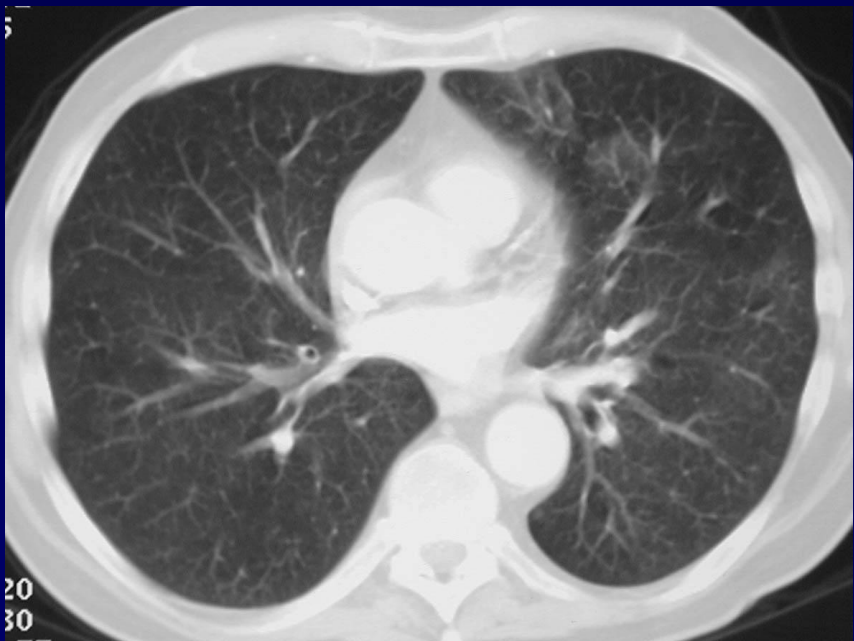
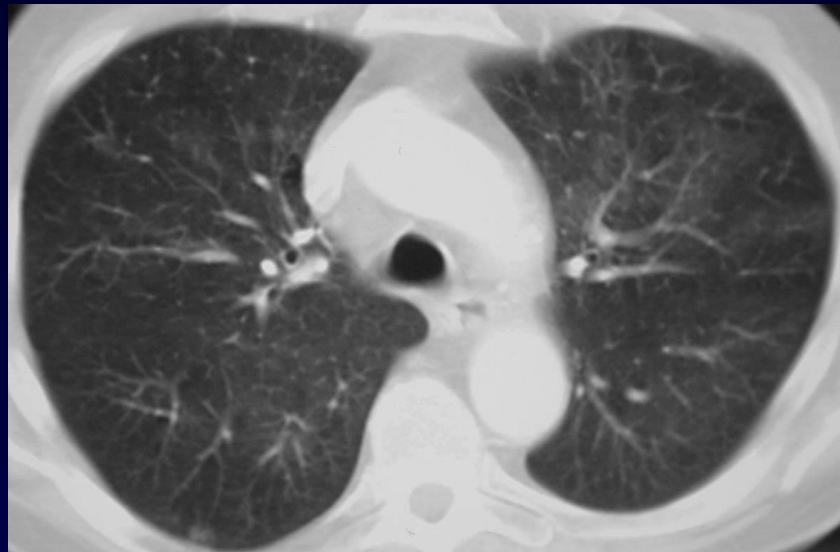
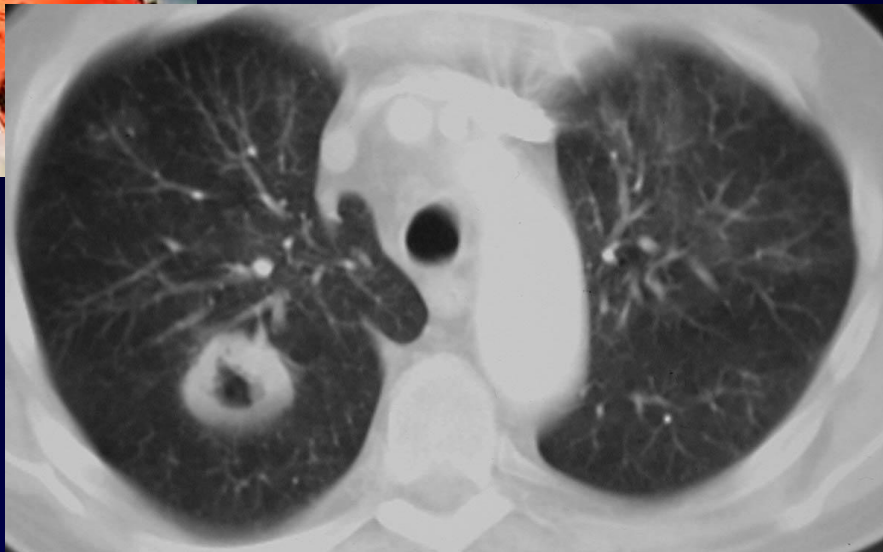**Homme de 71 ans**

**Patient présentant une tumeur cérébrale unique  
d'origine indéterminée**

**Traitement par corticothérapie et Témodal**

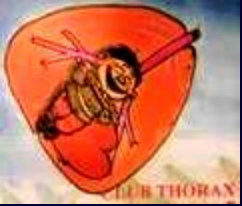







**Diagnostic ?**



# **Abcès à candida et pneumopathie à pneumocystis**

**Le Témodal favoriserait l'immunodépression**