

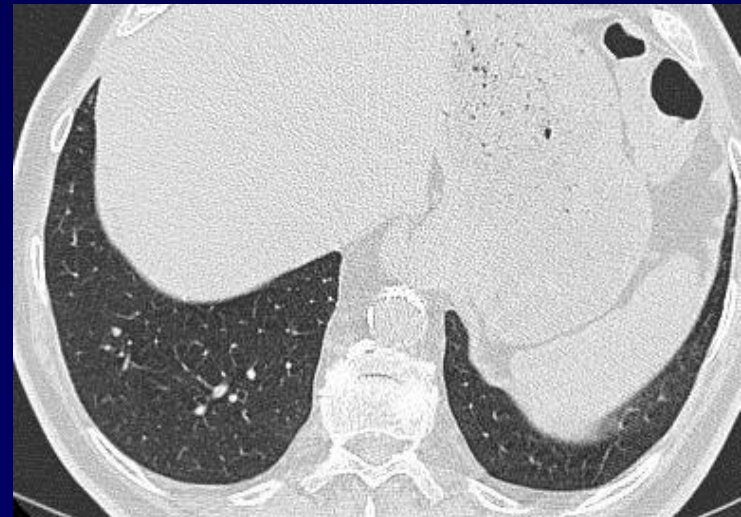
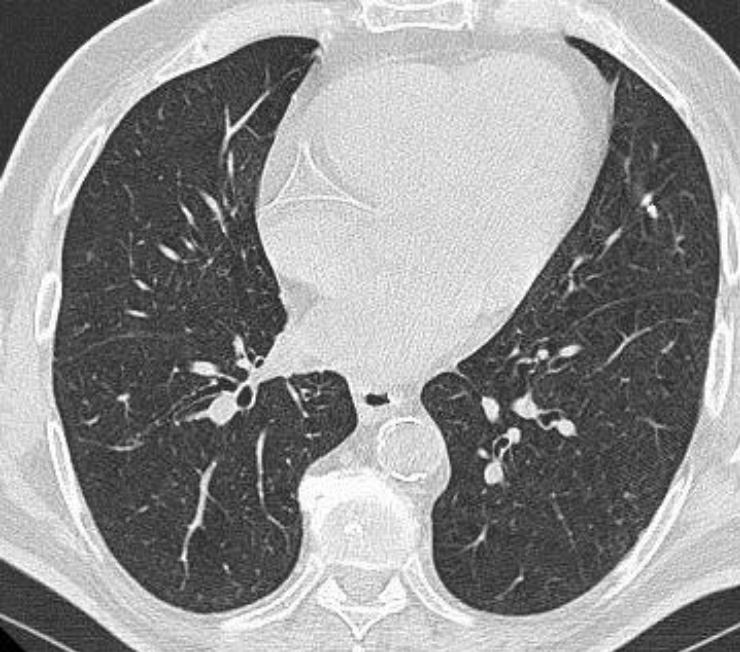
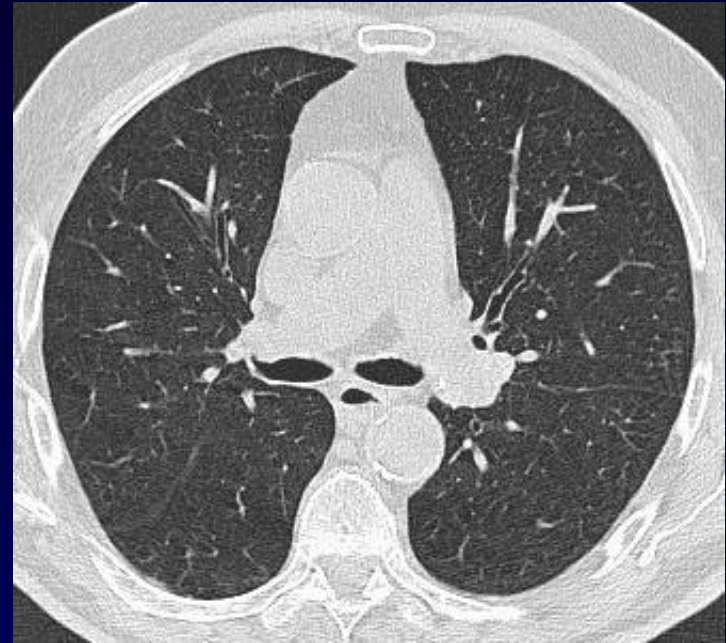
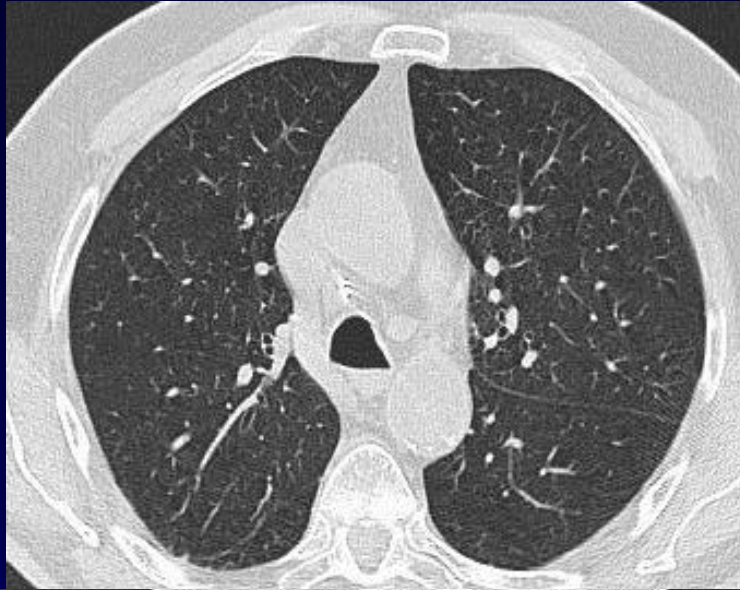J . GIRON – P . FAJADET

Homme de 84 ans

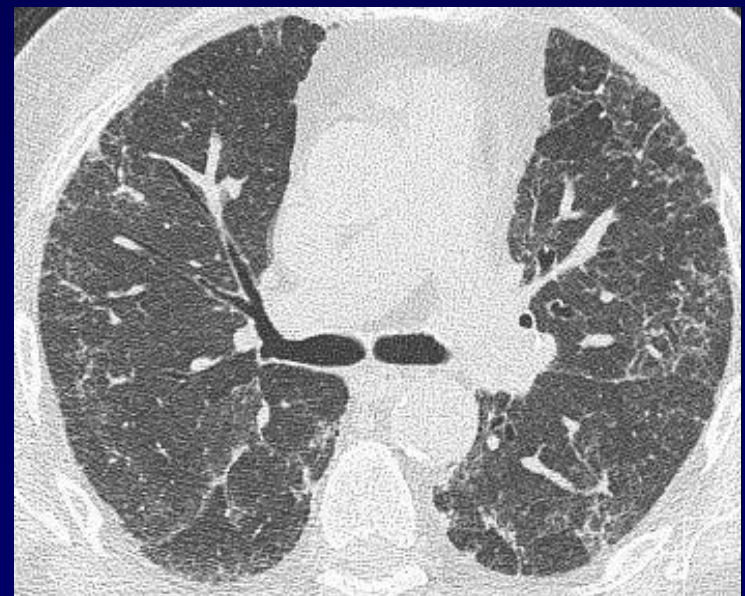
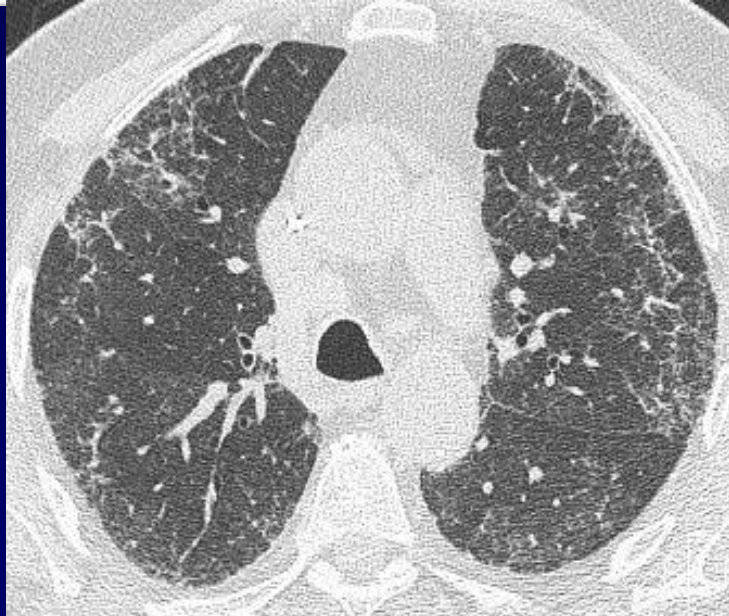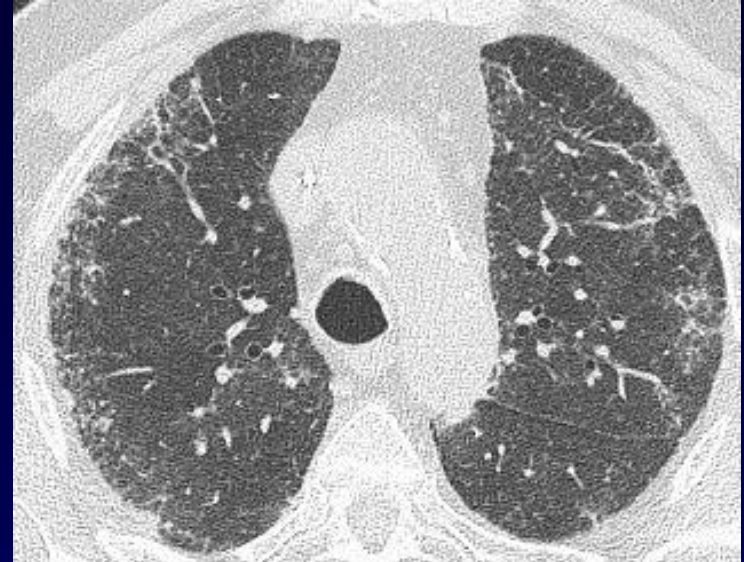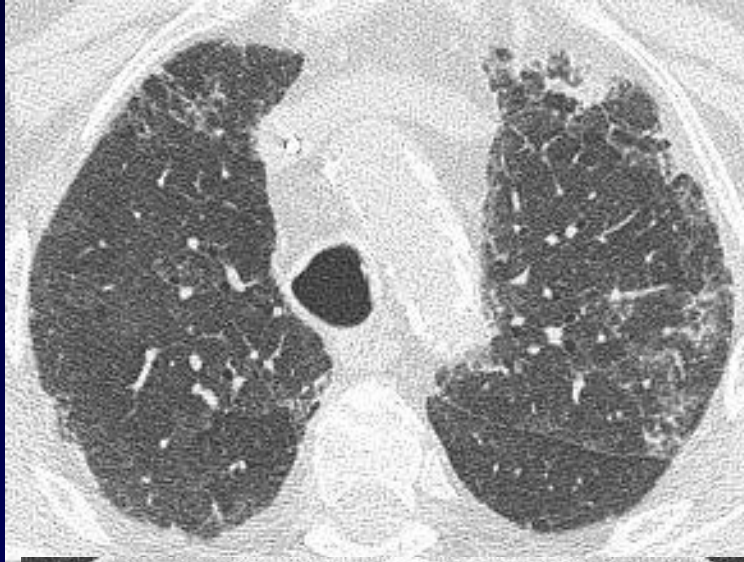Carcinome urothélial diffus

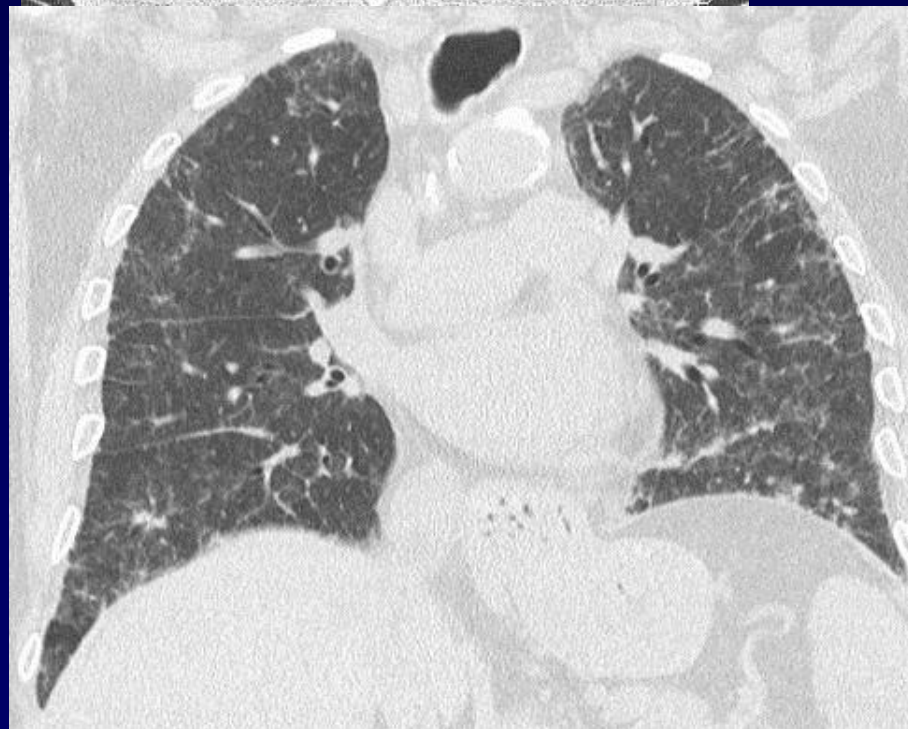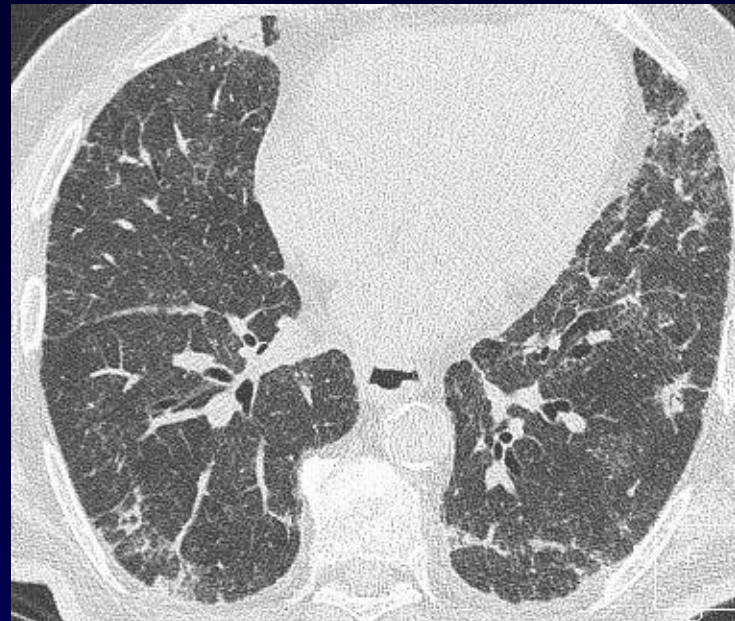
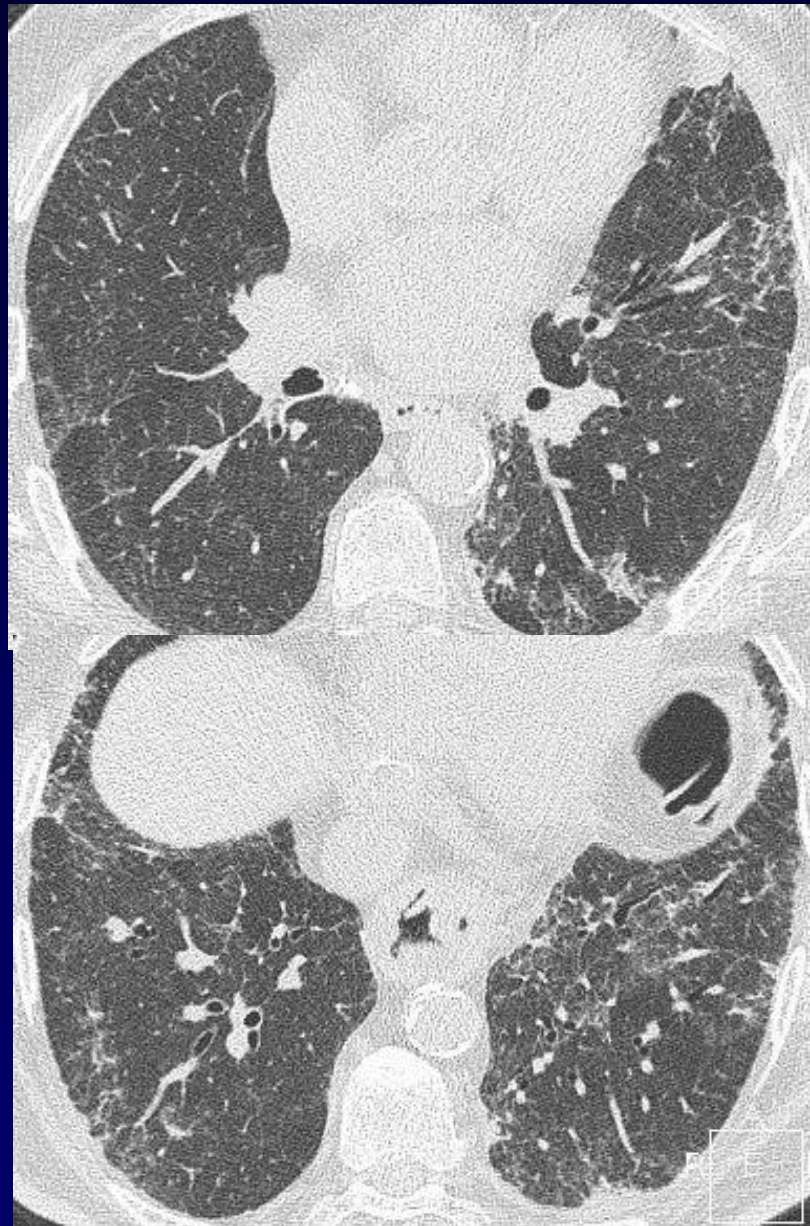Chimiothérapie : Gemcitabine débutée le  
31/07/2017

# TDM 12/07/2017 Pré-chimioTT



TDM 20/10/2017





**Diagnostic ?**

# Diagnostic

**PID Sub-aigue de type PINS médicamenteuse  
7-8 semaines après début de la Gemcitabine**

**Evolution: Arrêt Gemzar**  
**Carboplatine**

# Amélioration après arrêt du traitement

