



0014085
Imagerie Appliquée
à la Pratique Pneumologique



Du Gras dans le Thorax

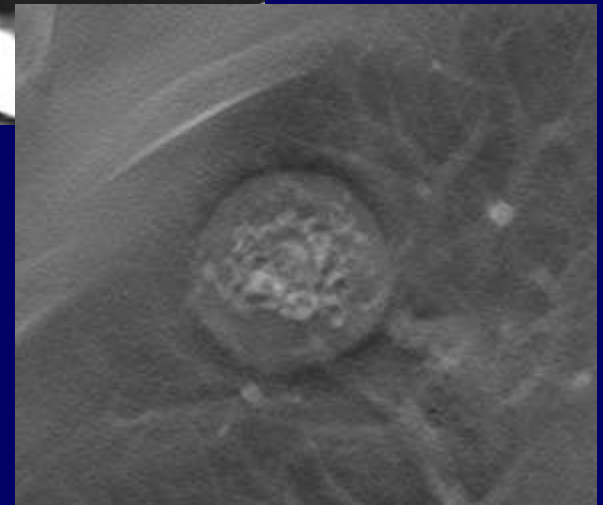
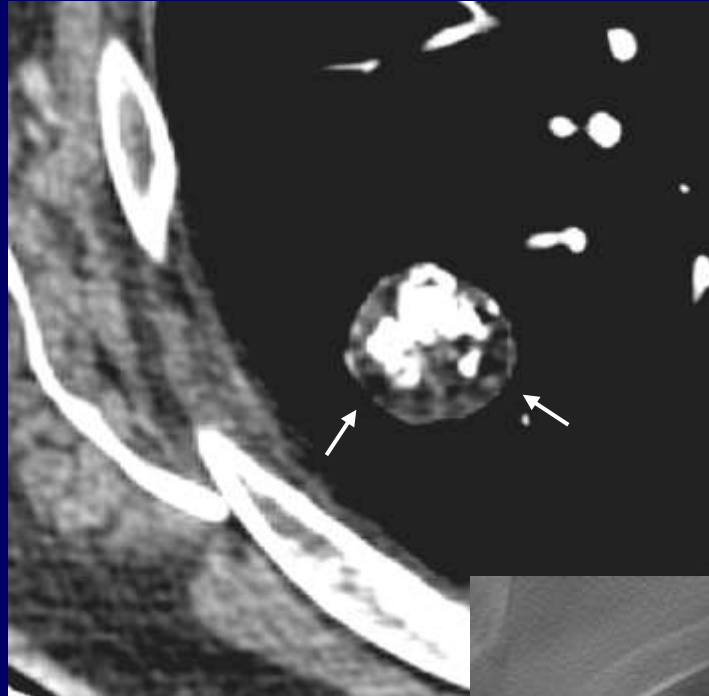
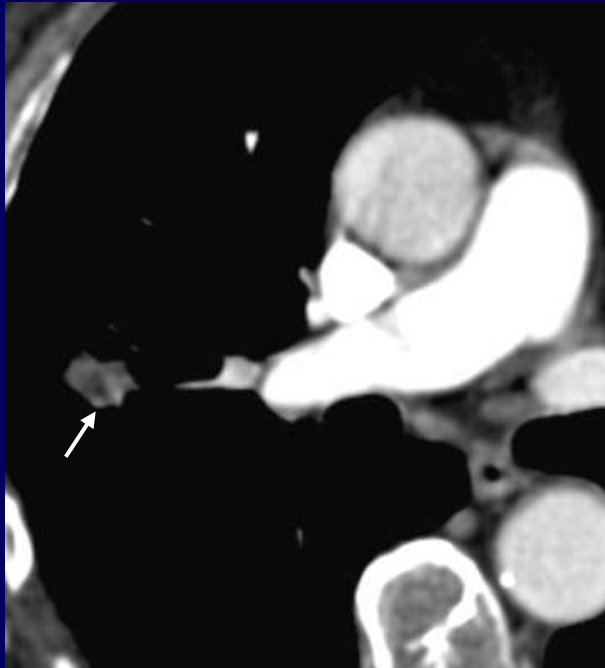
Orientation diagnostique



Alexis LACOUT
Pierre-Yves MARCY

Toulouse Septembre 2019

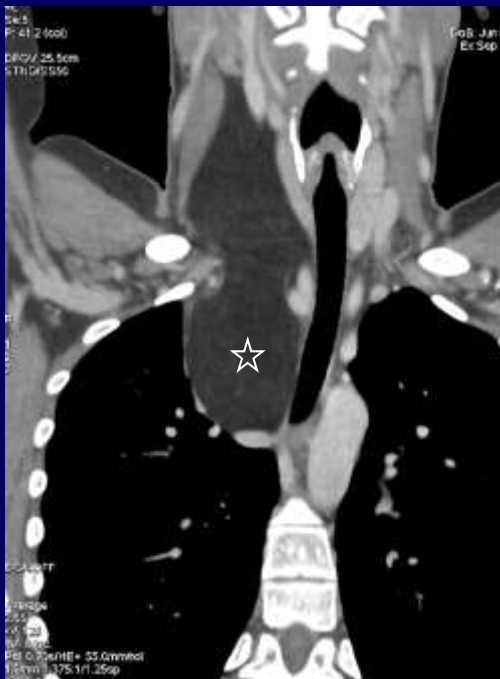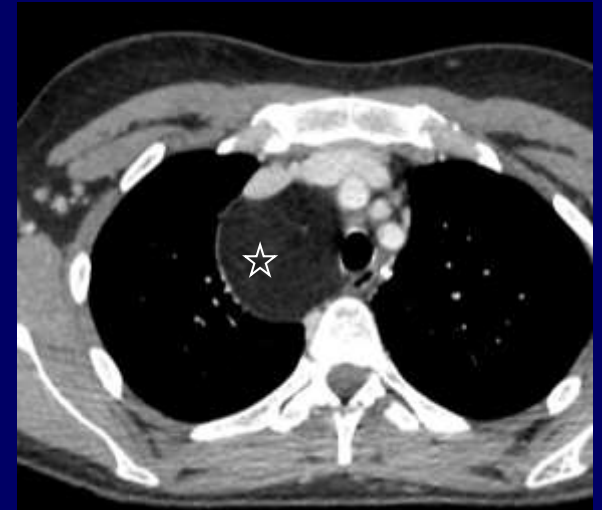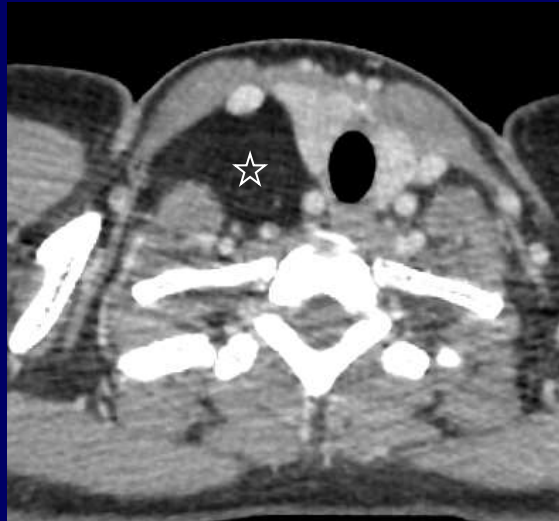
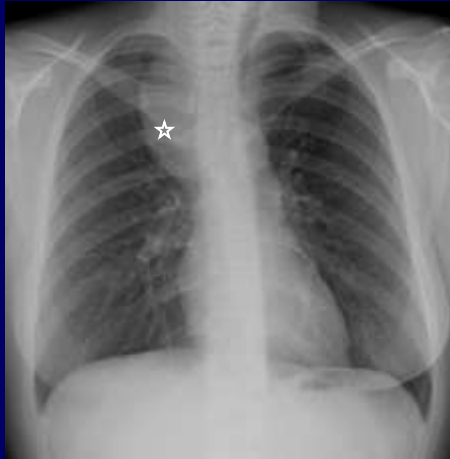TUMORAL



Hamartochondrome : tumeur bénigne avec graisse + calcifications en pop-corn

Analyser en filtre « mou » ; résolution en densité

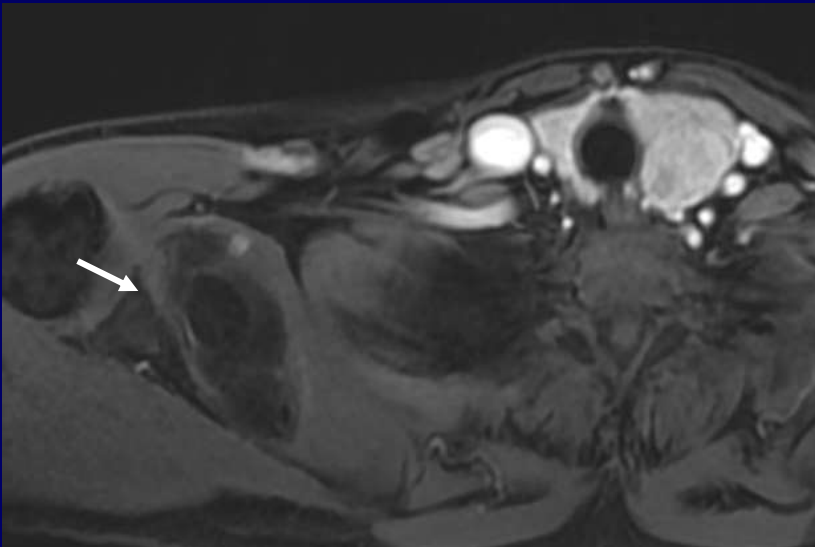
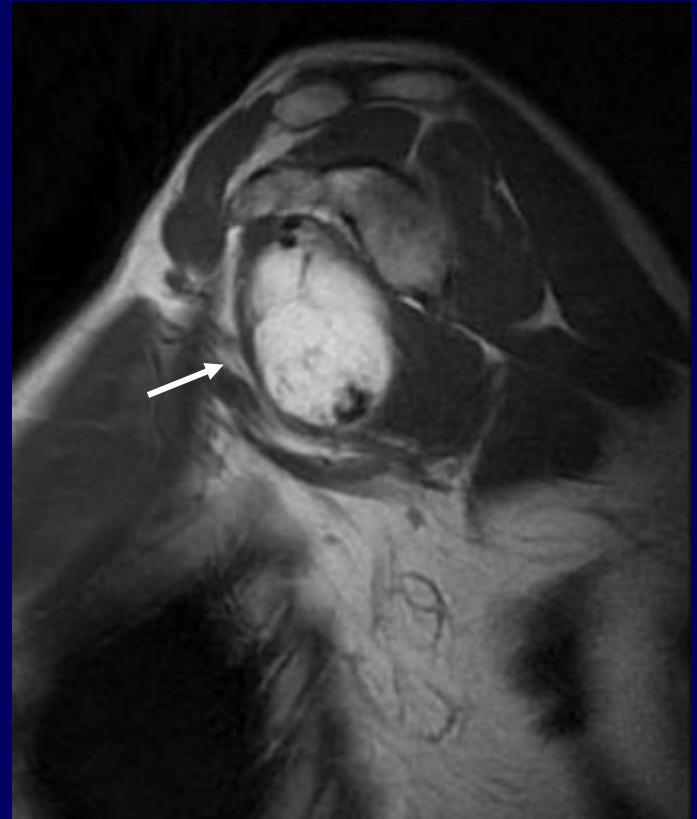
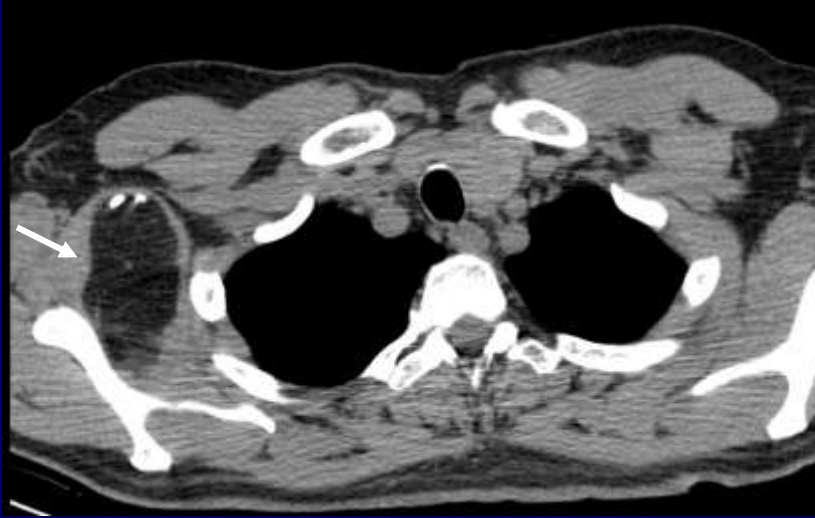
TUMORAL



Lipome médiastinal (diagnostic différentiel : liposarcome bien différencié)

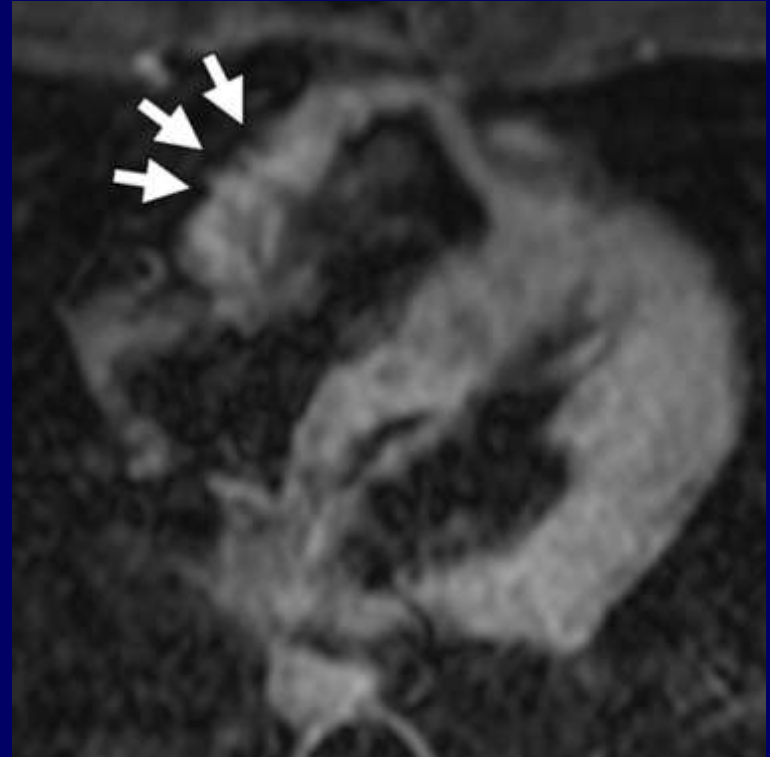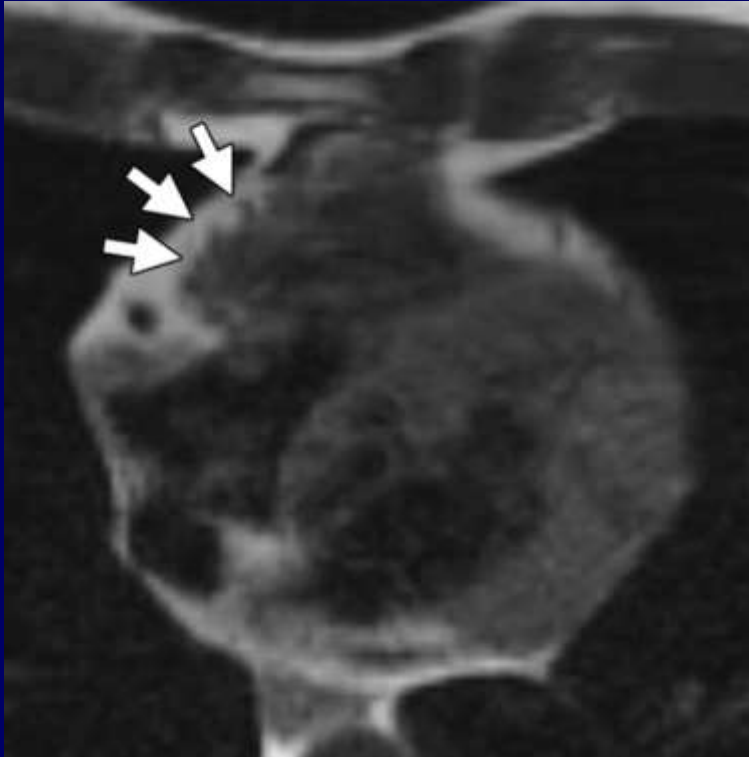
Analyser en filtre « mou » ; résolution en densité

TUMORAL



Lipome scapulaire

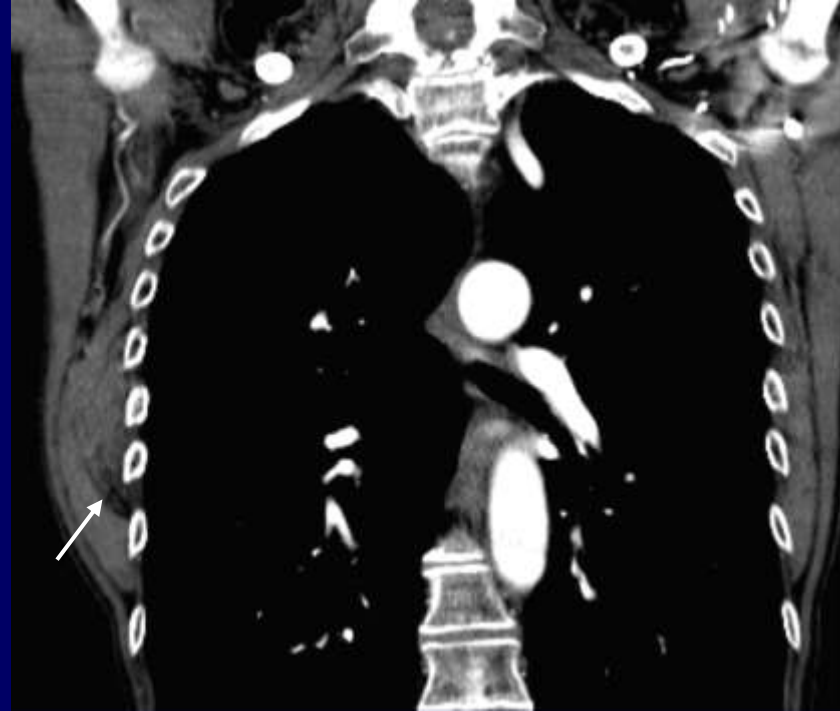
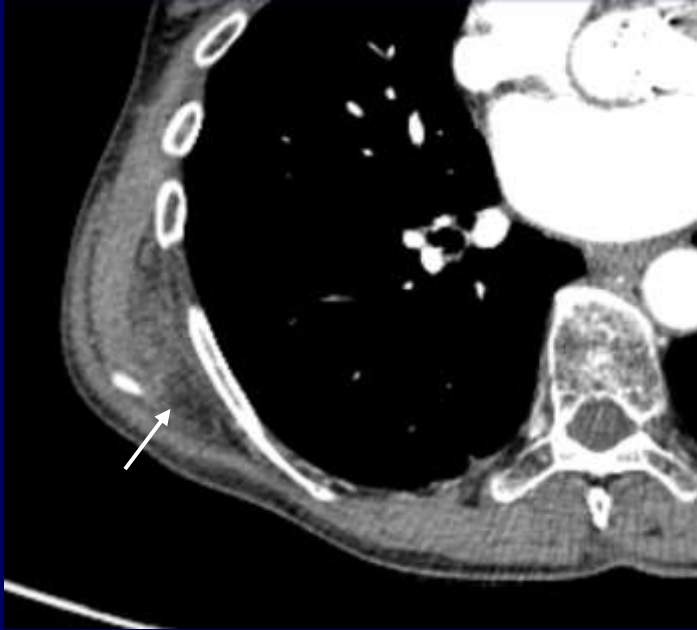
DYSPLASIE ARYTHMOGENE DU VENTRICULE DROIT



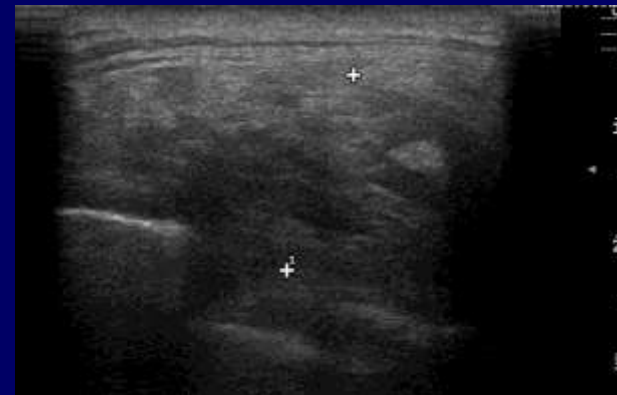T1 dark blood sans et avec saturation de graisse

There is focal subepicardial fat infiltration in the basilar RV, which has a typical fingerlike pattern of high signal intensity projecting into the thinned RV wall (arrows)

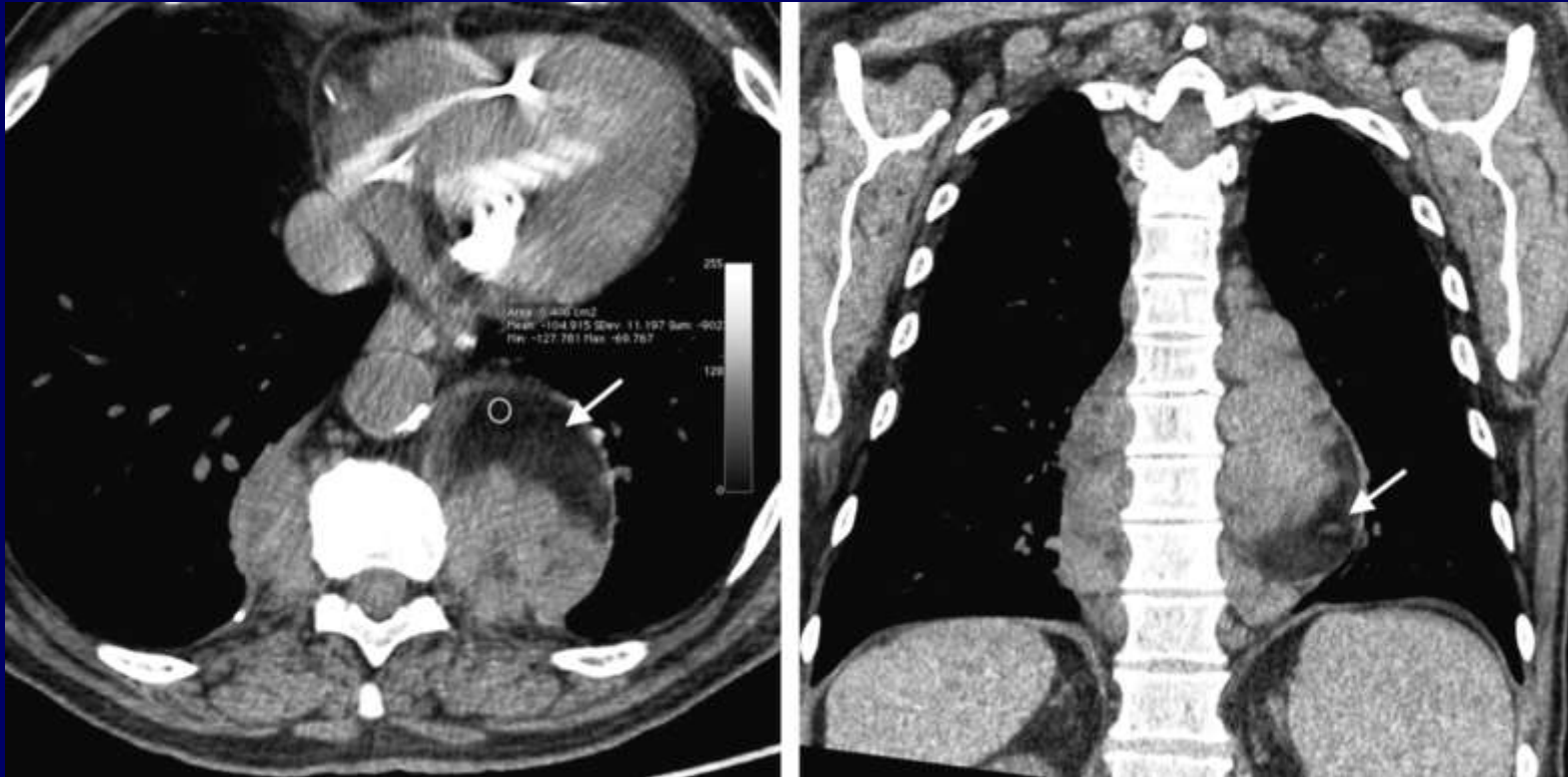Pseudo-TUMORAL



Elastofibrome

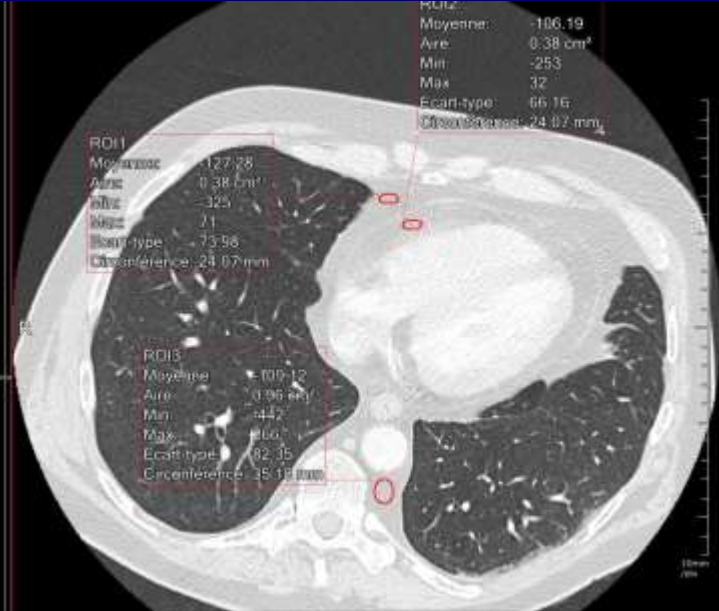
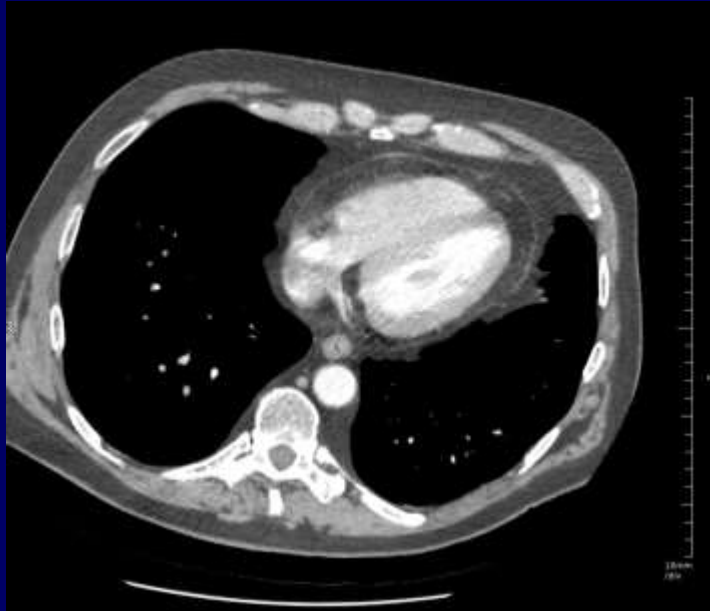


Pseudo-TUMORAL

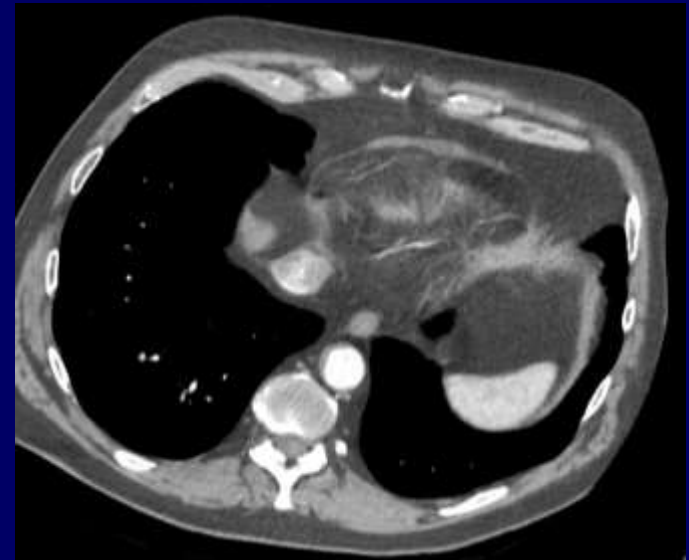

Hématopoïèse extra-médullaire

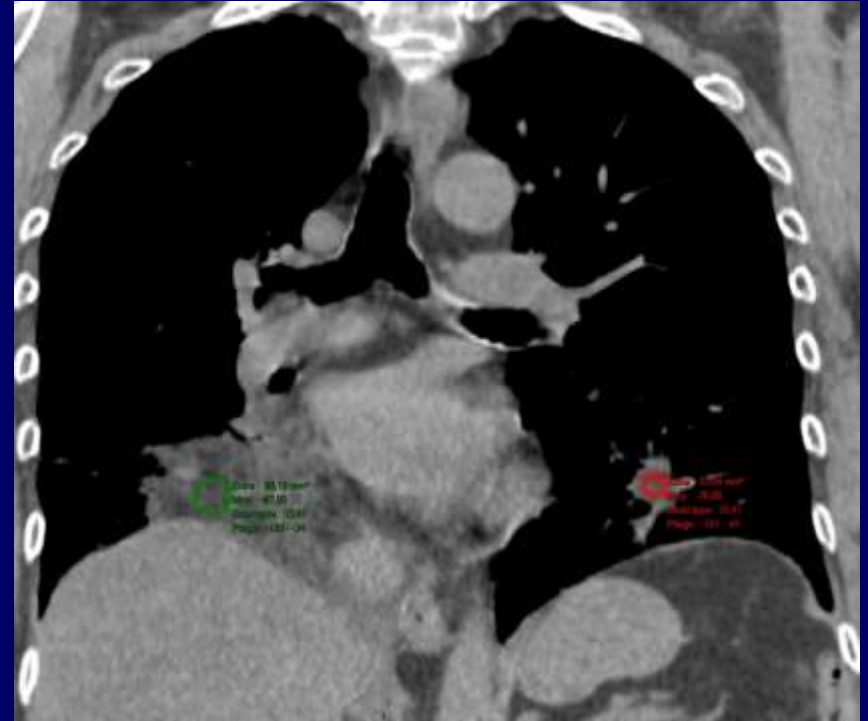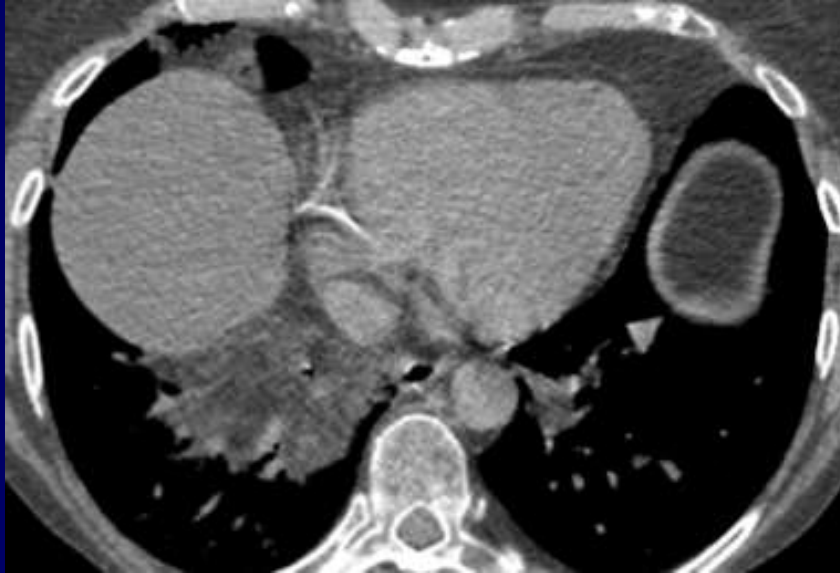Pseudo-TUMORAL



Lipomatose médiastinale



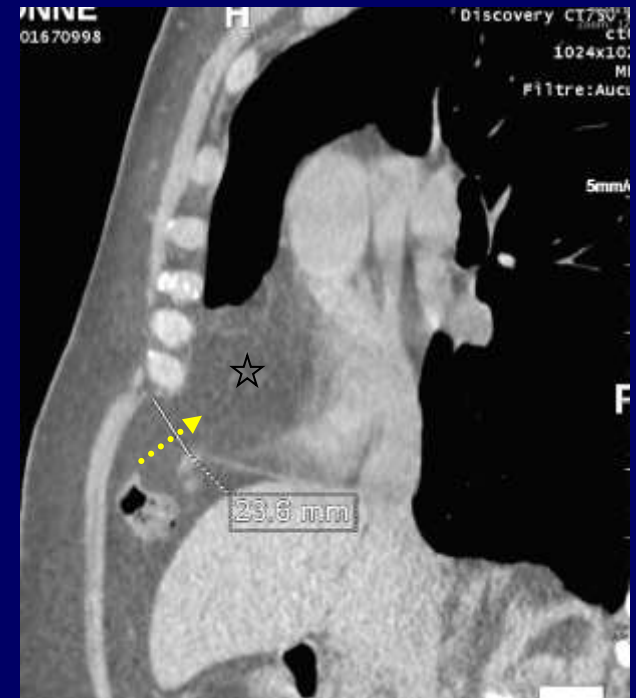
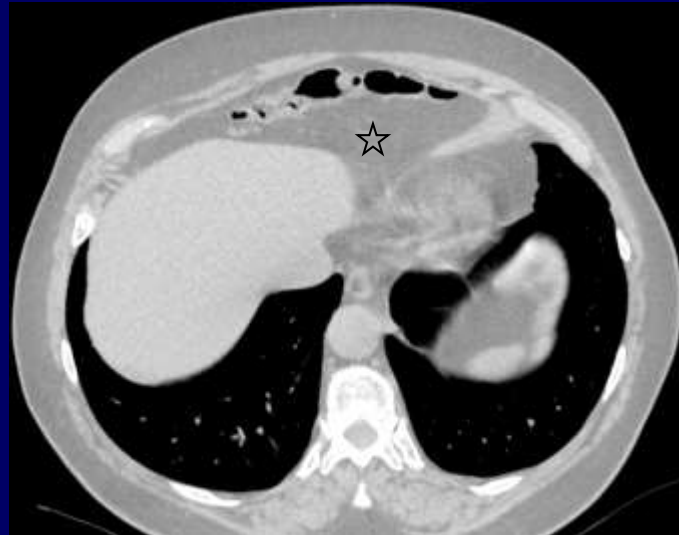
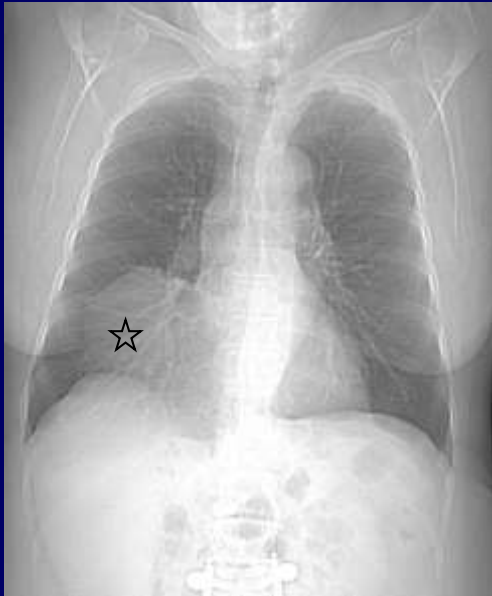Inflammatoire



Pneumopathie lipidique

Analyser en filtre « mou » ; résolution en densité en cas de condensation chronique +/- composante fibreuse

Hernies



Hernie par la fente de Larrey

CONCLUSION

TUMORAL : bénin, malin

PSEUDO-TUMORAL

INFLAMMATOIRE

DYSPLASIE DU VD

MÉCANIQUE : hernies



Penser à rechercher le gras !

Analyser en filtre « mou » de résolution en densité en scanner