

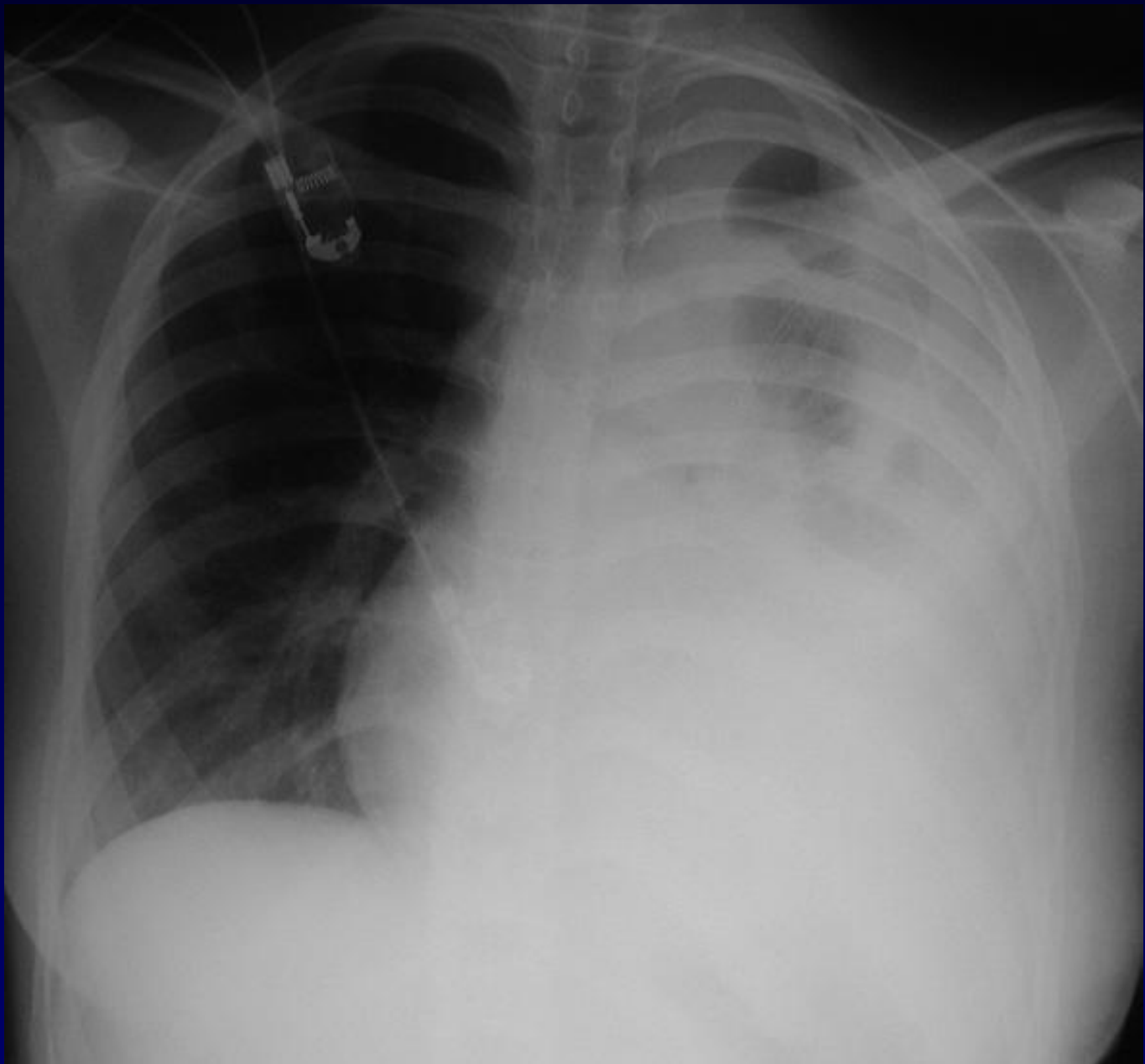


J. GIRON

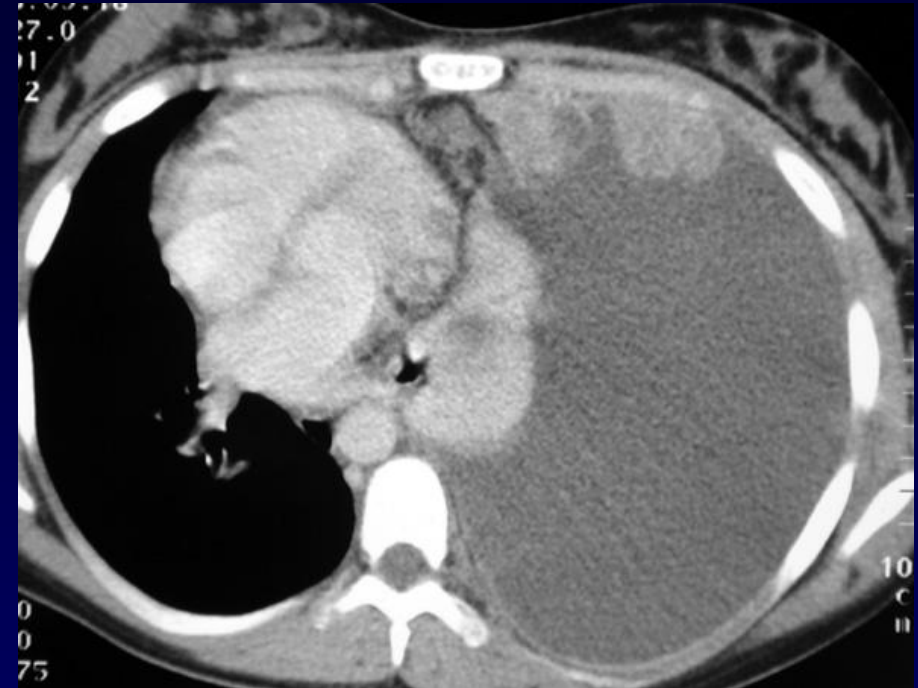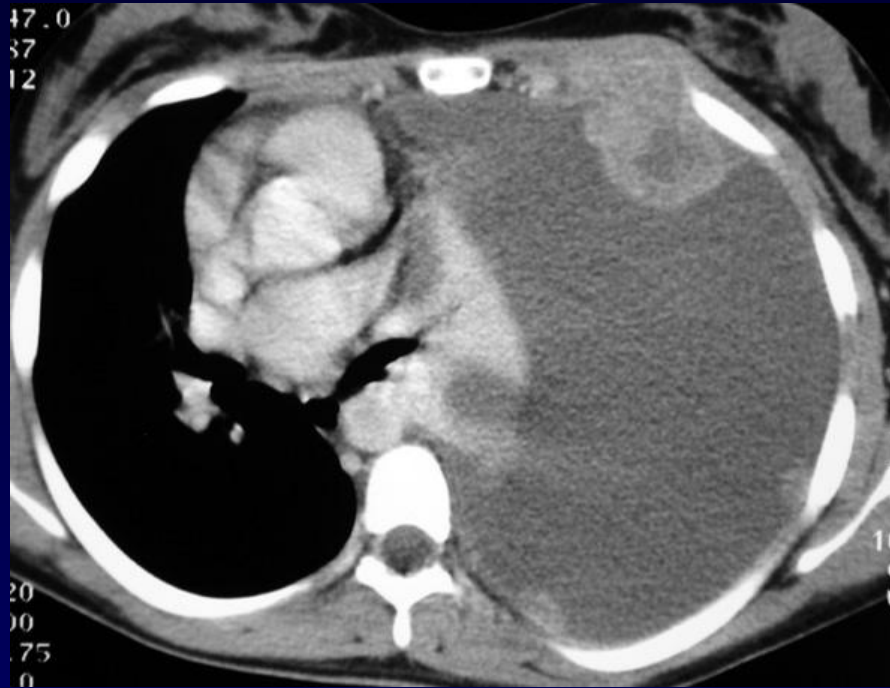Femme de 17 ans

Découverte d'une anomalie pleurale lors de la réalisation de radiographies osseuses, notamment rachidiennes, pour bilan d'une suspicion de rhumatisme psoriasique

Traitée depuis 2 à 3 mois pour « bronchite traînante »



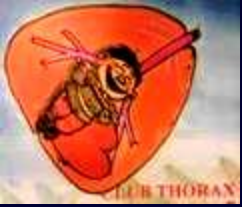Radiographie thoracique



TDM avec injection de produit de contraste



Diagnostic ?



Radiographie thoracique :

Volumineux épanchement pleural liquidien de la grande cavité gauche

Une ponction montre le caractère hémorragique de cet épanchement

TDM avec injection de produit de contraste :

Volumineux épanchement pleural associé à la présence de formations nodulaires pleurales partiellement nécrotiques et à un envahissement des parties molles thoraciques antérieures



Synovialosarcome pleural

**La présence de formations nodulaire pleurales multiples
peut faire évoquer également :**

Des métastases pleurales

Des localisations lymphomateuses pleurales