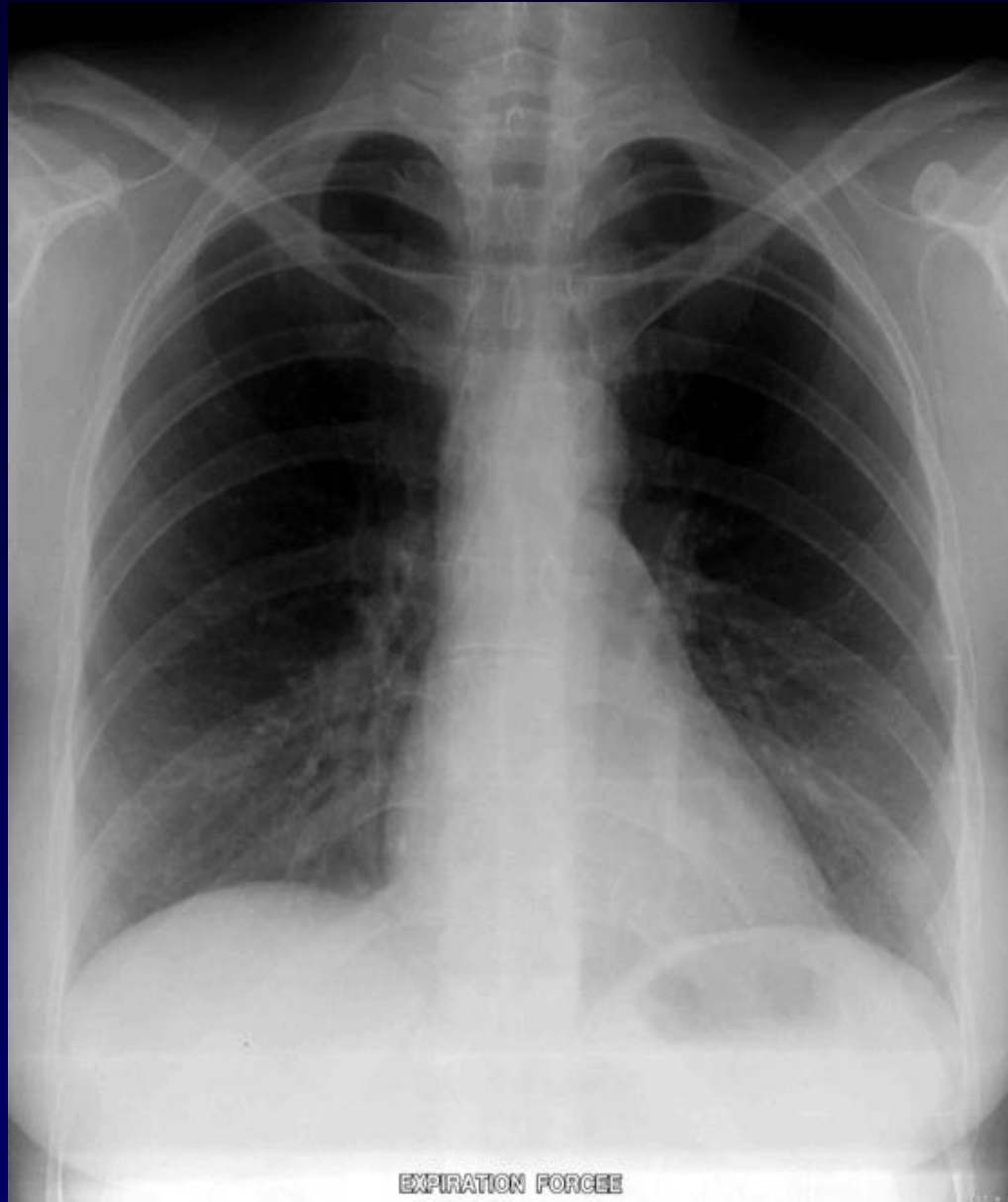




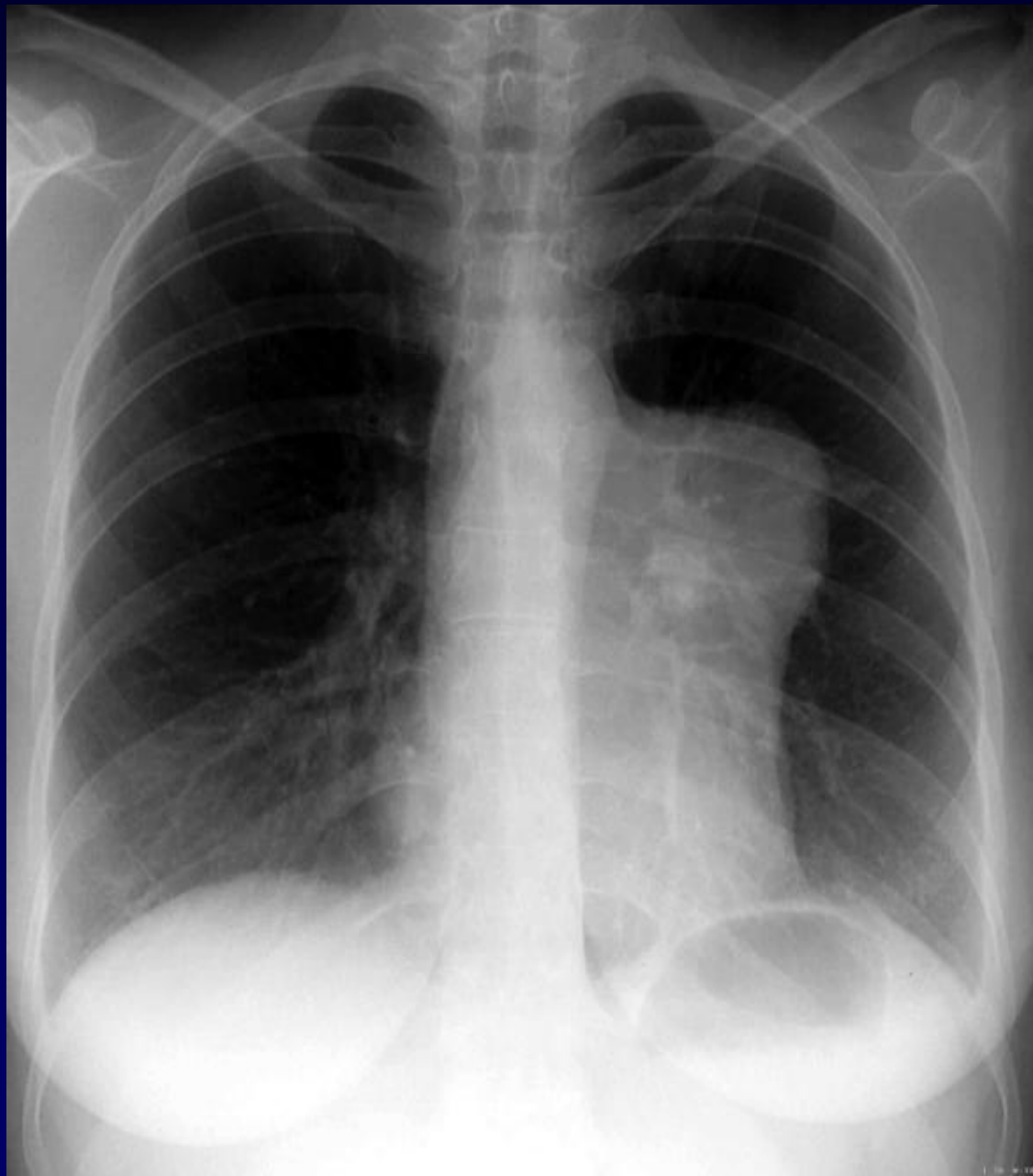
J GIRON

**Femme de 30 ans**

**Toux avec crachats striés de sang**



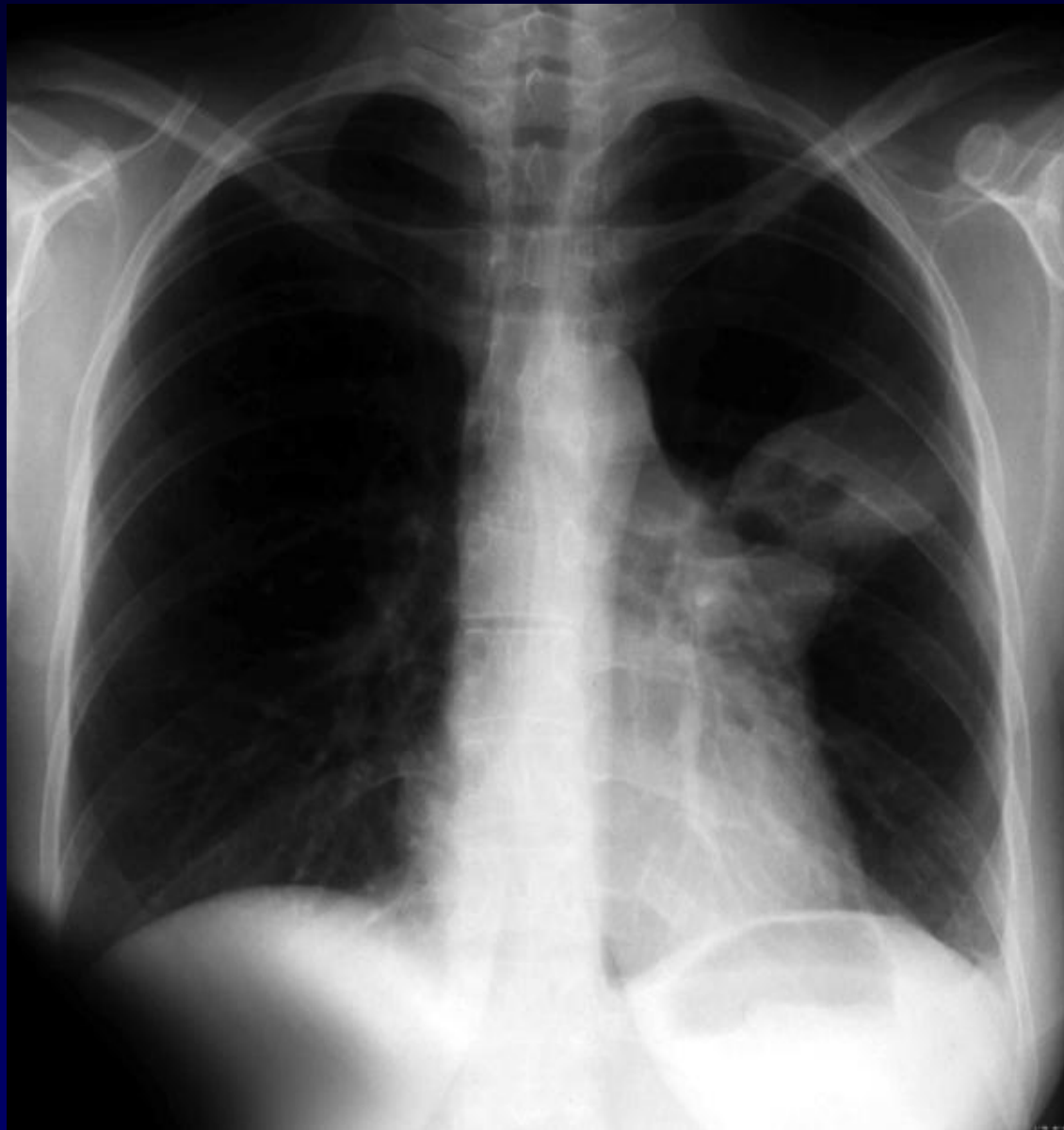**Radiographie décembre 2000**



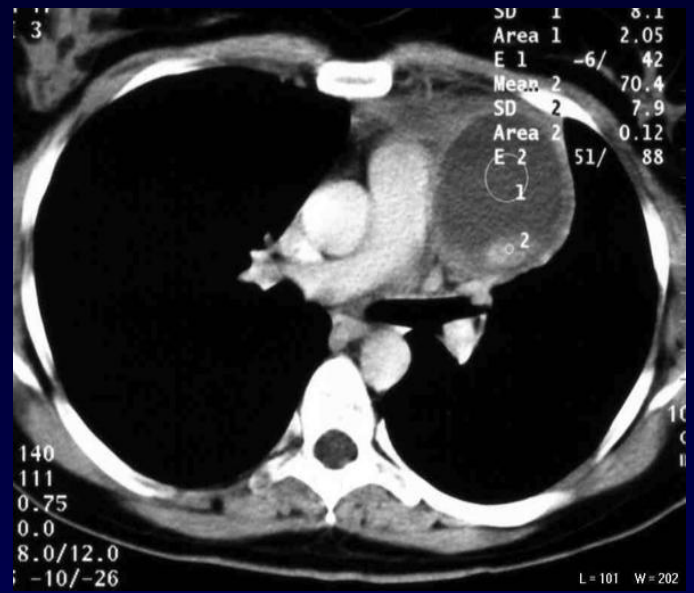
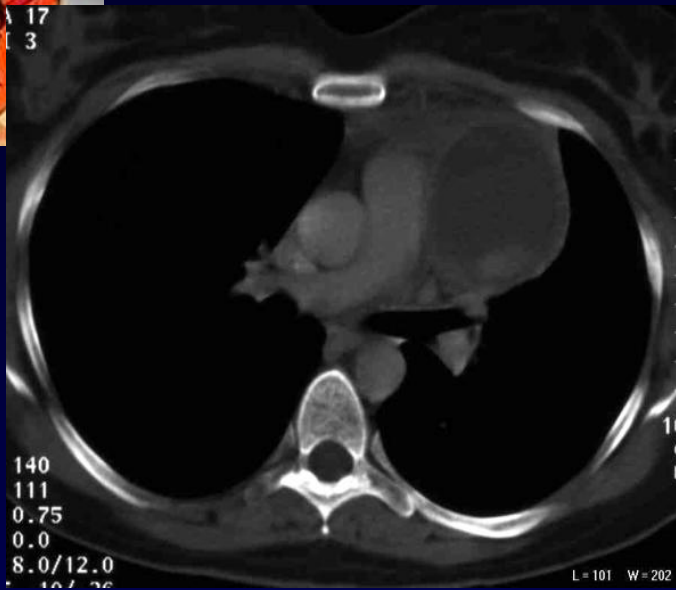
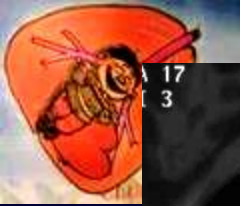**Radiographie 17 février 2001**



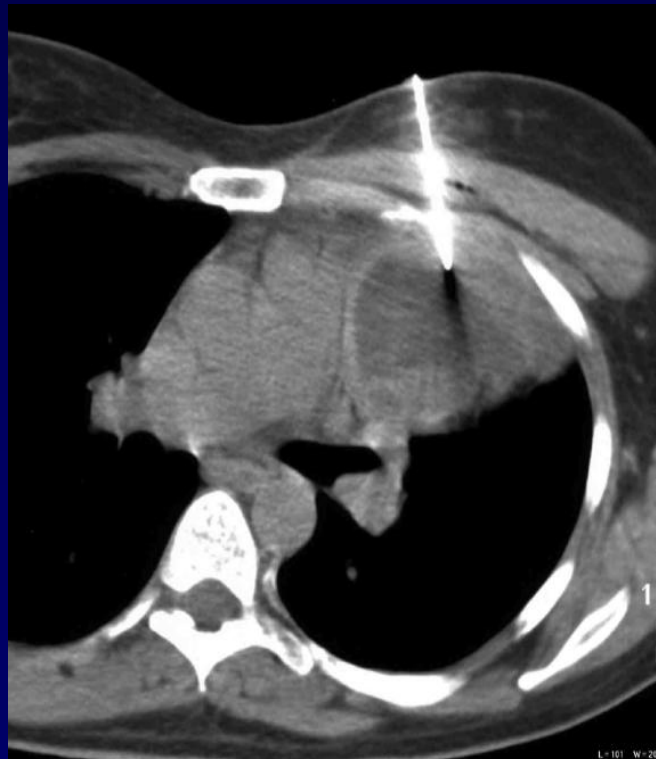
PCY-105



**Radiographie 17 février 2001**



**TDM février 2001**





**Diagnostic ?**



# Tératome thymique mature