



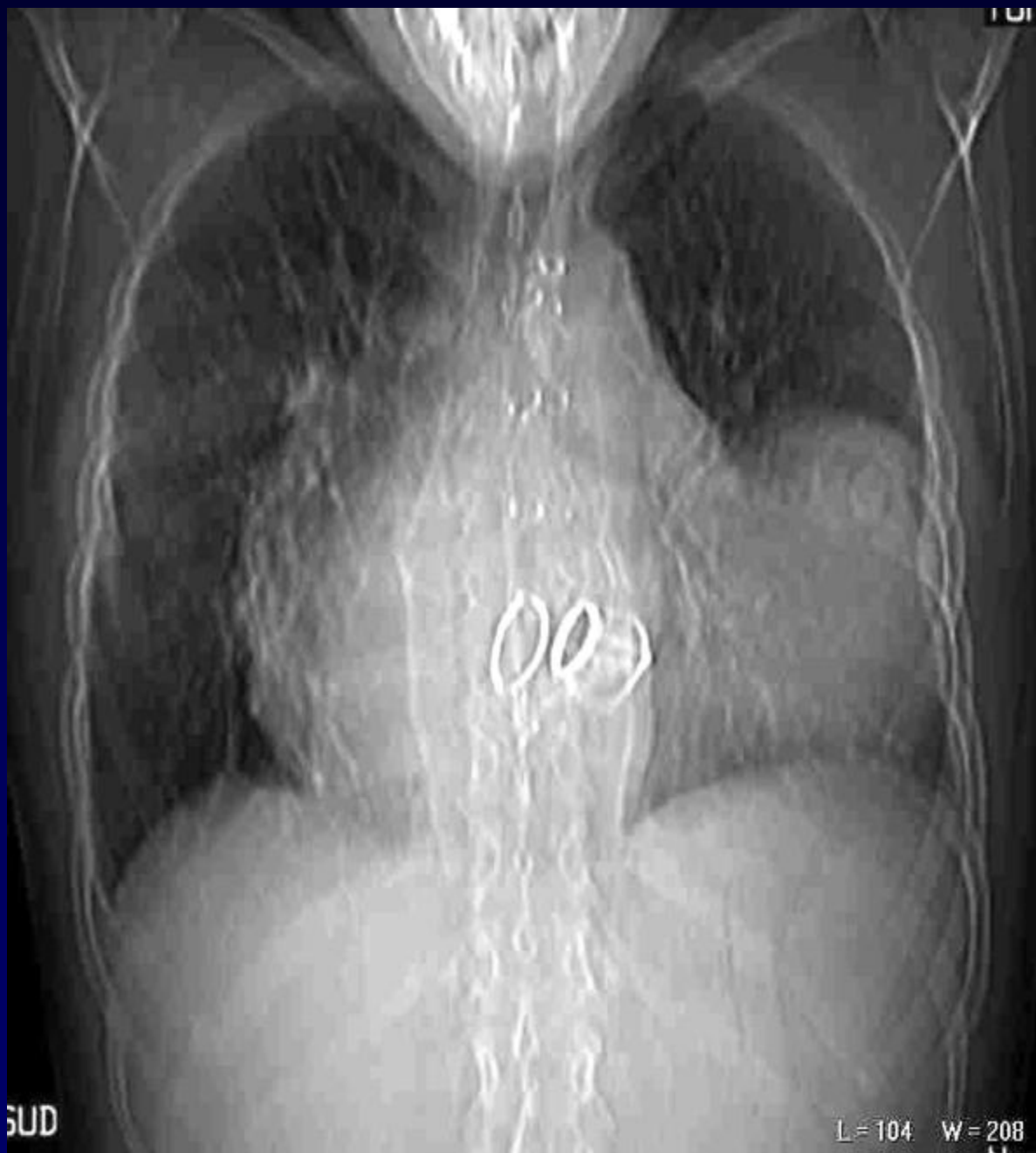**S. TROGRIC**

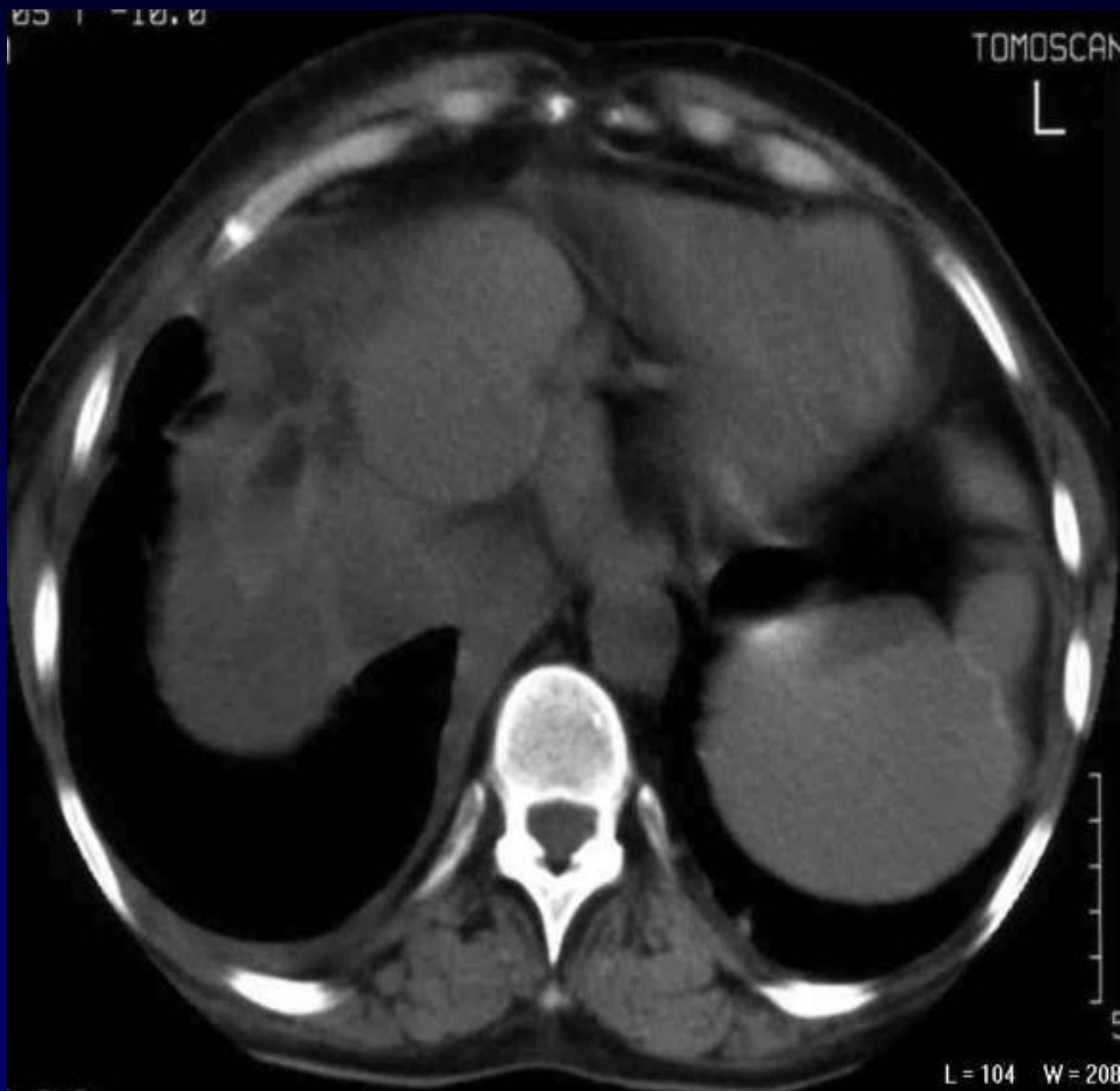**Femme de 42 ans**

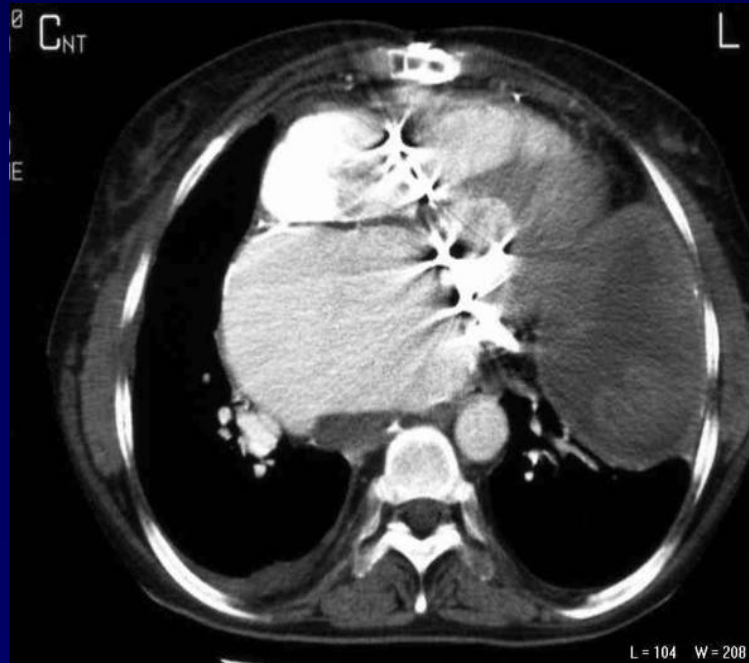
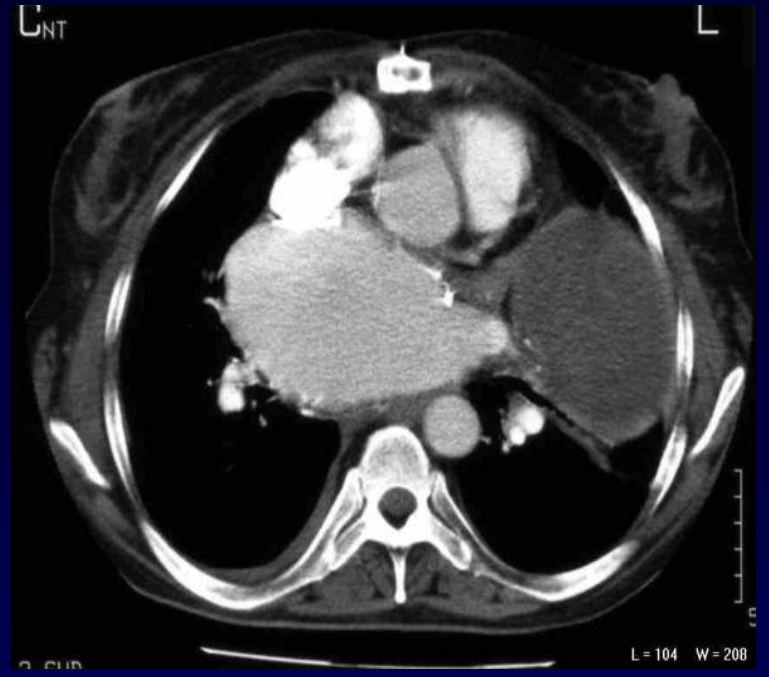
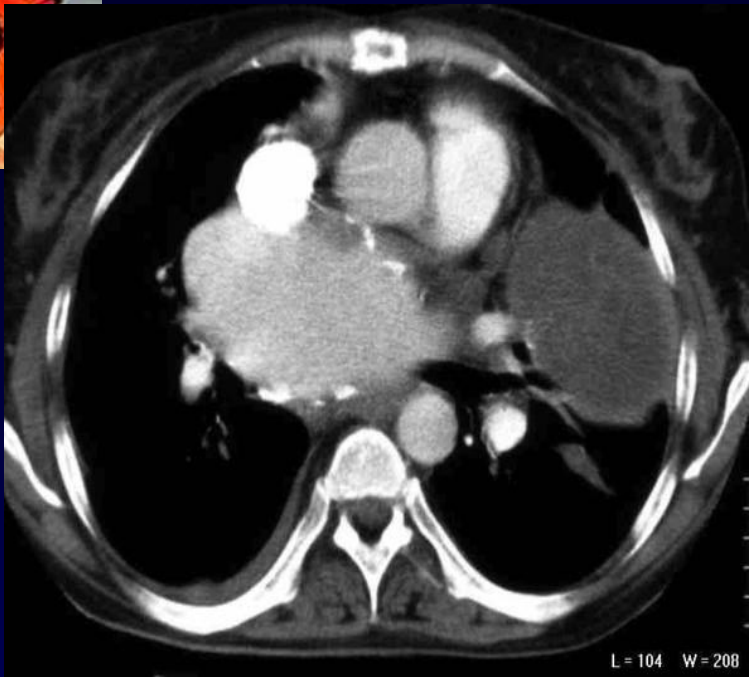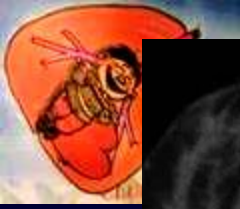**Dyspnée fébrile**

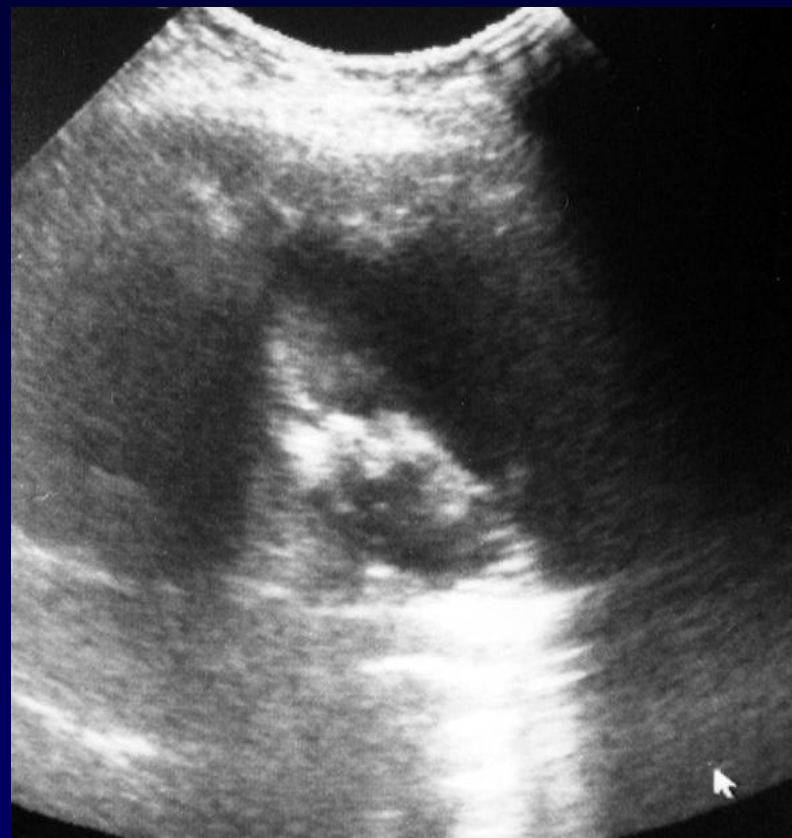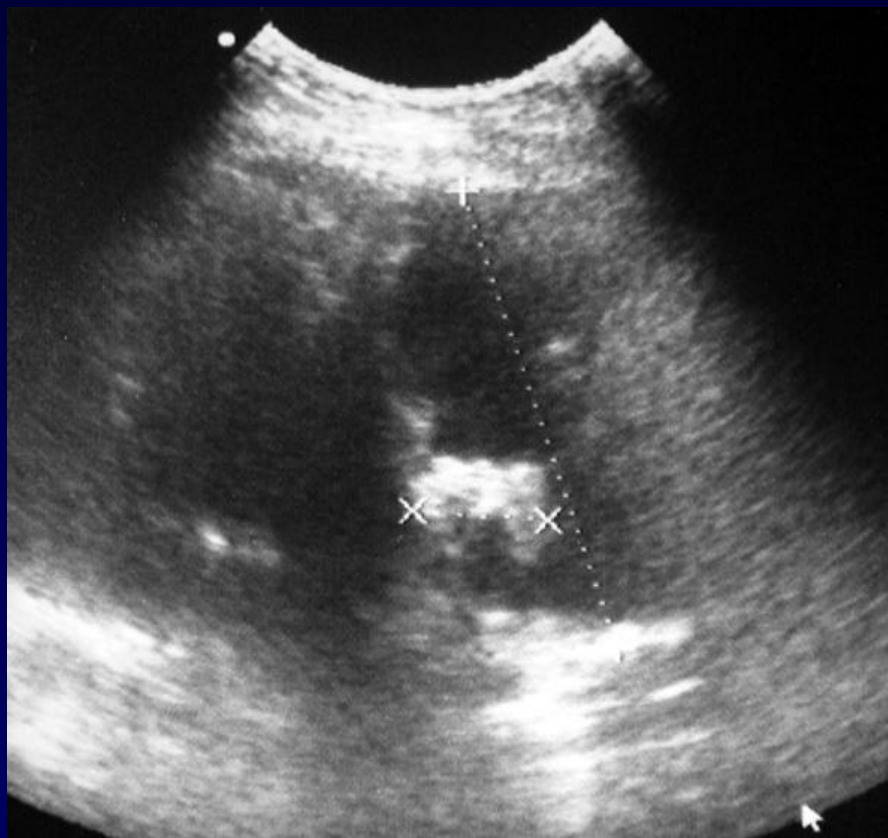
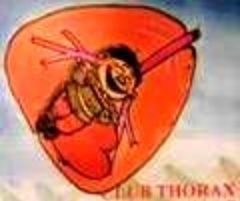**Antécédents de chirurgie pour  
polyvalvulopathies**

**Bioprothèse tricuspide en 2000**



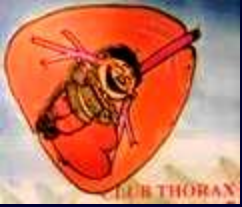







**Diagnostic ?**



## **Thrombus de la face postérieure de l'oreillette gauche**

**Masse hétérogène de l'hypochondre gauche**

**En échographie: masse hypoéchogène avec échos internes irréguliers**

**« corps étranger »**