

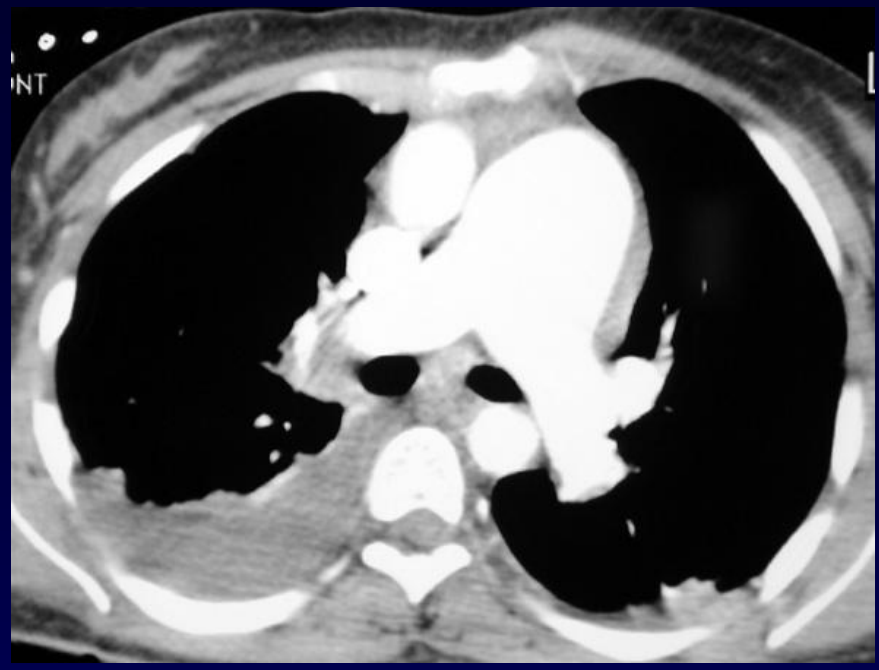
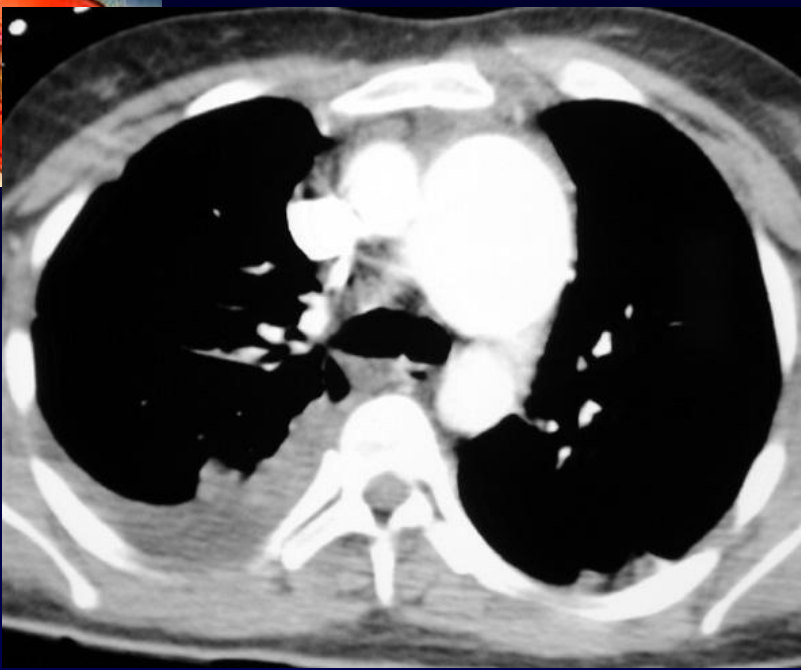
MF CARETTE

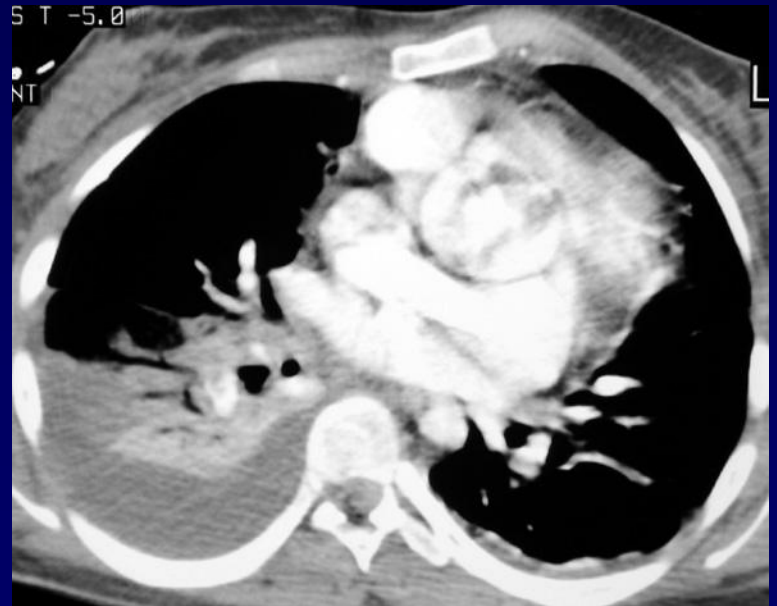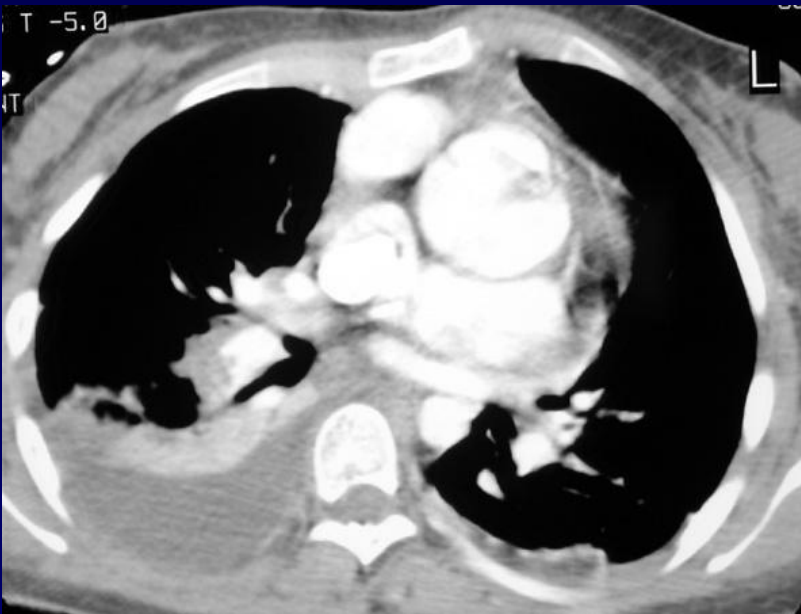Femme de 21 ans

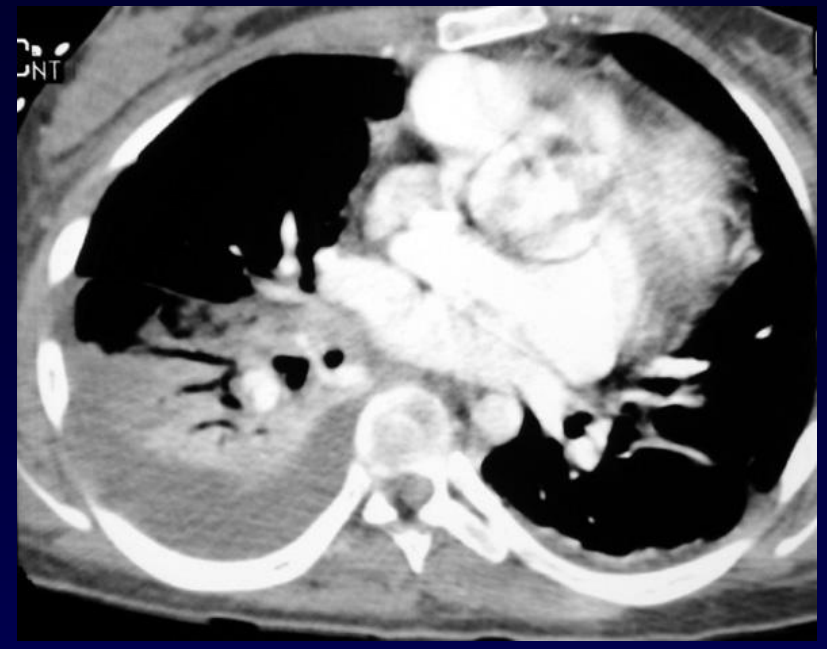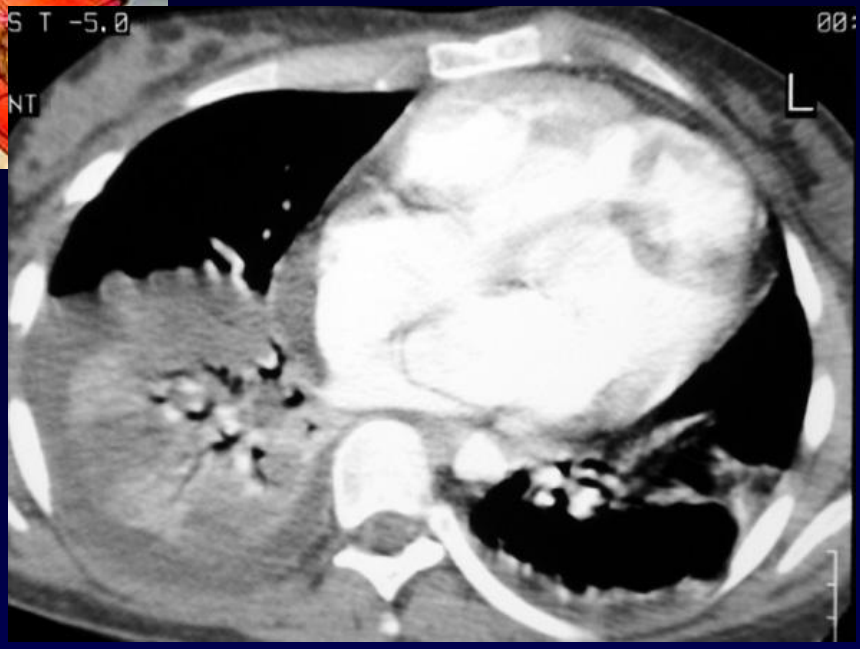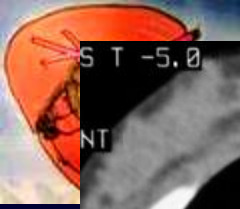Antécédents de chirurgie cardiaque

Bilan avant nouvelle intervention cardiaque

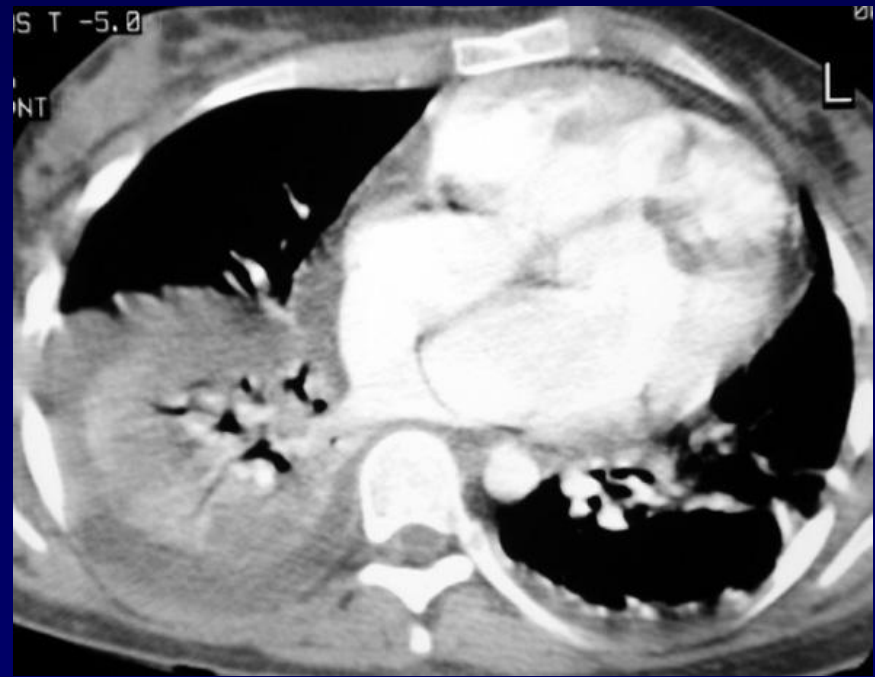

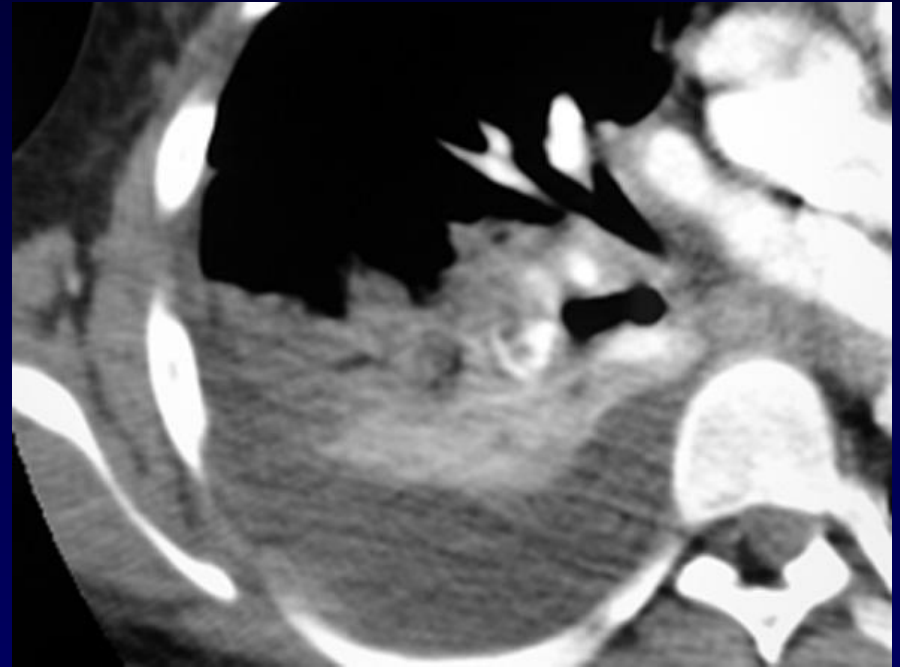
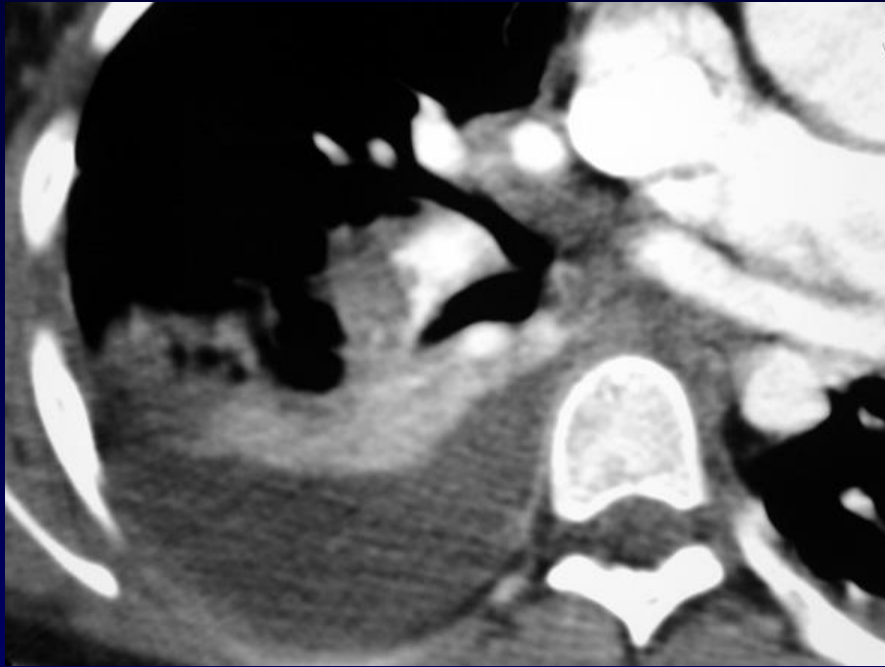
TDM avec injection de produit de contraste





TDM avec injection de produit de contraste

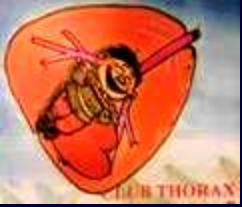



TDM avec injection de produit de contraste



Diagnostic ?



TDM avec injection :

Augmentation de volume des cavités droite

Augmentation de calibre des artères pulmonaires

Transposition des gros vaisseaux

Endocardite avec hypodensités en regard des valvules pulmonaires et du ventricule droit

Emboles septiques au niveau des artères pulmonaires de la pyramide basale droite

Témoignages d'intervention de SENNING destinée à réaliser un cloisonnement de l'oreillette droite pour rediriger le sang cave vers le ventricule droit



Cardiopathie congénitale avec transposition des gros vaisseaux