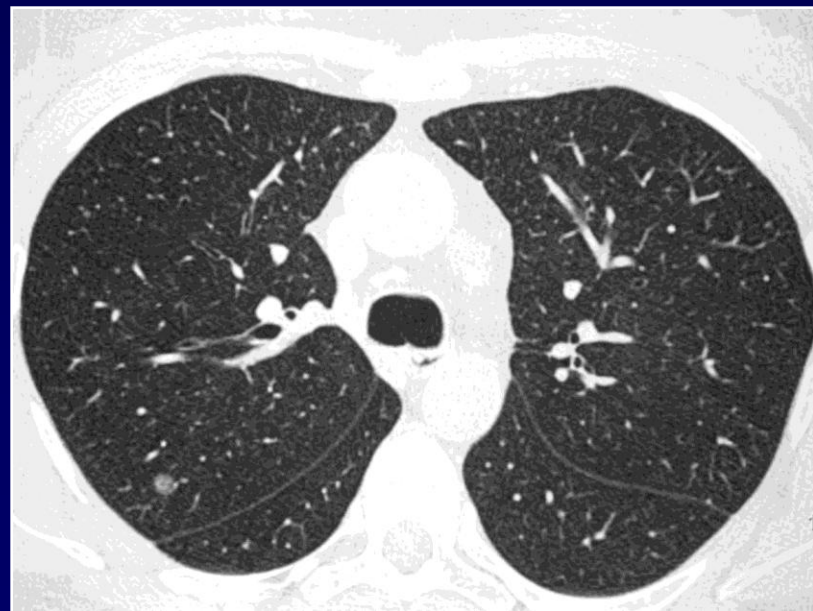
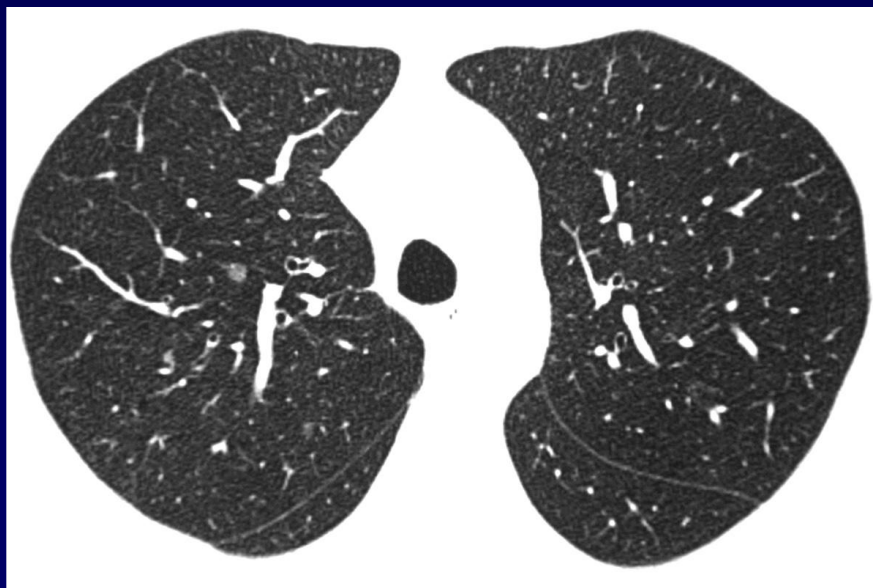
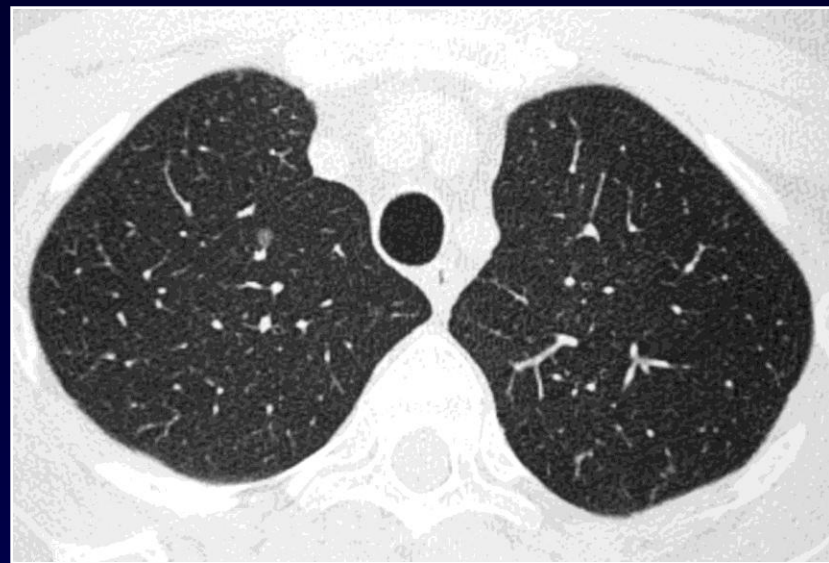
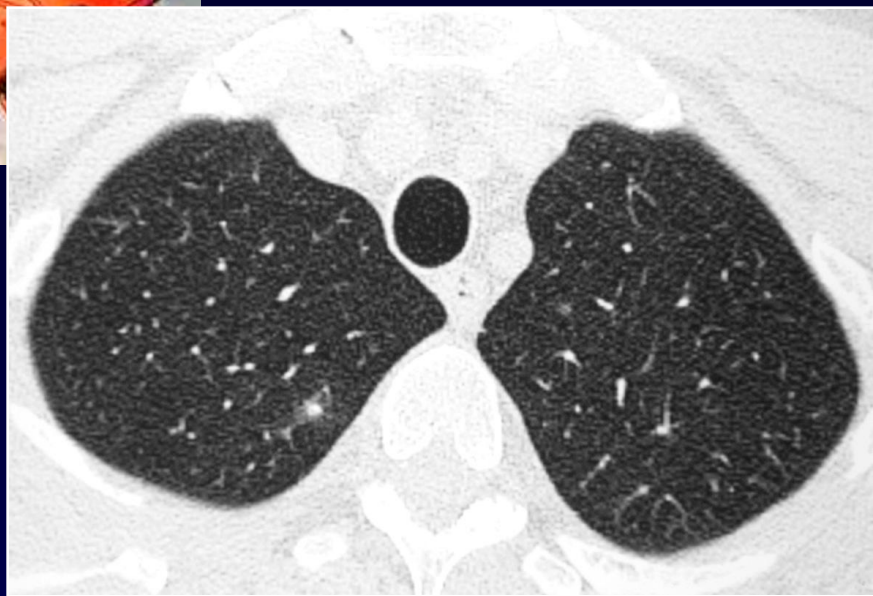


J GIRON

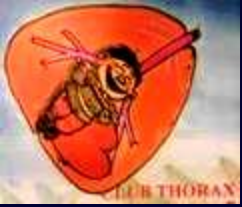Femme de 60 ans

**Syndrome fébrile avec toux dans un
contexte d'éruption cutanée**





Diagnostic ?



**Nodules parenchymateux de faible tonalité
avec halo périphérique pouvant entrer dans
le cadre d'une varicelle
(responsable des lésions cutanées)**